



THÈSE

présentée à

L'Université de Valenciennes
et du Hainaut Cambrésis

En vue de l'obtention d'un

DOCTORAT EN GENIE MECANIQUE

par

Pascal POTIER

**CONTRIBUTION METHODOLOGIQUE
A LA
THANATOMECHANIQUE
ET A LA
THANATOMETROLOGIE**

Soutenue le 4 juin 2010

Devant le jury composé de :

Rapporteurs :

A. GUILLAUME : Directrice du Laboratoire d'Accidentologie, de Biomécanique et d'études du comportement humain, PSA-Peugeot-Citroën RENAULT, Nanterre.

J.P. VERRIEST : Directeur de Recherche, LBMC, INRETS, Bron.

Examineurs :

P. DRAZETIC : Professeur, LAMIH, Université de Valenciennes et du Hainaut Cambrésis.

O. GAGEY : Professeur d'Anatomie, Praticien Hospitalier en Chirurgie Orthopédique au Kremlin Bicêtre

H. GUILLEMOT : Médecin, Chargé de recherche, LAMIH, Université de Valenciennes.

S. LAPORTE : Maître de Conférences, Ecole Nationale Supérieure d'Arts et Métiers.

D. SUBIT : Chargé de recherche, Université de Virginie.

Invité :

R. DELILLE : Ingénieur de recherche, LAMIH, Université de Valenciennes.



FRE CNRS 3304

Université
de Valenciennes
et du Hainaut-Cambrésis



THÈSE
présentée à
L'Université de Valenciennes
et du Hainaut Cambrésis

En vue de l'obtention d'un
DOCTORAT EN GENIE MECANIQUE

par

Pascal POTIER

**CONTRIBUTION METHODOLOGIQUE
A LA
THANATOMECHANIQUE
ET A LA
THANATOMETROLOGIE**

**Soutenue le 4 juin 2010
Devant le jury composé de :**

Rapporteurs :

A. GUILLAUME : Directrice du Laboratoire d'Accidentologie, de Biomécanique et d'études du comportement humain, PSA-Peugeot-Citroën RENAULT, Nanterre.
J.P. VERRIEST : Directeur de Recherche, LBMC, INRETS, Bron.

Examineurs :

P. DRAZETIC : Professeur, LAMIH, Université de Valenciennes et du Hainaut Cambrésis.
O. GAGEY : Professeur d'Anatomie, Praticien Hospitalier en Chirurgie Orthopédique au Kremlin Bicêtre
H. GUILLEMOT : Médecin, Chargé de recherche, LAMIH, Université de Valenciennes.
S. LAPORTE : Maître de Conférences, Ecole Nationale Supérieure d'Arts et Métiers.
D. SUBIT : Chargé de recherche, Université de Virginie.

Invité :

R. DELILLE : Ingénieur de recherche, LAMIH, Université de Valenciennes.

*A Catherine pour son soutien
et sa patience,*

A Yann et Caroline,

A ma famille,

A mes amis...

Remerciements

Je voudrais adresser mes plus vifs remerciements à :

- Monsieur le Professeur **Pascal Drazétic**, de l'Université de Valenciennes et du Hainaut-Cambrésis, Directeur de thèse, et Monsieur le Docteur **Hervé Guillemot** de l'Université de Valenciennes et du Hainaut-Cambrésis pour la confiance qu'ils m'ont accordée et le soutien qu'ils m'ont apporté tout au long de ce travail.
- Madame le Docteur **Anne Guillaume**, Directrice du Laboratoire d'Accidentologie, de Biomécanique et d'études du comportement humain, PSA-Peugeot-Citroën RENAULT, pour avoir accepté de juger ces travaux.
- Monsieur le Docteur **Jean-Pierre Verriest**, Directeur de Recherche, LBMC, INRETS, Bron, pour avoir accepté de juger ces travaux.
- Monsieur le Professeur **Olivier Gagey**, Chef du service d'orthopédie et de traumatologie, Hôpital Bicêtre, Professeur d'anatomie, UFR biomédicale des Saints-Pères, pour avoir accepté de juger ces travaux.
- Messieurs les Docteurs **Rémi Delille**, de l'Université de Valenciennes, **Sébastien Laporte**, des Arts et Métiers Pari Tech et **Damien Subit** de l'Université de Virginie, USA, pour avoir accepté de prendre part à ce jury.
- Monsieur le Docteur **Jean-Yves Lecoq**, pour m'avoir ouvert les portes de la biomécanique des chocs, il y a 15 ans.
- Messieurs les Docteurs **Claude Got** et **Xavier Trosseille** et Monsieur **Pascal Baudrit** pour m'avoir accompagné dans la découverte de ce champ d'expérience.
- Mesdames et Messieurs **Denis Dubois**, **Samuel Bertrand**, **Thierry Hermitte**, **Sophie Lamielle**, **Audrey Petitjean** pour leur présence à mes côtés pendant ces trois années de travail.
- Messieurs **David Auffray**, **Gilles Corbin**, **Frédéric Loiseleux**, **David Loury** et **Julien Jacquet** du Service d'Expérimentation en Biomécanique du CEESAR.
- Messieurs **Jean-Philippe Leprêtre** et **François Minne**, ainsi que les équipes de l'UTAC.
- Messieurs les Délégués Généraux du CEESAR : **Patrick Dandre**, **Jean Hamon**, **Léonard Campione** et **Philippe Toussaint**.
- Madame **Geneviève Borowsky**, adjointe au Délégué Général.
- Madame **Yari Monget**, documentaliste du CEESAR.
- Les personnes qui ont donné leur corps à la science et ont ainsi permis ces travaux de recherche en biomécanique.
- Monsieur le Professeur **Guy Vallancien**, Mesdames **Edith Bordereaux**, **Carine Quernel**, **Claude Hemmert** et Messieurs **Maurice Harasse**, **Dominique Lefèvre**, **Gilles Desraisses**, **Jean Marc Kachel** du Centre du Don des Corps des Saints-Pères.
- Mesdames et Messieurs du LAMIH, de la Scolarité de l'UVHC, de l'Ecole Doctorale et de la Bibliothèque dont la gentillesse et la disponibilité ont permis d'abolir la distance entre le CEESAR à Nanterre et l'Université de Valenciennes.

Table des matières

REMERCIEMENTS 5

TABLE DES MATIERES 7

INTRODUCTION 13

DE LA NAISSANCE DE LA BIOMECHANIQUE DES CHOCS A NOS JOURS 14

OBJECTIFS DETAILLES DE LA THESE: 18

Conservation des sujets et conditionnement 18

Instrumentation 19

Autopsie biomécanique 20

PREMIERE PARTIE CONSERVATION, PRESERVATION CONDITIONNEMENT DES SUJETS 21

INTRODUCTION 22

CONSERVATION AU LONG COURS PAR CONGELATION/DECONGELATION 24

INTRODUCTION 24

OBJECTIF 24

TECHNIQUE 25

RESULTATS 26

Etude de la congélation 26

Etude de la décongélation 27

Problématiques spécifiques aux expérimentations sur cadavre 28

CONSERVATION DES CORPS A COURT TERME 30

INTRODUCTION 30

CONSERVATION A 4°C 30

Objectif 30

Technique 30

Résultats 30

Conclusion 31

TRAITEMENT DU CORPS PAR ANTIBIOTIQUES 32

Objectif 32

Technique 32
Résultats 33
Technique de validation de l'action des antibiotiques 33
Résultats des tests de dégradation spontanée 34

SOINS EXTERNES 35

CONDITIONNEMENT DES SUJETS 36

INTRODUCTION 36

FERMETURE DES ORIFICES NATURELS 36

Bouche 36

Sphincter urinaire 37

Sphincter anal 37

DRAINAGE DES EPANCHEMENTS (CAVITES PLEURALES, CAVITE PERITONEALE) 38

Objectif 38

Technique 38

PRESSURISATION ARTERIELLE, PRESSURISATION PORTO-CAVE ET INSUFFLATION PULMONAIRE 39

CONCLUSION 40

DEUXIEME PARTIE INSTRUMENTATION 41

INTRODUCTION 42

LES CAPTEURS DANS LE CHAMP DE L'EXPERIMENTATION SUR CADAVRE

45

INTRODUCTION 45

PRINCIPES GENERAUX DE FONCTIONNEMENT DES CAPTEURS 45

Pont de Wheatstone 45

Les capteurs de vitesse angulaire magnétohydrodynamiques (ATA) 51

Les capteurs de vitesse angulaire DTS ARS (Angular Rate Sensors) 52

CHAMP D'APPLICATION 52

Mesures de déformation 52

Mesures de pressions 54

Mesures d'efforts 57

Mesures accélérométriques 57

PROBLEMATIQUES SPECIFIQUES AUX EXPERIMENTATIONS SUR CADAVRE 58

Fixation des interfaces et des capteurs 58

Etanchéité 60

Nettoyage 61

TECHNIQUES DE MAINTIEN, POSITIONNEMENT ET LARGAGE 62

INTRODUCTION 62

MAINTIEN ET POSITIONNEMENT 62

Maintien 62

Positionnement 64

SYSTEME DE LARGAGE ACTIF 69

Objectif 69

Principe 69

Application 69

Résultats 70

MESURES DE PRESSIONS 72

MESURE DE PRESSION AORTIQUE 72

Introduction 72

Objectif 74

Rappel anatomique 76

Principe de la pressurisation (ou injection) artérielle 78

Fabrication de l'automate d'injection 80

Application 82

Résultats de l'injection aortique 84

Principe de la mesure de pression aortique 89

Résultats de la mesure de pression aortique 90

Conclusion 92

MESURE DE LA PRESSION DANS LA VEINE CAVE INFERIEURE 94

Introduction 94

Objectif 94

Rappel anatomique 94

Principe 95

Instrumentation 96

Résultats 99

MESURE DE PRESSION TRACHEALE 101

Introduction 101

Objectifs de l'insufflation pulmonaire 103

Rappel anatomique 103

Principe 104

Instrumentation 107

Résultats 110

Conclusion 111

MESURE DE PRESSION PULMONAIRE PARENCHYMEUSE PERIPHERIQUE (PPPP) 112

Introduction 112

Objectifs 112

Rappel anatomique 114

Principe 114

Description du système de mesure 115

Instrumentation 119

Résultats 121

Conclusion 124

MESURE DE LA PRESSION GASTRIQUE 125

Introduction 125

Objectif 125

Rappel anatomique 126

Principe 126

Instrumentation 127

Résultats 131

Conclusion 131

MESURE DE PRESSION SOUS-CUTANEE ABDOMINALE 133

Introduction 133

Objectif 133

Rappel anatomique 133

Instrumentation 134

Résultats 136

Conclusion 138

MESURE DE PRESSION MEDIASTINALE ANTERIEURE 138

Objectif 138

Rappel anatomique 138

Instrumentation 138

Résultats 139

MESURES D'ACCELERATIONS ET DE VITESSES ANGULAIRES 140

INSTRUMENTATION DU RACHIS PAR VOIE ANTERIEURE 140

Introduction 140

Objectif 140

Rappel anatomique 140

Principe 142

Instrumentation 145

Résultats 149

INSTRUMENTATION DU RACHIS PAR VOIE POSTERIEURE 152

Objectif 152

Rappel anatomique 152

Principe 153

Instrumentation 154

Résultats 156

INSTRUMENTATION DU STERNUM 156

Objectif 156

Rappel anatomique 156

Principe 157

Instrumentation 158

Résultats 161

MESURE DE DEFORMATION DE SURFACE 162

MESURE DE DEFORMATION DE SURFACE SUR LES COTES PAR MISE EN PLACE DE JAUGES DE DEFORMATION 162

Introduction 162

Objectifs 162

Rappel anatomique 163

Principe 164

Instrumentation 165

Résultats 179

Conclusion 194

MESURES D'EFFORTS 195

MESURE D'EFFORT AU NIVEAU DE LA SYMPHYSE PUBIQUE 195

Objectif 195

Rappel anatomique 195

Principe : 195

Instrumentation 197

Résultats 201

Conclusion 202

CONCLUSION SUR L'INSTRUMENTATION 203

TROISIEME PARTIE AUTOPSIE BIOMECHANIQUE 207

INTRODUCTION 208

RAPPELS ANATOMIQUES 210

ETAT INITIAL DU SUJET 211

SUJET ECORCHE ET TRACE DES INCISIONS. 212

OUVERTURE DE LA CAVITE ABDOMINALE 213

PRELEVEMENT DU JEJUNO-ILEON (INTESTIN GRELE) ET DU MESENTERE 214

PRELEVEMENT DU CADRE COLIQUE (COLON ASCENDANT, TRANSVERSE, DESCENDANT) ET COLON SIGMOÏDE. 215

OUVERTURE DE LA CAGE THORACIQUE 216

PRELEVEMENT DE L'ESTOMAC 217

EXPOSITION DU RETROPERITOINE 218

EVISCERATION 219

COTES, RACHIS, BASSIN 220

DESCRIPTION DE LA STRATEGIE D'AUTOPSIE EN FONCTION DU TYPE DE CHARGEMENT 221

STRATEGIE GLOBALE 221

EXPLORATIONS COMPLEMENTAIRES A L'AUTOPSIE 223

DESCRIPTION DE L'AUTOPSIE DU TRONC 227

BILAN DE L'INSTRUMENTATION 227

Objectif 227

Technique 227

CONDUITES DES OPERATIONS D'AUTOPSIE 229

Inspection du sujet 229

Incision cutanée 229

Examen de la cavité abdominale 230

Prélèvement des éléments anatomiques de la cavité abdominale 231

Eviscération du thorax par voie basse 248

Dissection et examen détaillé des éléments anatomiques de la cavité thoracique 250

Bilan lésionnel osseux du tronc 256

CODAGE AIS (AAAM 1998) ET DISCUSSION 267

• *Lésions objectives. L 267*

• *Pathologies déduites. 270*

CONCLUSION 272

CONCLUSION 273

BIBLIOGRAPHIE 277

ANNEXES 283

Introduction

De la naissance de la biomécanique des chocs à nos jours



Colonel John Paul Stapp.

La biomécanique des chocs s'intéresse à la tolérance du corps humain soumis à un effort et/ou une pression. Ce champ très vaste a été le lieu de nombreuses recherches, en particulier, dans le domaine plus restreint de la sécurité routière afin d'identifier les mécanismes lésionnels et les niveaux de sollicitation induisant les lésions. A l'origine, les premières recherches ont commencé dans les années 50 avec John Paul STAPP, Médecin-Colonel dans l'armée de l'air américaine. Dans ce contexte militaire de l'après-guerre, l'incorporation de sièges éjectables dans les avions de combat interrogeait sur les capacités du corps humain à supporter des accélérations de haut niveau. La première technique d'évaluation a consisté à utiliser des animaux endormis soumis à des impacts pendulaires. La seconde, rapidement envisagée, a consisté à utiliser des volontaires. C'est ainsi que le Colonel Stapp est devenu son propre sujet d'expérience en s'exposant à de violentes décélérations à l'aide d'un chariot guidé freiné par un système hydraulique. Dans un second temps, la

recherche de niveaux de décélération plus élevés et la nécessité de disposer d'une meilleure maîtrise du moyen d'essai amèneront le Colonel Stapp à exploiter l'interaction du chariot avec un plan d'eau pour obtenir la loi de décélération.

Lorsque la multiplication des accidents de la route a entraîné une prise de conscience du risque lié à la conduite des automobiles (De SILVA 1942), il est devenu nécessaire d'identifier et de comprendre les causes des traumatismes. L'expérience du Colonel STAPP a guidé la naissance de la biomécanique des chocs dans le secteur de l'automobile. La mémoire de cette aventure est encore présente au travers de la « STAPP Car Crash Conference » nommée ainsi en l'honneur du pionnier que fut le Colonel John Paul STAPP.

En France, la biomécanique des chocs s'est orientée vers l'utilisation de cadavres humains pour ses expérimentations, à par l'INRETS qui s'est aussi engagé dans des travaux de recherche sur animaux. Une grande tradition de recherche en anatomie a justifié la création d'une institution aussi rare que précieuse nommée « le Centre du Don des Corps ». Essentiellement orientée vers l'enseignement et la recherche médicale, cette institution a néanmoins rendu possible la naissance de la biomécanique des chocs. C'est pourquoi, en France, le cadavre a été le principal substitut utilisé, les premières expérimentations remontant à l'année 1973 (Fayon, Tarriere et al. 1975).



Figure 1. Crash test de Dauphine sans occupant réalisé en extérieur sur masse sismique primitive

Dans ses débuts, l'expérimentation en biomécanique des chocs a consisté à reproduire des situations de crash. Dans un second temps, les véhicules ont été équipés des premiers modèles de mannequins de choc très primitifs essentiellement destinés à des études cinématiques. Puis, les mannequins ont été équipés de systèmes de mesures physiques. Finalement, les cadavres ont été introduits dans les véhicules de crash-test afin de disposer d'un référentiel humain. L'effet de découverte allait faire naître différentes facettes de cette activité :

- La cinématique à l'aide de caméras rapides,
- Les mesures physiques à l'aide de capteurs,
- Le bilan lésionnel à l'aide de l'autopsie.

Si l'expérimentation était capable de produire de la découverte et par conséquent de faire émerger des idées pour améliorer la sécurité des occupants des véhicules, le cadavre ne pouvait en aucun cas servir de moyen de validation de produits industriels. Il était alors nécessaire de disposer d'un substitut performant, le mannequin de choc. Les premiers modèles étaient de simples corps rigides articulés exempts de tout système de mesure. Progressivement leur équivalence anthropomorphique s'est améliorée et la greffe de capteurs a permis de fournir des données physiques acquises pendant le choc. De plus, ils possédaient l'atout structurel majeur d'être réutilisables. La dernière démarche à amorcer consistait à articuler les mesures physiques fournies par le mannequin avec les données fournies par les cadavres dans les mêmes conditions (mesures physiques + bilan lésionnel). C'est ainsi que les « critères lésionnels » se sont imposés dans le champ de la biomécanique des chocs.

Si au fil des années la biofidélité des mannequins s'est améliorée, elle est encore loin d'être acquise. Le développement de mannequins spécialisés en choc frontal, latéral et arrière a permis de contourner l'impossibilité de construire un mannequin universel et ainsi d'améliorer la biofidélité de chaque substitut dans son champ d'application restreint.




Figure 2. Mannequin de choc frontal, Hybrid III

Parallèlement à l'évolution des mannequins, le développement de l'informatique a permis l'apparition des modèles d'êtres humains numériques ouvrant la voie des tests virtuels. Aujourd'hui, l'expérimentation sur cadavre a plusieurs objectifs :

- Meilleure compréhension des mécanismes lésionnels et des paramètres influents:
 - Localisation et niveau des efforts,
 - Accélérations, pressions et déflexion en fonction du chargement,
 - Influence de la résistance osseuse,
 - Influence de la géométrie, etc.
- Définition de critères lésionnels, établissement de courbes de risques permettant, à partir de mesures physiques, de calculer un pourcentage de risque d'apparition d'un niveau lésionnel en fonction de la population.
- Production de données expérimentales permettant d'alimenter et de valider les modèles d'êtres humains numériques. Pour ce faire, les expérimentations conduites sur cadavres sont simulées à l'aide d'êtres humains virtuels. Les mesures physiques expérimentales sont comparées aux données physiques calculées permettant ainsi d'évaluer le degré de biofidélité du modèle virtuel.
- Documentation du risque lié aux systèmes de protection des occupants en cas de position non nominale (OOP : Out Of Position). Les systèmes de protection actifs (coussins gonflables, prétensionneur) sont censés éviter l'apparition de lésions ou tout du moins réduire leur gravité au cours d'un choc. Si cela se vérifie pour un sujet de taille moyenne (50^{ème} centile) installé dans une position normale à l'intérieur du véhicule, qu'en est-il pour un sujet de petite taille ou pour un sujet en position anormale ? L'exploration expérimentale de ces situations inhabituelles permet de mettre en évidence un éventuel risque et d'engager des actions correctrices soit sur le système lui-même, soit sur son positionnement dans le véhicule.

Au fil des années, les besoins en données physiques provenant des cadavres en situation de choc ont nécessité le développement de techniques de reconditionnement et d'instrumentation. Les exigences de la simulation numérique appelée à reproduire des essais réels ont imposé une maîtrise des conditions initiales d'expérimentation. Enfin, les bilans lésionnels ont été contraints de s'affiner afin d'optimiser l'articulation entre les données physiques provenant des cadavres et celles provenant des mannequins. Ce sont ces avancées techniques et méthodologiques qui sont décrites dans cette thèse.

Cependant, quels que soient les moyens mis en œuvre, le cadavre ne sera jamais qu'un substitut qui impose ses limites au champ de l'expérience :

- Disparition de la régulation des compartiments liquidiens avec transfert passif de liquides par gravité (épanchements)
- Pathologies en cours (cancers, métastases)
- Dégradation des tissus par prolifération bactérienne
- Flaccidité par absence de tonus musculaire
- Age des sujets (entre 60 et 85 ans)

Sur ces points, les essais sur animaux représentent une alternative intéressante.

Pour toutes ces raisons, les néologismes que sont « Thanatomécanique* » et « Thanatométrie* » ont pour objectif, en bordant ce champ, de ramener l'expérimentation sur cadavre à ce qu'elle est, c'est-à-dire, étudier la mécanique du cadavre en réalisant des mesures sur le cadavre.

Si ce dernier a imposé ses limites au champ de l'expérience, il reste malgré tout, une source irremplaçable de données pertinentes, le mannequin de choc, lui, ne représentant qu'un instrument de mesure anthropomorphe, destiné à subir de très nombreux crash tests d'homologation. Pour ce qui est des modèles d'êtres humains numériques, si la géométrie externe du squelette est fidèle, les autres composants anatomiques n'en sont qu'au stade d'ébauches. Beaucoup de chemin reste à parcourir nécessitant, à terme, des moyens de calcul du futur autorisant un maillage plus fin ainsi qu'une meilleure gestion des interfaces entre les organes. A terme, il sera malgré tout nécessaire de trouver un compromis entre une représentation anatomiquement fidèle et des choix de simplification sans compromettre une prédictivité lésionnelle satisfaisante.

Depuis les années 70, les expérimentations ont énormément évolué. Les méthodologies ont permis d'aller chercher de plus en plus d'informations sur le cadavre en situation de choc. Si les études cinématiques gardent toujours leur place, le champ des mesures physiques sur le cadavre s'est considérablement accru, avec parfois plus de 150 voies de mesures.

L'activité sur cadavre en biomécanique des chocs ne se limite pas aux essais eux-mêmes. Il y a un avant et un après. C'est pourquoi l'activité se décompose en trois grandes parties intimement liées dans leur chronologie et leur logique :

- Conservation et conditionnement
- Instrumentation
- Autopsie biomécanique

Aussi, l'organisation de cette thèse se calque sur cette réalité en essayant d'en faire émerger sa cohérence.

**Thanatos, dieu grec de la mort. Par extension, « thanato » signifie tout ce qui est en rapport avec la mort. Exemple : thanatologie, étude de la mort (signes, cause).*

Thanatomécanique : étude de la mécanique sur cadavre.

Thanatométrie : activité consistant à réaliser des mesures physiques sur cadavre.

Objectifs détaillés de la thèse:

Conservation des sujets et conditionnement

L'objectif est de mettre en avant plusieurs problématiques liées à la conservation des corps et aux phénomènes post-mortem :

- **Congélation.** L'objectif n'est pas d'apporter des éléments de discussion sur le bien fondé de la congélation pour la conservation au long cours. Il s'agit, à l'aide de mesures de température, de mettre l'accent sur les phases critiques que sont les passages du sujet non congelé au sujet congelé et vice et versa. La coexistence de phases liquide et solide dans un sujet présente un risque majeur de lésion en cas de mobilisation. Les résultats apportés permettent de déduire des procédures d'accompagnement de la congélation des sujets. De plus, se pose la question de la compatibilité de la congélation/décongélation avec l'insufflation pulmonaire et la pressurisation artérielle. Des éléments de réponse sont apportés permettant d'avancer dans l'utilisation de ces techniques.
- **Conservation à court terme.** Elle concerne le temps de préparation du sujet qui dure plusieurs jours. L'objectif des mesures de température réalisées est de mettre l'accent sur les ruptures de la chaîne du froid. A l'aide de cet éclairage, il est possible de mieux gérer l'alternance entre les temps de travail et les temps de réfrigération du sujet. En complément de la réfrigération et du fait de ses limites dans le contexte de préparation du corps, le principe de l'injection d'un cocktail d'antibiotiques à large spectre d'action a été testé. Ceux-ci ne présentent pas les mêmes effets que l'embaumement du fait que ce sont des produits utilisés chez le vivant (base chimique aqueuse). Afin d'évaluer l'apport de cette technique simple d'utilisation, des tests comparatifs de pourrissement ont été réalisés sur deux jambes.
- **Hygiène des sujets.** L'objectif est de décrire une technique simple et maîtrisée de fermeture du sphincter anal. Cette technique anatomiquement respectueuse, associée à des toilettes régulières du sujet, permet de préserver l'hygiène de l'environnement de travail ainsi que le confort olfactif de l'ensemble des intervenants.
- **Conditionnement.** En post-mortem, il n'existe plus aucun système régulateur des compartiments liquidiens. Les barrières actives entre les milieux vasculaires, interstitiels et intracellulaires ont disparu. Ainsi les structures anatomiques et tissulaires sont le lieu de transferts passifs pour lesquels la gravité terrestre intervient au premier chef. Les lividités cadavériques exploitées en médecine légale afin d'identifier les changements de position d'un corps représentent une bonne illustration de ces phénomènes extérieurement perceptibles (Durigon 2004). D'autres phénomènes extérieurement imperceptibles sont néanmoins présents. Ils consistent en l'accumulation de liquide dans des cavités qui en temps normal en sont exemptes. Ainsi, il est possible de rencontrer, certes de façon inconstante, des inondations de la plèvre, du péritoine et de l'arbre trachéo-bronchique. Ces modifications peuvent avoir un impact anatomique majeur avec pour conséquence un déplacement d'organe. L'objectif des drainages réside dans la nécessité de disposer d'un sujet d'expérience « anatomofidèle* ». L'insufflation pulmonaire, les pressurisations artérielle et porto-cave s'inscrivent dans cette même logique.

Instrumentation

Les mannequins de choc disposent de très nombreuses voies de mesure. Il s'agit avec le cadavre d'essayer de fournir une prestation de même niveau tout en sachant que les géométries des sujets sont variables tout comme les caractéristiques des matériaux. Ce contexte très original pour une activité basée sur l'obtention de mesures physiques confronte à de très nombreuses difficultés. L'instrumentation des cadavres consiste à mettre en place de nombreux dispositifs de mesure sur la base du développement de moyens techniques et de méthodologies. Ces moyens doivent prendre en compte le contexte dynamique des essais, ce qui rend bien des techniques préexistantes dans d'autres domaines inapplicables aux expérimentations sur cadavre. Il en découle des avancées techniques et méthodologiques décrites dans cette thèse. Celles-ci se déclinent de la façon suivante :

- **Capteurs utilisés en biomécanique des chocs et spécificités.** L'objectif est de décrire les principes de fonctionnement des capteurs utilisés ainsi que les techniques mises en œuvre permettant d'assurer un fonctionnement satisfaisant dans un environnement particulièrement agressif.
- **Techniques de maintien et largage.** L'objectif est de décrire les techniques développées afin d'assurer le positionnement du sujet ainsi qu'un largage maîtrisé.
- **Mesures de pression.**
 - Pression aortique : développement d'un automate d'injection pour essais dynamiques, principe, application et résultats
 - Pression trachéale : principe, application et résultats
 - Pressions parenchymateuses périphériques : développement d'une chambre de mesure de pression, principe, application et résultats
 - Pression gastrique : principe, application et résultats
 - Pression veine cave inférieure : principe, application et résultats
 - Pression de paroi abdominale : principe, application et résultats
 - Pression médiastinale antérieure (rétro-sternale) : principe, application et résultats.
- **Mesures de déformation des côtes.** Description d'une méthodologie permettant l'instrumentation d'un thorax à haute densité de jauges de déformation. La méthodologie exposée présente une robustesse compatible avec des essais dynamiques sur corps entier (essais sur catapulte). L'analyse d'un essai est donnée pour exemple.
- **Mesures de vitesses angulaires et d'accélération sur les vertèbres.** Instrumentation du rachis cervical et lombaire par voie antérieure, instrumentation du rachis thoracique par voie postérieure et résultats.
- **Mesures d'efforts sur l'anneau pelvien.** Définition de la géométrie du capteur, technique d'implantation et résultats.

**Anatomofidèle, anatomofidélité : Anatomie du sujet conforme à l'anatomie descriptive la plus représentée chez les sujets vivants. L'anatomofidélité participe à la biofidélité du sujet. L'altération de l'anatomofidélité a essentiellement 4 origines :*

- *Malformations internes ou externes. Variantes anatomiques peu répandues. Exemple : sujet possédant 11 côtes, 5^{ème} vertèbre lombaire sacralisée, 1^{ère} vertèbre sacrée lombarisée, présence de deux troncs artériels brachiocéphaliques, etc.*
- *Certains antécédents de chirurgie accompagnés d'exérèses (lobectomie pulmonaire, néphrectomie, etc.) ou dérivations (stomies).*
- *Cause de la mort : en cas de tumeur par l'envahissement tissulaire et les métastases.*
- *Phénomènes post-mortem : Epanchements dans les cavités pleurales, péritonéale et péricardique.*

Autopsie biomécanique

En toute logique l'autopsie des sujets de biomécanique trouve ses racines dans l'autopsie médico-légale. Cependant, les objectifs ne sont pas les mêmes, ce qui, au fil des années, a imposé des inflexions aboutissant aujourd'hui à une technique spécifique à la biomécanique.

L'objectif de ce travail est de décrire une autopsie spécifique au contexte expérimental justifiant l'appellation d'autopsie biomécanique. Cette dernière se distingue par les éléments suivants :

- Bilan d'instrumentation
- Stratégie d'autopsie et description d'une autopsie détaillée
- Codage AIS, limites et propositions permettant d'adapter le codage AIS (Abbreviated Injury Scale) (AAAM 1998) aux essais sur cadavre.

Première partie
Conservation, préservation
conditionnement des sujets

Introduction

Les sujets d'expérience utilisés en biomécanique des chocs sont confiés au CEESAR* par le Centre du Don des Corps (Université René Descartes, 45 rue des Saints Pères, Paris). Les corps dont dispose le Centre du Don des Corps proviennent de donateurs.

- Ceux-ci expriment, de leur vivant, leur désir de donner leur corps à la science
- Ils sont porteurs d'une carte
- Au décès, le corps est confié au Centre du Don des Corps le plus proche

Les sujets sont disponibles pour la recherche dans un délai d'environ une semaine après le décès, temps nécessaire à la réalisation des tests sérologiques (Hépatite B, Hépatite C, VIH, HTLV1, HTLV2).

Les recherches sont conduites dans le cadre d'une convention signée entre le Centre du Don des Corps et le CEESAR. Les protocoles de recherche sont validés par le Conseil Scientifique du CEESAR composé de membres indépendants, puis par le Directeur du Centre du Don des Corps. Les personnes impliquées dans les recherches doivent respecter un certain nombre d'engagements :

- Le respect des corps dans le cadre de protocoles validés
- Les corps étant précieux, un maximum de recherche doit être produit
- Les corps doivent être restitués au Centre du Don des Corps
- Les résultats des recherches doivent être publiés afin d'être accessibles à l'ensemble de la communauté scientifique. Il ne peut y avoir de confidentialité.

Le suivi éthique de l'avancée des recherches est assuré annuellement par le Conseil Scientifique du Centre du Don des Corps.

**CEESAR : Centre Européen d'Etude de Sécurité et d'Analyse des Risques. Tous les essais sur Sujets Humains Post-Mortem (SHPM) auxquels se réfère ce travail ont été conduits par le Laboratoire de Traumatologie Expérimentale (LTE) du CEESAR.*

La prise en charge de corps destinés aux expérimentations en biomécanique des chocs a 5 objectifs :

- *La conservation des sujets au long cours.* Il est impératif de maîtriser la date des essais, celle-ci étant en relation avec des contraintes techniques lourdes telles que la construction de l'environnement d'essai et l'organisation des ressources humaines. Ces exigences atteignent leur acmé à l'occasion d'expérimentations ayant recours à des moyens d'essai (catapulte inverse ou directe) localisés sur des sites externes. La disponibilité des sujets étant aléatoire, il est nécessaire d'avoir recours à une technique de conservation au long cours. *La congélation* ne répond pas seulement à cette exigence. Elle permet de disposer de plusieurs sujets en attente d'expérimentation et, grâce à l'imagerie médicale, de choisir la bonne adéquation entre l'expérimentation et le territoire anatomique à explorer. Dans ce contexte, l'objectif est de mettre en évidence la période critique qu'est le changement de phase du sujet, que ce soit au cours de la congélation ou au cours de la décongélation. De cette analyse, découle une conduite à tenir adaptée à la prise en charge des phases de congélation hétérogène.
- *Problématiques spécifiques aux expérimentations sur cadavres congelés/décongelés.* La congélation induit des modifications tissulaires. Qu'en est-il de la résistance capillaire lorsqu'il est question de pressuriser le système artériel ? Qu'en est-il de la résistance alvéolaire lorsqu'il est question d'insuffler les poumons. Des éléments de réponse sont apportés, certains basés sur des tests, les autres basés sur l'expérience.
- *La conservation des sujets à court terme.* Du fait de la durée des travaux de recherche il est nécessaire d'engager des actions destinées à préserver la biofidélité du substitut humain. La réfrigération à 4°C et l'injection d'antibiotiques s'associent pour répondre à cet objectif.
- *L'hygiène des sujets.* La fermeture du sphincter anal ainsi que les soins du corps permettent de préserver l'hygiène de l'environnement d'essai ainsi que le confort olfactif des différents intervenants, conditions utiles à une conduite sereine des expérimentations.
- *Le conditionnement des sujets.* L'objectif est de rendre les sujets aussi proches que possible des vivants sur le plan anatomique. L'insufflation pulmonaire, les pressurisations artérielle et porto-cave ainsi que les drainages cavitaires (plèvre, péritoine, arbre trachéo-bronchique) apportent leur contribution à cette démarche. Les trois premiers points sont traités avec les mesures de pression dans la deuxième partie.

Parmi les techniques évoquées, si certaines ne peuvent revendiquer une complète validation, elles ont néanmoins fait l'objet d'évaluations initiales avant d'entrer dans le champ d'application. Ces orientations ont été par la suite confortées par des travaux réalisés sur plus de 100 cadavres et la réalisation de 80 autopsies. Malgré cela, chaque expérimentation s'accompagne de sa part de doute et donc d'une potentielle remise en question des acquis.

Conservation au long cours par congélation/décongélation

Introduction

Si la congélation apporte une grande souplesse dans l'organisation des essais, elle suscite par ailleurs de nombreuses questions sur d'éventuels changements de comportement des tissus. Depuis les débuts de la biomécanique des chocs, de très nombreux travaux ont exploré les conséquences de la congélation sur les tissus humains, que ce soit dans le champ de la médecine ou dans le champ de la mécanique (Jackson 1991; Crandall 1994; Van Ee, Chasse et al. 2000; Da Silva, Matera et al. 2004; Moon, Woo et al. 2006; Venkatasubramanian, Grassl et al. 2006; Kennedy, Tordonado et al. 2007). Beaucoup d'autres auteurs ont contribué à ces recherches. A notre connaissance, les données disponibles ne permettent pas de statuer pour l'ensemble des tissus biologiques mais de nouvelles contributions continuent d'apparaître, à la fois dans le champ de la biomécanique des chocs et dans celui de la médecine. Malgré les modifications induites sur les matériaux biologiques, la congélation représente la technique de conservation au long cours communément utilisée, bien que certains travaux mettent en avant que l'embaumement garantisse plus de biofidélité (Crandall 1994), le durcissement des tissus obtenant la flaccidité du cadavre (post rigor mortis). En pratique, cette orientation n'a pas été retenue.

En théorie, congeler et décongeler semble assez simple. Pourtant, au cours de chacune de ces étapes, il y a un temps critique au cours duquel certaines parties du corps sont congelées alors que d'autres non. Toute mobilisation du corps risque alors d'entraîner des contraintes au niveau des interfaces entre les territoires congelés et les territoires non congelés avec pour conséquence la constitution de lésions. Ce travail est consacré à l'étude de cette phase de congélation partielle des corps.

Objectif

Sur le plan pratique, lorsqu'il est question de congeler/décongeler des corps entiers, la principale crainte est de mobiliser un corps en état de congélation partielle du fait du risque d'induction de lésions d'arrachement au niveau des interfaces entre les tissus congelés et les tissus non congelés.

Deux questions se posent :

- Au bout de quel délai peut-on considérer que le sujet est totalement congelé et peut être déplacé sans risque, en cas, par exemple, de changement du lieu de stockage ?
- Au bout de quel délai peut-on considérer que le sujet est totalement décongelé et par conséquent mobilisable (déplacement, changement de position) à fin d'instrumentation ?

Afin de répondre à ces questions, les phases de congélation et de décongélation ont été étudiées à l'aide de capteurs de température implantés au niveau de différents territoires anatomiques. Les résultats obtenus permettent d'objectiver le phénomène de décongélation partielle et de donner des préconisations afin de gérer au mieux les temps de congélation et décongélation.

Technique

Afin de connaître les temps de changement de phase de différents territoires anatomiques, sept capteurs de température ont été implantés de la façon suivante :

- Un capteur a été implanté dans chaque bras en contact avec l'humérus. Une incision est pratiquée au niveau du biceps afin de mettre en place un capteur dans un territoire aussi profond que possible, c'est-à-dire en contact avec l'os. L'instrumentation est achevée par les sutures des différents plans musculaires et cutanés. Les fils des capteurs sont sécurisés à la peau.
- Un capteur a été implanté dans chaque cuisse en contact avec le fémur. Une incision est pratiquée au niveau du muscle vaste latéral et muscle vaste intermédiaire afin d'implanter le capteur dans un territoire aussi profond que possible, c'est-à-dire en contact avec l'os. Les plans musculaires sont suturés ainsi que la peau. Les fils sont sécurisés à la peau.
- Un capteur a été implanté dans le cerveau à partir de la région frontale. Une incision cutanée est pratiquée en regard de l'os frontal au dessus de la racine du nez. Une fois l'os frontal perforé, un capteur est introduit dans le cerveau sur une distance correspondant à la moitié du diamètre ventro-dorsal afin d'obtenir une mesure centrale. Les fils du capteur sont sécurisés à la peau.
- Un capteur a été implanté au contact de la face gastrique de la rate. Une incision cutanée est pratiquée en regard de la ligne blanche. Celle-ci est incisée ainsi que le péritoine. Une fois que la cavité péritonéale est accessible, un capteur est implanté contre la paroi gastrique de la rate. Les fils du capteur sont fixés à la paroi interne latérale gauche après la réalisation d'une boucle de sécurité.
- un dernier capteur a été implanté entre le lobe gauche du foie et le diaphragme. Cette position correspond au territoire central du tronc. Une fois le capteur en place, les fils du capteur sont fixés à la paroi interne latérale droite après la réalisation d'une boucle de sécurité. Pour finir, les plans de la paroi abdominale sont successivement suturés.

Les capteurs sont connectés au système d'acquisition. Celui-ci est configuré pour une fréquence d'échantillonnage égale à 0,066hertz. Cette fréquence peut sembler élevée pour l'étude d'un phénomène se déroulant sur plusieurs dizaines d'heures, mais ce choix permet de toujours disposer d'un nombre de points suffisants si l'analyse détaillée d'un faible segment de courbe s'avère nécessaire. Le système d'acquisition est lancé puis le corps est installé dans un congélateur individuel adapté aux dimensions du sujet. Une fois que les températures indiquées par les capteurs sont proches de celle du congélateur (-25°C), l'acquisition est arrêtée, le corps est sorti du congélateur et installé sur une table d'autopsie mobile en inox, à température ambiante, afin d'étudier la phase de décongélation. Le système d'acquisition est à nouveau lancé avec la même configuration que celle utilisée pour l'étude de la phase de congélation.

Les données acquises au cours de la congélation, puis de la décongélation, permettent d'identifier les temps de changement de phase à l'aide des plateaux que présentent les courbes, ceux-ci étant en relation avec la chaleur latente de la glace égale à $333 \text{ kJ}\cdot\text{kg}^{-1}$ et caractéristique de l'énergie (exprimée en joules) nécessaire au changement de phase sans variation de température.

Résultats

Etude de la congélation

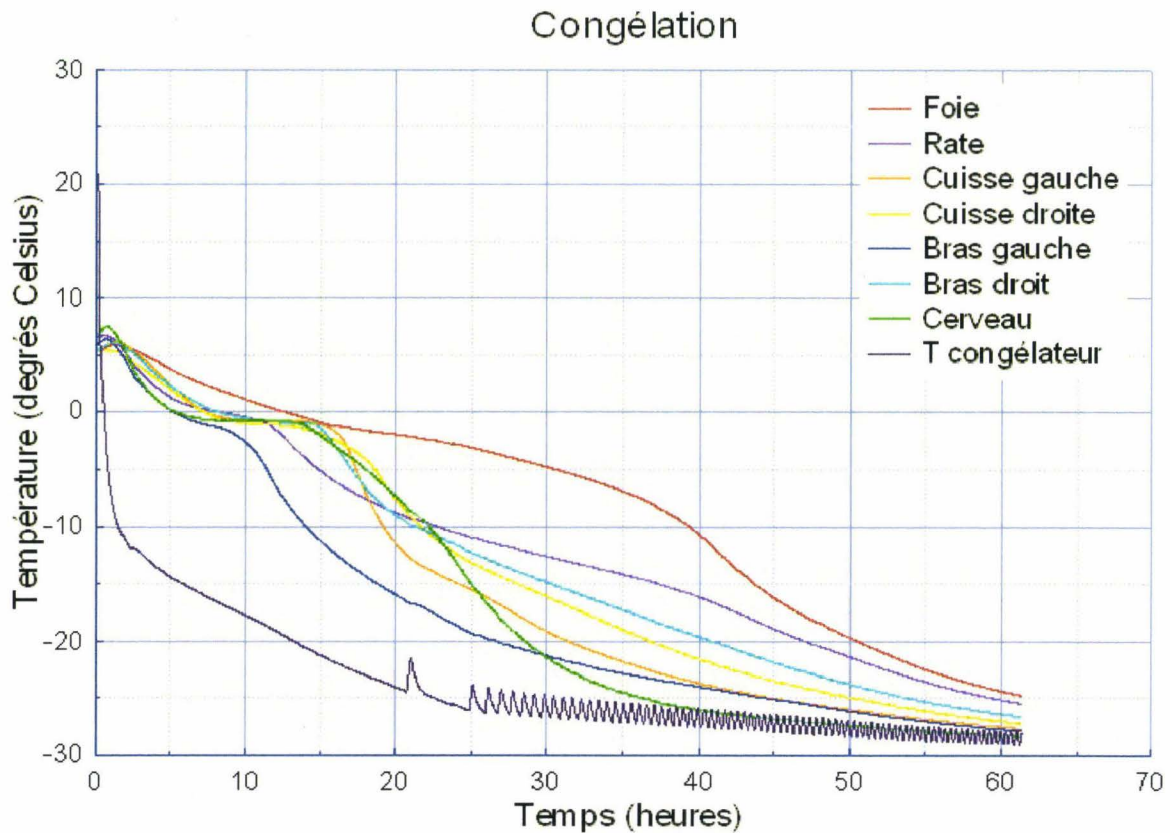


Figure 3. Courbes de mesures de température acquises pendant la congélation d'un sujet.

Ainsi que le montrent les courbes de la figure 3, la température initiale du sujet correspond à celle de la chambre froide à 4°C. Le sujet n'a pas été instantanément transféré dans le congélateur, ce qui explique la petite remontée initiale de la température. Vers la dixième heure, des plateaux de changement de phase apparaissent de façon nette (sauf pour le foie en position centrale) pour une température d'environ -2°C (et non 0°C du fait que le milieu intérieur est chargé d'électrolytes). Les délais d'apparition des plateaux sont décalés dans le temps en fonction du territoire anatomique. Ceci fait qu'il existe vers la douzième heure une coexistence de régions congelées avec des régions non congelées situées en position centrale. Toute mobilisation à ce stade pourrait être génératrice de lésions au niveau des interfaces entre les territoires congelés (non déformables) et les territoires non congelés (déformables). Vers la soixantième heure seulement, les courbes se rejoignent témoignant de l'égalisation de la température interne du sujet, la région la plus lente à refroidir correspondant au foie (le capteur placé au dessus du lobe gauche est en position centrale à la fois sur les axes X, Y et Z du sujet). Enfin, la courbe de température interne du congélateur montre que le compresseur a tourné en continu pendant une vingtaine d'heures. Ce n'est qu'au bout de ce délai qu'apparaît le premier décrochage de la courbe, indiquant le début de régulation du groupe de réfrigération. La fréquence de la régulation s'accélère au fil du temps ainsi que l'indiquent les oscillations de la courbe. Enfin, il faut noter que le bras gauche et la cuisse gauche du sujet descendent plus rapidement en température que le bras et la cuisse controlatéraux. Ceci est dû au contact direct du côté gauche du corps avec la paroi du congélateur individuel, là où chemine le circuit d'évaporation. La partie gauche du corps est alors le siège d'une extraction calorifique beaucoup plus rapide.

Etude de la décongélation

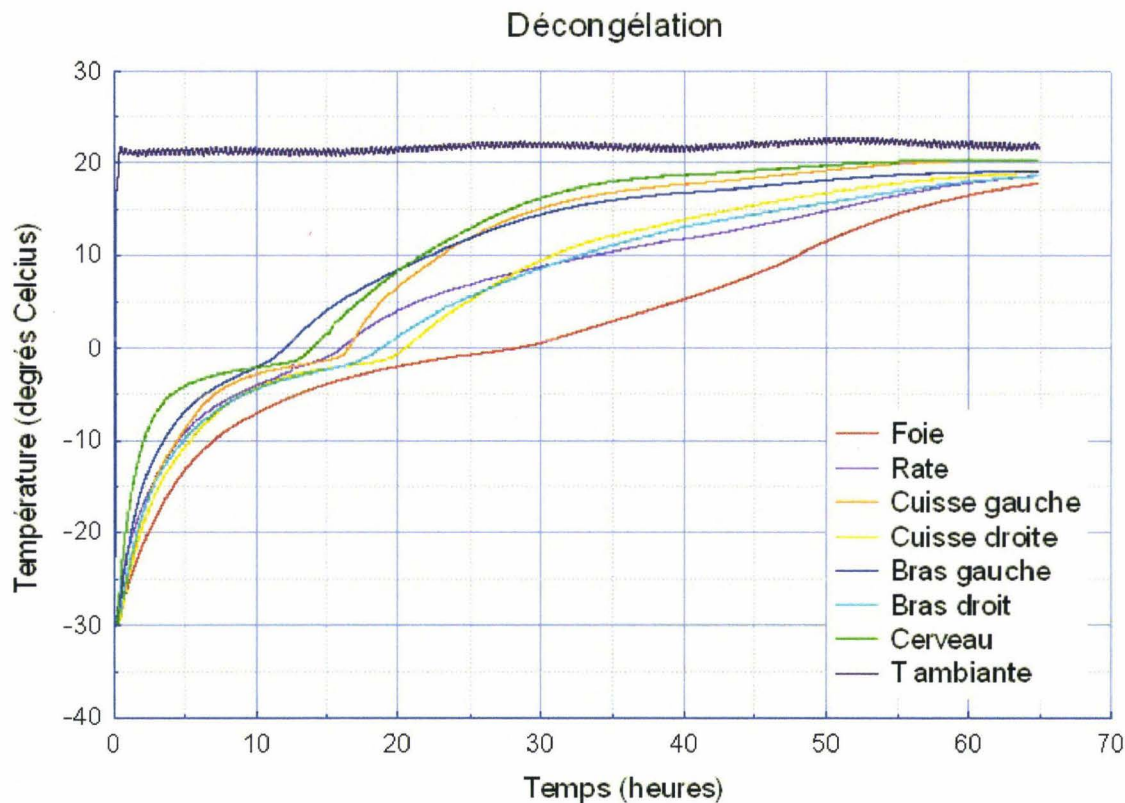


Figure 4. Courbes de mesures de température d'un sujet en cours de décongélation.

Au cours de la phase de décongélation, les courbes de température des différents territoires anatomiques présentent aussi des plateaux de changement de phase pour une température de l'ordre de -2°C (figure 4), témoignant de la concentration en électrolytes des compartiments liquides (abaissement du seuil de congélation). Ces plateaux sont plus ou moins nets en fonction de la localisation des capteurs. La zone de décongélation la plus tardive correspond à la région hépatique ce qui coïncide avec l'implantation la plus centrale du capteur. On peut noter, par ailleurs, qu'à partir de la douzième heure certaines régions sont totalement décongelées, le bras gauche en particulier. Pour ce sujet, le moment critique se situe vers la dix-huitième heure, la décongélation pouvant sembler extérieurement totale alors que certaines zones centrales sont encore en phase solide (lobe gauche du foie). Toute mobilisation du sujet à ce stade risque d'entraîner des lésions internes sérieuses au niveau des interfaces entre les territoires congelés et les territoires non congelés. Ceci aurait pour conséquence d'imputer à l'essai des lésions préexistantes. Pour ce sujet, la décongélation totale est acquise vers la trentième heure. Au bout de quarante-huit heures, la température centrale a atteint environ 10°C . Dans le cas présent, il s'agit d'un sujet pesant 59 kg. La décongélation est donc relativement rapide. Dans le cas d'un sujet pesant 100 kg, le temps nécessaire à une décongélation complète sera nettement plus long. Il serait donc utile de reproduire les mêmes tests avec un sujet dont le poids correspond au poids maximum compatible avec les essais afin de définir la limite haute de la fourchette de temps nécessaire à la décongélation. En l'absence de ces données, le temps de décongélation des sujets est extrapolé des mesures actuellement disponibles (30 mn pour 1 kg). Enfin, sur la figure 4, on peut noter une dissymétrie entre les temps de décongélation des membres gauches et des membres droits. Ceci est dû à l'exposition du côté gauche du corps à la bouche de ventilation de la salle de décongélation.

Cette analyse réalisée à partir de courbes de température a été vérifiée par l'ouverture de la cavité abdominale d'un sujet avant la fin théorique de la décongélation. A l'examen du sujet, les téguments sont souples, la paroi abdominale dépressible, les membres ainsi que la tête sont mobilisables. A l'ouverture de la cavité abdominale, l'intestin grêle est souple et mobilisable ainsi que les 3 segments du cadre colique. Par contre, la résection de l'étage supra-mésocolique, permet d'accéder à un territoire encore congelé impliquant la partie haute de l'aorte abdominale, le pancréas, la partie la plus médiale du lobe gauche du foie et le premier duodénum. Ces territoires correspondent à la région la plus centrale du tronc que les mesures de température avaient identifiée comme étant la dernière à changer de phase, que ce soit au cours de la congélation ou au cours de la décongélation.

Problématiques spécifiques aux expérimentations sur cadavre

L'utilisation de la congélation comme moyen de conservation doit questionner sur une éventuelle interaction avec les techniques utilisées dans le champ de l'expérimentation sur cadavres:

- Insufflation pulmonaire : Qu'en est-il de la résistance des parois alvéolaires et de la plèvre viscérale en cas d'insufflation après la décongélation ?
- Pressurisation artérielle : Qu'en est-il de la résistance des parois artérielles en cas de pressurisation après la décongélation ?

Insufflation pulmonaire : Il est nécessaire de savoir si des poumons congelés/décongelés peuvent résister à l'expansion et à la pression. Des essais préliminaires ont été réalisés sur des poumons isolés. Ceux-ci ont été prélevés, insufflés, maintenus durant une douzaine d'heures en pression dans de bonnes conditions d'hydratation. Après ce contrôle initial d'étanchéité, les poumons ont été exsufflés et congelés. Dans un second temps, les poumons ont été décongelés à température ambiante dans de bonnes conditions d'hydratation. Une fois décongelés, une nouvelle insufflation a été réalisée et maintenue pendant une douzaine d'heures. L'absence de fuite et un aspect macroscopique conservé à la section sans présence de bulles parenchymateuses (pneumatocèles) ont amené à considérer que l'insufflation pulmonaire était applicable sur des sujets ayant été congelés/décongelés, sans préjuger, par ailleurs, d'éventuelles modifications histologiques. Dans les années qui ont suivi, les autopsies ont pu conforter cette première approche du fait que les poumons sont systématiquement insufflés après isolement afin d'identifier des déchirures au niveau de la plèvre viscérale.

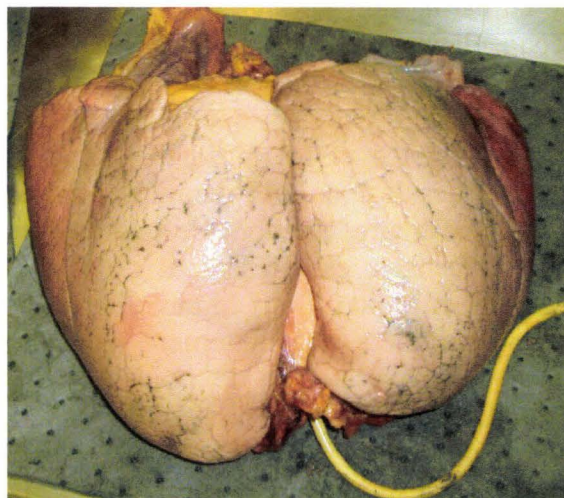


Figure 5. Poumons d'un sujet ayant été congelés/décongelés puis insufflés au cours de l'autopsie afin de vérifier l'étanchéité.

Pressurisation artérielle : Il semble acquis que les ruptures capillaires spontanées ne font pas partie des phénomènes post-mortem systématiques dans des conditions de conservation à 3°C. En 1985, C. Tarrière (Tarrière 1985), définit les conditions requises pour éviter la présence de lésions vasculaires microscopiques au niveau du cerveau, celui-ci étant sans doute l'élément anatomique le plus fragile en post-mortem. L'introduction de la congélation comme mode de conservation fait craindre à nouveau la présence de ruptures capillaires en relation avec la formation de cristaux de glace. Or, ce sont les ruptures capillaires qui, grâce à l'encre de Chine du liquide d'injection, sont censées stigmatiser les traumatismes tissulaires via l'apparition d'hématomes. Si la crainte est fondée, le principe même du tatouage des lésions tissulaires est remis en question du fait du risque de majoration du bilan lésionnel. Nous n'avons pas retrouvé de travaux sur la résistance des capillaires à la congélation. Nous n'avons pas engagé d'études dans ce domaine avant le début de l'utilisation de la congélation. Ce sont les autopsies qui, au fil des expérimentations, ont montré que la pressurisation artérielle à pression physiologique contrôlée n'induisait pas *systématiquement* des lésions capillaires, sauf pour le cerveau qui n'était pas inclus dans notre champ d'expérience. Par ailleurs, l'expérience a montré que lorsque des lésions artérielles survenaient, elles correspondaient toujours à des zones de sollicitation. Si cette expérience au long cours tend à montrer que la congélation/décongélation n'est pas spontanément inductrice de lésion vasculaire (artérielle, capillaire), il est impossible d'affirmer que le seuil lésionnel n'a pas été modifié. Afin de statuer sur cette question, il serait utile de réaliser des tests comparatifs de résistance sur des tissus riches en capillaires congelés et non congelés.

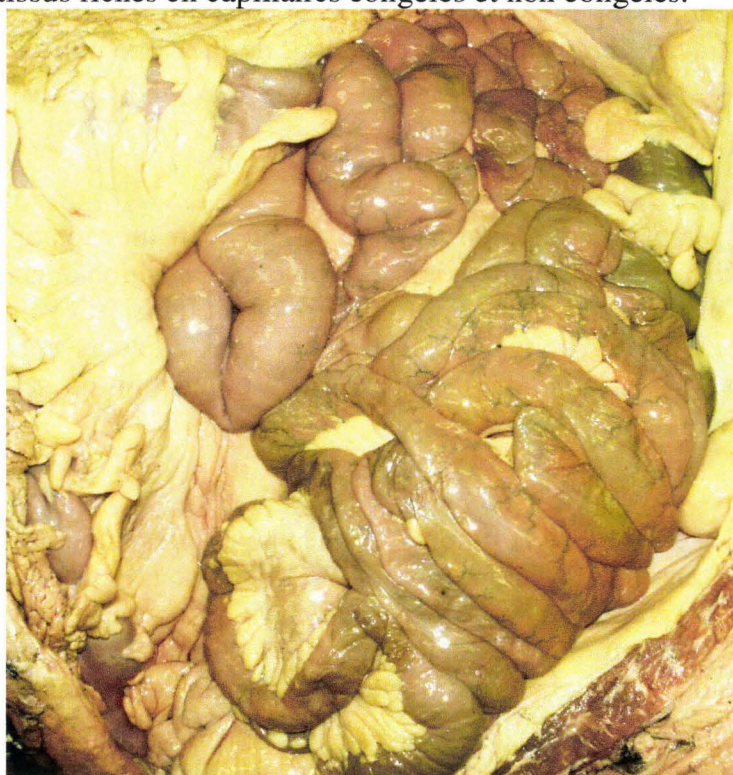


Figure 6. Vue d'un abdomen ouvert après un essai.

La figure 6 montre le contenu abdominal (essentiellement l'intestin grêle) après un essai n'impliquant pas l'abdomen. Le grand omentum et le colon transverse ont été réclinés. Il est possible d'identifier les artéριοles injectées à la surface de l'intestin grêle chez un sujet ayant été congelé/décongelé pour la conservation, puis injecté à une pression artérielle physiologique pendant l'essai avec un mélange alcool/encre de Chine. Il faut globalement noter l'absence de lésion artérielle, ce qui sera confirmé par l'examen détaillé.

Conservation des corps à court terme

Introduction

L'objectif de la conservation à court terme est de contrôler les phénomènes de dégradation spontanée en relation avec la prolifération bactérienne pendant la préparation du sujet. Deux techniques peuvent apporter leur contribution, la mise en chambre à 4°C et l'injection d'antibiotiques.

Conservation à 4°C

Objectif

L'objectif de l'étude est d'évaluer les changements de température à l'intérieur du corps au cours de la phase de préparation du sujet. Celle-ci, dépendante de l'importance de l'instrumentation, dure entre 4 et 6 jours au cours desquels le sujet passera de nombreuses heures en dehors de la chambre à 4°C. Dans ces conditions, la connaissance des changements de température interne permet d'évaluer l'impact des sessions de travail sur la rupture de la chaîne du froid. Le seuil de rupture au dessous duquel il est utile de se maintenir correspond à une organisation du travail compatible avec un retour de la température du corps au dessous de 4°C pendant la nuit.

Technique

La mesure de la température centrale du corps est assurée par un capteur placé entre le lobe gauche du foie et le diaphragme. Un deuxième capteur a été positionné au dessus de la vessie afin de disposer d'une mesure non centrale permettant ainsi d'évaluer le gradient de température entre les deux territoires. Ce faisant, les deux capteurs encadrent un territoire allant du colon transverse au colon sigmoïde, là où la population de germes résidant est la plus importante.

Résultats

Comme l'indiquent les courbes de la figure 7 qui débutent après une journée de travail sur le sujet, la température centrale (hépatique) est à 12°C. Durant la nuit en chambre froide (13 heures), la température centrale est juste revenue à 5,5°C. La température supra-vésicale est descendue à 6°C. Le gradient entre les deux capteurs a diminué. Dans ces conditions, au fil des journées de travail, la température moyenne quotidienne s'accroît et par conséquent la chaîne du froid se dégrade.

Réfrigération à 4°

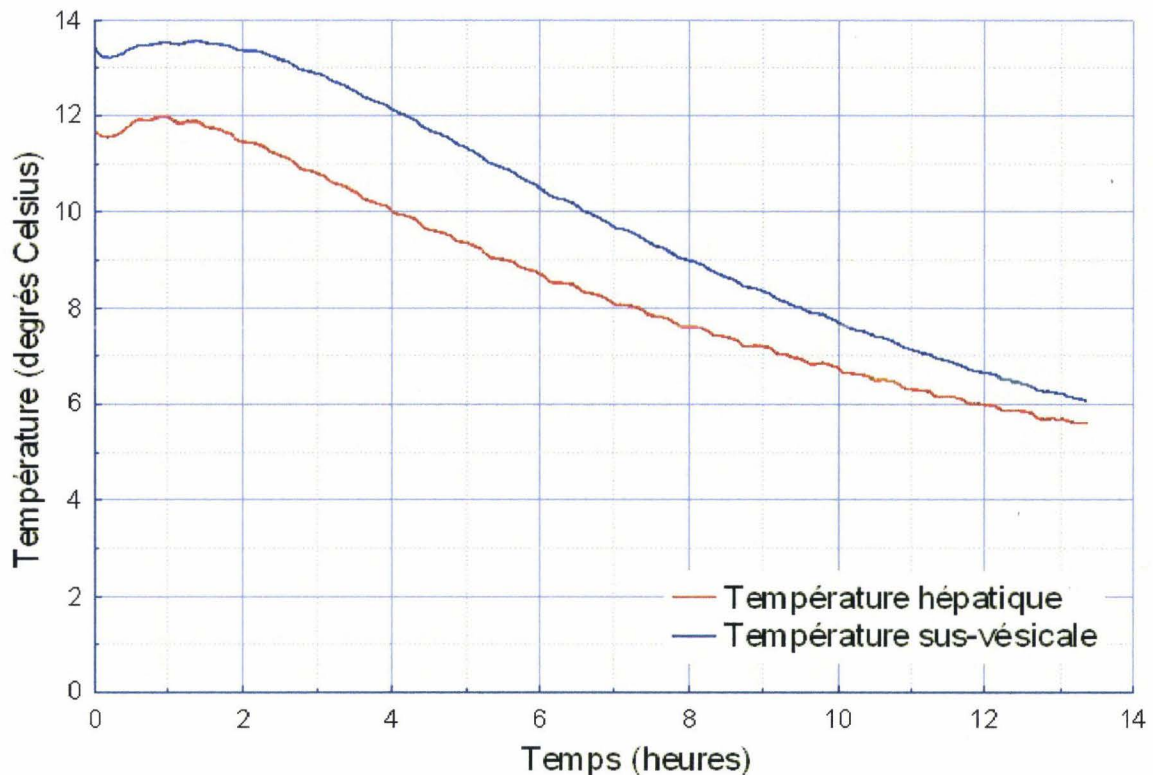


Figure 7. Courbe d'acquisition de température au niveau du foie et au niveau supra-vésical pendant la nuit en chambre froide.

Il existe plusieurs solutions permettant de remédier à cette situation :

- L'abaissement de la température moyenne de la chambre froide de 4 à 0°C.
- L'optimisation des sessions de travail afin de réduire le temps passé à l'extérieur de la chambre froide et par conséquent d'augmenter d'autant le temps passé à l'intérieur.
- L'installation du corps sur un plateau réfrigéré pendant les sessions d'instrumentation.
- L'adoption de certaines habitudes de travail peut concourir à réduire les phénomènes de réchauffement. Pour les travaux sur l'abdomen, il est utile, à l'occasion des pauses, de fermer les deux volets de la paroi afin de couvrir les viscères. Ceci présente l'avantage d'éviter le réchauffement local ainsi que le dessèchement des viscères en surface.
- L'utilisation d'un scialitique plutôt qu'un éclairage ordinaire, source de chaleur.

Conclusion

La meilleure connaissance des changements de température du corps soumis aux contraintes de l'instrumentation a permis de réorganiser la phase d'instrumentation dans un souci constant de maintenir le meilleur niveau possible de biofidélité. De plus, l'allure des courbes montre la faible vitesse d'échange entre le sujet et l'air ambiant. Cela se passe de la même façon lorsqu'il est question de réaliser des essais. Le comportement des tissus varie en fonction de la température du sujet (en particulier les téguments et les tissus adipeux). Afin de tendre vers la biofidélité, les essais sont réalisés lorsque les températures du sujet et de la salle d'essai sont équilibrées. En conséquence, les essais sont réalisés au deuxième jour de présence du sujet dans la salle d'essai.

Traitement du corps par antibiotiques

Objectif

La chaîne du froid étant fréquemment rompue durant la phase d'instrumentation, il est intéressant de disposer d'une technique associée permettant d'améliorer la conservation des sujets. L'injection d'antibiotiques n'a ni les mêmes objectifs ni les mêmes effets que l'embaumement (Winkler 1974). Il n'est donc pas question de proposer une technique de substitution. Les effets de l'embaumement considérés comme négatifs par certains auteurs et positifs par d'autres (Crandall 1994) n'ont pas cours avec les antibiotiques qui sont des produits utilisés chez les sujets vivants. Au-delà de la phase d'instrumentation l'action des antibiotiques prend toute sa mesure au moment de l'essai. En effet, étant donné le temps nécessaire au raccordement des capteurs, à leur vérification, au positionnement du sujet et au pointage à l'aide d'un bras 3D, deux journées de travail sont nécessaires. La température initiale du sujet étant aux environs de 4°C, les deux journées d'essai sont aussi utiles à son réchauffement. En conséquence, l'injection d'antibiotiques représente le seul moyen de lutte contre la prolifération bactérienne.

Technique

Le choix des antibiotiques a été basé sur leurs spectres respectifs afin que le mélange obtenu garantisse une bonne couverture antibactérienne et antifongique :

- Amoxicilline et acide clavulanique (Ciblor®) per os, antibiotique large spectre, 12 sachets de 1 gramme pour 2 litres d'eau. L'acide clavulanique permet d'inhiber la pénicillinase produite par certaines bactéries (*Staphylococcus aureus* en particulier) et ainsi d'élargir le spectre d'action vis-à-vis de ces bactéries potentiellement résistantes.
- Métronidazole (Flagyl®) per os, antibiotique anti-anaérobie, 1 flacon de 100ml, pour 2 litres d'eau. Cet antibiotique a pour cible les germes qui se multiplient en l'absence d'oxygène. Ceux-ci ont pour localisation initiale le tube digestif, point de départ habituel de phénomènes de putréfaction en post-mortem.
- Amphotéricine B (Fungizone®) per os, anti-fongique, 1 flacon de 25ml pour 2 litres d'eau.

Les produits choisis sont à prise orale (per os) du fait de leur disponibilité en pharmacie, les produits injectables étant réservés à l'usage hospitalier. Le mélange doit être préparé quelques heures avant l'injection et soigneusement agité, l'idéal étant de disposer d'un agitateur magnétique. Chaque sujet reçoit 2 litres du cocktail obtenu, par injection au niveau de la carotide droite après la constitution d'une voie d'abord. Pour ce faire, une incision est réalisée du côté droit au niveau du cou allant de l'angle inférieur de la mandibule jusqu'à l'articulation sterno-claviculaire exposant ainsi le bord antérieur du muscle sterno-cléido-mastoïdien. La veine jugulaire interne est disséquée et égrignée rendant possible la dissection de la carotide commune. Celle-ci est individualisée à l'aide de deux fils. En son milieu, un anneau de 5mm de longueur est réséqué afin de compenser l'ajout de longueur lié à la mise en place d'un tube en T. En l'absence de ce geste, une plicature est susceptible d'apparaître au niveau du tronçon inférieur risquant ainsi de compromettre l'écoulement. Les extrémités horizontales du tube sont engagées dans la carotide et ligaturées, la barre verticale du T étant raccordée au tube d'injection. Une pompe péristaltique assure la propulsion de la solution.

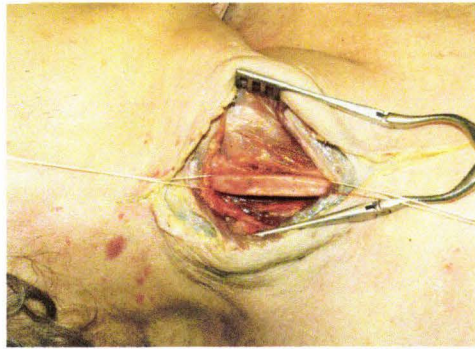


Figure 8. Incision de la peau et exposition de la carotide droite.

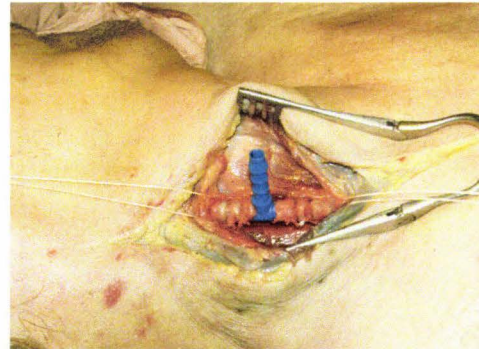


Figure 9. Tube en T mis en place dans la carotide droite.

Deux incisions sont pratiquées au niveau des membres inférieurs, au dessus des malléoles internes, afin de vérifier par écoulement la bonne diffusion du produit. En cas d'écoulement symétrique, cela signifie que le lit d'amont est perméable et laisse présager d'une bonne qualité d'injection du mélange d'encre de Chine/alcool durant l'essai. En cas de non écoulement ou d'écoulement unilatéral, cela traduit en général une maladie athéromateuse avancée avec des obstructions aux localisations habituelles telles que la bifurcation aortique, les bifurcations fémorales et les artères poplitées. Ceci se vérifie en général au cours de l'instrumentation, si ces territoires sont abordés, ou bien, de toute façon, au cours de l'autopsie.

Résultats

Au fil des journées d'instrumentation, l'odeur est une bonne façon d'évaluer l'évolution de l'état de conservation du sujet. Il y a des odeurs spécifiques à certaines régions anatomiques qui, même en cas de bonne conservation, sont assez puissantes. Le cerveau a son odeur, de même que les voies respiratoires, l'abdomen ou encore les muscles. En fonction de l'évolution du sujet, ces odeurs changent, apportant ainsi des informations sur une éventuelle dégradation du corps. C'est pourquoi il est bon d'éviter d'utiliser de façon systématique les produits de confort destinés à saturer l'odorat.

L'idée d'injecter des antibiotiques était initialement intuitive. Il se trouve, qu'à travers la perception des odeurs qui n'est pas une méthode objective, l'expérience montre que l'état des sujets est stable alors que des travaux se prolongent jusqu'à parfois six semaines après la décongélation. Enfin, la stabilité de la tâche verte abdominale (Durigon 2004) peut représenter un paramètre moins subjectif en faveur de l'action bénéfique du traitement antibiotique. Malgré ces éléments, il peut être utile de disposer d'éléments plus objectifs. C'est pourquoi, des tests visuels comparatifs de dégradation spontanée des deux jambes d'un même sujet ont été réalisés.

Technique de validation de l'action des antibiotiques

Les deux jambes d'un sujet ont été prélevées après un cycle de congélation/décongélation. Une des deux jambes (jambe gauche) a été injectée avec le cocktail d'antibiotiques à large spectre décrit précédemment. Une incision a été pratiquée au dessus de la cheville afin de contrôler la diffusion du produit pendant l'injection. Une incision a été pratiquée sur l'autre jambe afin de disposer de conditions expérimentales initiales identiques. Les deux jambes ont été placées sur deux panneaux en plexiglas recouverts par un coffret moustiquaire car l'action des insectes est exclue du champ d'expérience. Le grillage de la moustiquaire a été imprégné d'insecticide. Un appareil photo placé sur un pied a permis la prise de deux photos par jour sans changement de position. La température a été relevée à l'occasion de chaque prise de vue.

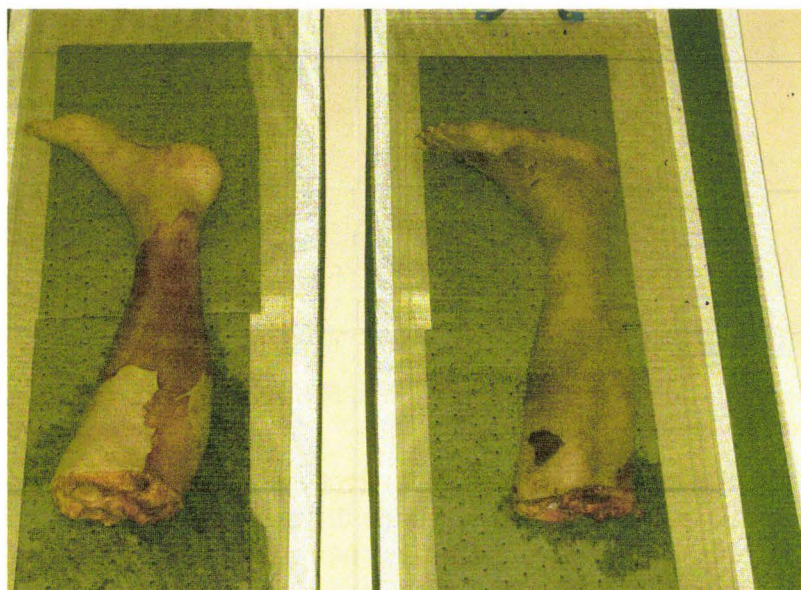

Figure 10. Jambes placées sous les coffrets moustiquaires (grillage vert)

Résultats des tests de dégradation spontanée

Initialement, l'injection du cocktail a induit une légère modification de l'aspect donnant un aspect plus frais à la jambe gauche, peut-être à cause de la coloration orange de la Fungizone® (Amphotéricine B). La figure 11 montre l'état initial des jambes. On peut distinguer des territoires cutanés plus foncés. Ceci est dû à un décollement de la couche superficielle de l'épiderme en relation avec la congélation. Le phénomène est très variable d'un sujet à l'autre, allant de la quasi absence jusqu'à un décollement total (rare). En quelques jours, la jambe non injectée est devenue noirâtre et sujette à des suintements alors que l'aspect de la jambe injectée est resté stable.

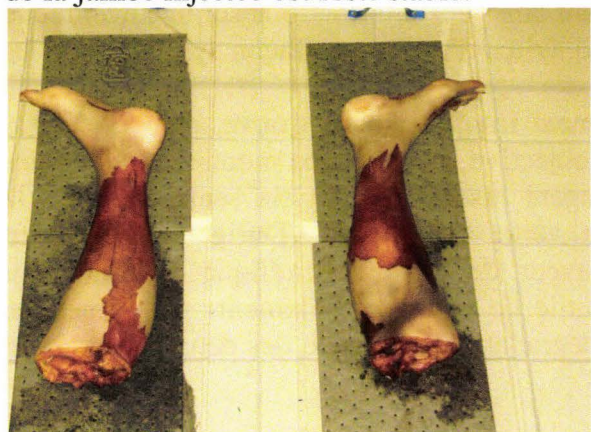


Figure 11. Etat initial des jambes après l'injection d'antibiotiques. A gauche, la jambe traitée, à droite la jambe non traitée.

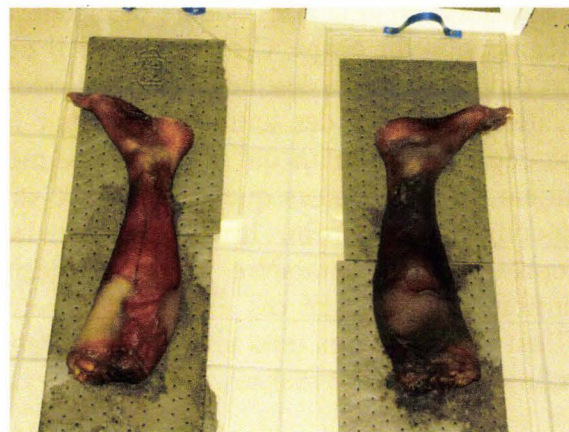

Figure 12. Vue des jambes à J30. A gauche, la jambe traitée, à droite la jambe non traitée.

La figure 12 montre la différenciation qui a atteint son maximum au bout d'un mois. Au-delà, les deux jambes semblent évoluer vers une momification, les odeurs initiales ayant quasiment disparu. Durant cette expérience, la température de la pièce est restée comprise entre 19 et 21°C. En conclusion, l'évolution de la jambe injectée comparativement à celle de la jambe non injectée semble accréder l'apport substantiel des antibiotiques dans le retardement de la dégradation des tissus. Dans le futur, afin de poursuivre l'évaluation, il pourrait être utile de réaliser des examens bactériologiques comparatifs vers J15.

Soins externes

Pendant toute la phase située entre la décongélation et l'essai, des gestes d'hygiène doivent être prodigués au corps car l'instrumentation se fait au prix de nombreuses incisions qui, même suturées, peuvent être à l'origine d'écoulements. De plus, certaines instrumentations telles que celles du rachis ne peuvent pas être totalement refermées et donc étanches. Ces écoulements se drainant sous le sujet, il est nécessaire de placer des papiers absorbants qui seront changés chaque jour afin d'éviter la macération et les odeurs. A la fin de chaque journée de travail, le corps, ainsi que le plateau de la table, sont nettoyés à l'aide de Dakin Cooper stabilisé. Ces pratiques permettent de contrôler certaines sources d'odeurs, améliorant ainsi le confort de travail pour l'ensemble des intervenants.

Il existe un dernier point d'hygiène important qui consiste à noter la présence d'insectes volants. Ceux-ci, aux cours de leurs déplacements, peuvent contaminer des zones propres à partir du cadavre. Ceci est particulièrement critique à l'occasion de l'essai puisque le sujet reste pendant deux journées dans la salle d'expérimentation à température ambiante. L'imprégnation de la combinaison du sujet à l'aide de bombes insecticides représente une solution à la fois simple et efficace.

Conditionnement des sujets

Introduction

Les techniques de conditionnement recouvrent les actions réalisées au cours de la phase de préparation du sujet et destinées à corriger certains phénomènes post-mortem. L'objectif est d'assurer l'hygiène du sujet, d'améliorer le confort des intervenants et de s'approcher de l'anatomofidélité.

Fermeture des orifices naturels

Bouche

Objectif

Généralement, la fermeture de la cavité buccale ainsi que la fixation de la mâchoire inférieure ne sont pas nécessaires. La tête des sujets étant toujours revêtue d'une cagoule, la fermeture de la bouche pour des raisons esthétiques (photos, vidéo) n'est pas utile. La fixation de la mâchoire inférieure n'est utile que lorsque le chargement pendant l'essai implique le cou et la tête. En effet, au cours de l'impact, la mobilisation du maxillaire inférieur peut entraîner un choc contre le maxillaire supérieur et induire des signaux parasites sur les mesures accélérométriques de la tête. Si ce signal est tardif, cela est sans conséquences sur l'analyse. Si ce signal est précoce (pendant le chargement), il peut venir interférer avec l'analyse.

La fermeture de la bouche peut aussi être utile dans le cadre de la maîtrise du positionnement de la tête. Pour terminer, en cas d'implication du maxillaire dans le chargement, sa mobilité peut être responsable d'une dispersion du comportement de la tête. Là encore, le blocage de la mâchoire inférieure peut s'avérer nécessaire.

Technique de fermeture : Les gencives supérieure et inférieure sont percées à leur base. Un fil de fer est alors passé au travers des gencives puis torsadé de façon à obtenir un contact serré entre les dents supérieures et inférieures. La figure 13 montre une radiographie de profil d'un sujet positionné pour un chargement par coussin gonflable impliquant la tête, le cou et les mâchoires. Les mâchoires ont été fermées afin de disposer d'un repère mentonnier fiable et d'éviter tout mouvement pouvant être à l'origine d'une dispersion du comportement de la tête.

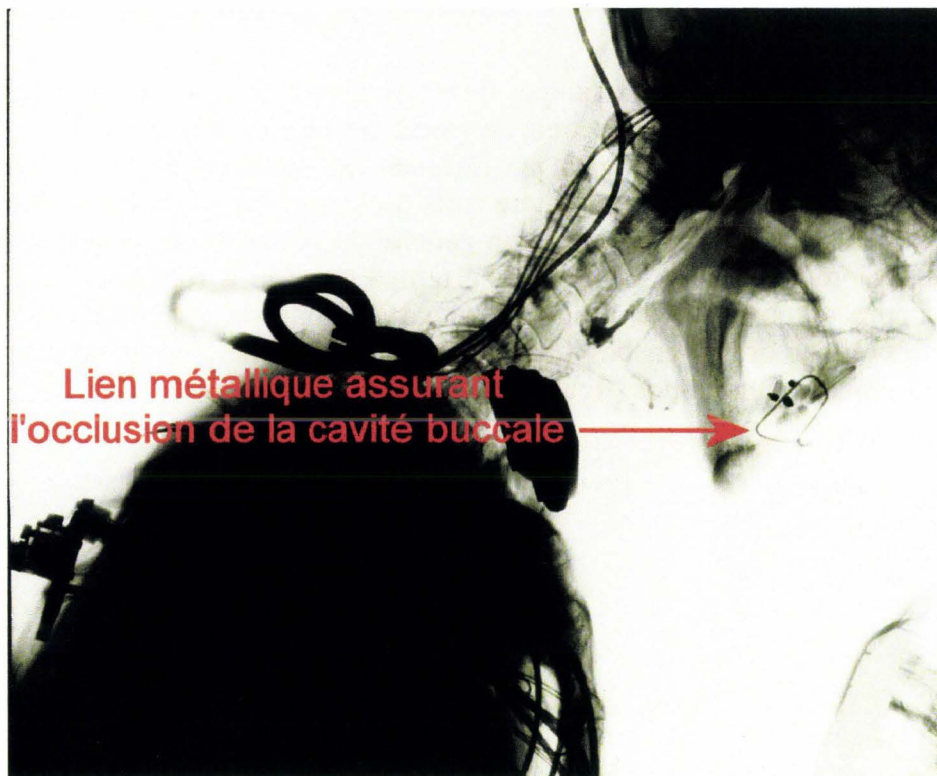

Figure 13. Radiographie de profil d'un sujet positionné avant un chargement frontal par coussin gonflable impliquant la tête et le cou.

Sphincter urinaire

En général, il n'est pas utile de chercher à fermer l'urètre. Il y a souvent un peu d'urine dans la vessie. Des fuites peuvent survenir, mais elles seront de faible volume et se tariront rapidement.

Sphincter anal

Objectif

Il est important de réaliser la fermeture du sphincter anal car, dans le cas contraire, le chargement du sujet pendant l'essai pourrait entraîner une exonération anale de matières fécales fort préjudiciable à la maîtrise des conditions d'hygiène. Les techniques utilisées en thanatopraxie* font appel à un méchage (Guez-Chailloux and Puymérail 2005), qui, dans le champ de la biomécanique des chocs, se révèle insuffisant du fait de la béance anale post-mortem.

Il est donc nécessaire de réaliser un geste complémentaire destiné à éviter l'expulsion du bouchon pendant le choc. La fronce anale sous-muqueuse répond à cette problématique en restaurant anatomiquement la continence d'un sphincter fonctionnel.

*Thanatopraxie : technique de conservation des corps, embaumement.

Technique de fermeture

Le sujet est placé en décubitus. Deux sangles fixées au dessus des genoux et mises en traction vers la partie supérieure du sujet permettent de placer les cuisses à la verticale exposant ainsi la région périnéale. Après un nettoyage au Dakin®, un bouchon de papier absorbant est introduit en amont du sphincter. Une ligature sous-muqueuse est réalisée en deux temps : le premier temps consiste à contourner la région gauche du sphincter en partant du bas (figure 14), l'aiguille ressortant en haut. Le deuxième temps consiste à repiquer dans l'orifice de sortie du fil pour contourner avec l'aiguille la partie droite du sphincter pour finalement ressortir par le premier orifice en bas (figure 15). Pour terminer, un nœud serré maintient l'anus fermé en réalisant une fronce (figure 16).

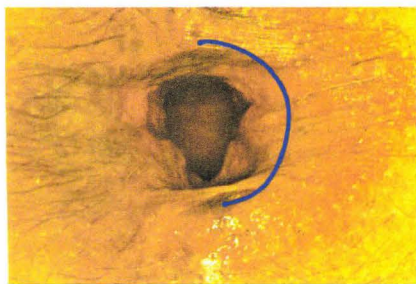


Figure 14. Premier passage du fil.

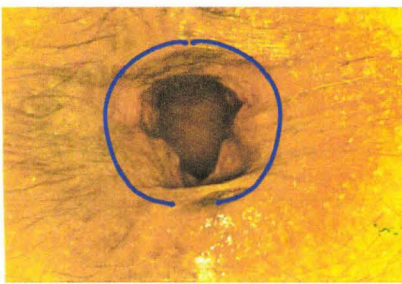

Figure 15. Deuxième passage du fil.

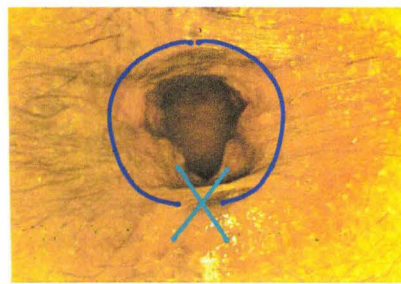


Figure 16. Fermeture

Drainage des épanchements (cavités pleurales, cavité péritonéale)

Objectif

L'instrumentation d'une centaine de sujets a montré la fréquence des épanchements cavitaires essentiellement pleuraux et péritonéaux. Il n'a pas été possible d'établir un lien avec la congélation/décongélation. En effet, certains sujets utilisés frais présentent des épanchements pleuraux importants alors que d'autres ayant subi une congélation/décongélation présentent des épanchements de faible volume. Il en va de même pour le péritoine. Par conséquent, il est nécessaire de s'interroger sur la pertinence d'une sollicitation thoracique alors que les cavités pleurales sont totalement inondées avec, parfois, des répercussions anatomiques au niveau de l'étage supra-mésocolique (ptose hépatique), (Garnier, Delamare et al.).

Technique

L'exploration et le drainage peuvent se faire de façon opportune à l'occasion de l'installation de capteurs abdominaux et/ou pleuraux. Par contre, en l'absence de ces instrumentations, il semble, malgré tout, utile de drainer :

- Plèvres : des drains (sondes de Foley modifiées, CH 28), (Lawrence and Turner 2005) sont introduits respectivement dans les culs de sac pleuraux gauche et droit au travers des cinquièmes espaces intercostaux. Une trachéotomie permet l'insufflation des poumons afin d'expulser le liquide dans des poches de recueil (poches à urine) et ainsi de recoller les plèvres.
- Cavité abdominale : une incision au dessus de la symphyse pubique suffit à drainer par gravité un épanchement important, le tronc du sujet étant généralement verticalisé pendant l'essai. Cette technique a le mérite de la simplicité mais laisse en place un séquestre liquidien au niveau de la cavité pelvienne. S'il était nécessaire de réaliser un drainage optimal, la mise en place d'un drain au niveau des culs de sac recto-vésical

ou recto-utérin (Kamina 2003), (Mayoux-Benhamou 2003), est toujours envisageable. Cependant, ces techniques ont des limites en particulier en cas de cloisonnement de la cavité abdominale par des adhérences, séquelles de chirurgie abdominale et/ou péritonite.

- Arbre trachéo-bronchique : tous les sujets font l'objet d'une trachéotomie en vue d'une insufflation avant l'essai. Une fois la trachéotomie réalisée, la lumière de la trachée est visible et il est fréquent de constater une inondation plus ou moins importante de l'arbre trachéo-bronchique supérieur. Le drainage peut améliorer l'homogénéité de l'insufflation pulmonaire (réduction des atélectasies), (Garnier, Delamare et al.) et par conséquent le comportement du thorax pendant l'essai.

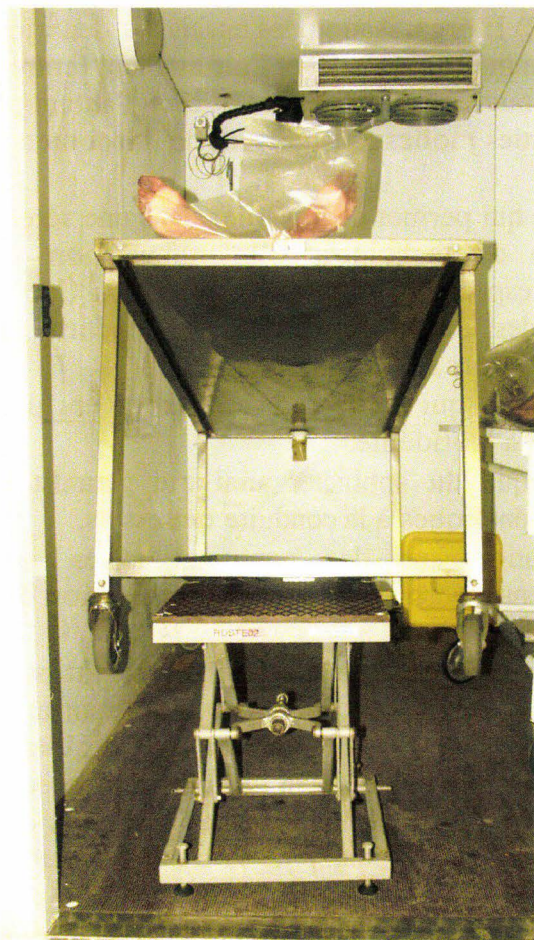

Figure 17. Table roulante en position de drainage.

La technique consiste à relever la table roulante au niveau des pieds pendant la nuit à l'intérieur de la chambre froide (déclivité d'environ 30cm). Un méchage est réalisé avec du papier absorbant au travers de la trachéotomie. Ainsi, pendant la phase d'instrumentation qui dure environ une semaine, chaque nuit l'arbre pulmonaire est drainé. La quantité de liquide absorbé (variable d'un sujet à l'autre) laisse augurer pour certains sujets d'une sensible amélioration de l'insufflation pulmonaire.

Pressurisation artérielle, pressurisation porto-cave et insufflation pulmonaire

Ces techniques qui interviennent pendant l'essai sont indissociables des mesures de pressions aortique, veine cave inférieure et trachéale. Ces questions sont abordées dans les chapitres respectifs de la Partie 2.

Conclusion

Parmi l'ensemble des actions décrites ayant pour objectif commun de disposer de corps anatomofidèles et en bon état de conservation, sept avancées se dessinent :

- Au premier chef, le principe du contrôle de la fin de décongélation qui, en imposant un délai minimal avant mobilisation, met à l'abri de l'induction de lésions internes. Si des lésions de ce type surviennent de façon sournoise, le bilan lésionnel s'en trouve injustement majoré, mettant en péril la pertinence de sa relation avec la sollicitation.
- Au deuxième chef, 1) L'organisation des sessions de travail afin d'assurer un séjour quotidien suffisant dans la chambre froide. 2) L'organisation des essais sur deux jours afin d'obtenir l'équilibre entre la température interne du sujet et l'air ambiant (entre 19 et 21°C). Ainsi, la biofidélité du sujet s'en trouve mieux respectée et ceci d'autant plus que l'essai implique majoritairement des parties molles (chargement de l'abdomen par exemple).
- Au troisième chef, le traitement antibiotique qui permet de travailler dans une sérénité temporelle autorisant la mise en œuvre de techniques d'instrumentation plus sophistiquées (donc plus longues) tout en respectant la biofidélité du sujet. Ceci est aussi particulièrement appréciable pour des essais infralésionnels répétitifs qui imposent de laisser le sujet en place plusieurs jours sur le moyen d'essai.
- Au quatrième chef, le drainage des cavités qui permet de restaurer en partie l'anatomofidélité, composante essentielle de la biofidélité.
- Au cinquième chef, la fermeture anatomique du sphincter anal qui garantit des conditions d'hygiène et de confort toujours bénéfiques à la conduite des essais.
- Au sixième chef, les essais d'insufflation sur des poumons isolés après congélation/décongélation. Ces essais valident macroscopiquement l'application de la technique d'insufflation sur sujets congelés/décongelés.
- Enfin, le retour d'expérience des autopsies qui montre que la congélation n'est pas en elle-même inductrice de lésions vasculaires (artérielles et capillaires), sans pour autant préjuger de son action sur le seuil lésionnel. Jusqu'à ce jour, aucune exploration autopsique n'est venue macroscopiquement mettre en défaut le principe de l'injection artérielle sur des sujets ayant été congelés, ce qui consolide ainsi les bénéfices de la technique pour ce qui est de l'exercice actuel dans le champ de la biomécanique des chocs.

Si chacune de ces actions est considérée individuellement, l'impact sur la qualité des expérimentations peut sembler mineur. Si, par contre, ces différentes actions sont considérées dans leur ensemble, leurs interactions portent une synergie qui contribue significativement à l'amélioration de la biofidélité des sujets et au confort des expérimentations.

Deuxième partie

Instrumentation

Introduction

Dans son ensemble, la littérature est orientée vers l'analyse des résultats et entre peu dans la description détaillée des méthodologies. Les références produites par plus de trente années de biomécanique des chocs témoignent de très nombreuses réalisations sans pour autant décrire toujours finement les méthodologies. Ce déficit de capitalisation des méthodes entraîne une perte de savoir-faire et restreint par conséquent la capacité d'évaluation de l'état de l'art.

Les premières techniques de reconditionnement ont consisté à pressuriser le système artériel et les poumons. En 1975, Fayon et al (Fayon, Tarriere et al. 1975) décrivent les principes de l'injection artérielle et de l'insufflation pulmonaire dans un contexte expérimental qui s'intéressait en priorité aux lésions cérébrales. La plupart de ces principes sont toujours valides aujourd'hui :

Pressurisation artérielle

- Recherche de l'anatomofidélité des artères et organes par le remplissage des artères.
- Utilisation d'encre de Chine comme marqueur tissulaire des brèches vasculaires.
- Utilisation d'un adjuvant permettant de fixer les tissus, à cette époque, le formaldéhyde (formol).
- Utilisation de la voie carotidienne pour l'injection du liquide.

Insufflation pulmonaire

- Insufflation à volume constant (3 litres d'air).
- Obtention de l'abaissement du diaphragme et repositionnement des viscères.
- Amélioration de la biofidélité du thorax.

Ces principes sont essentiels car très précoces, malheureusement, la description des techniques utilisées est lacunaire :

Pour la pressurisation artérielle

- Le système d'injection n'est pas décrit.
- Le type de cathéter utilisé n'est pas précisé.
- La pression d'injection n'est pas indiquée.

Pour l'insufflation pulmonaire :

- Le type de sonde trachéale n'est pas précisé.

- Lorsque la sonde est censée s'ouvrir pendant l'essai : le dispositif n'est pas décrit. Le principe de la commande d'ouverture n'est pas décrit.

En 1977, Nusholtz (Nusholtz 1977) adapte aux expérimentations certains principes décrits par Fayon et al. Les techniques sont mieux détaillées, mais de nombreuses zones d'ombre persistent :

- Le type de cathéter utilisé pour l'injection artérielle est bien décrit, mais comme il s'agit d'une sonde de Foley (sonde vésicale à ballonnet) modifiée (rallongée) il manque des informations sur la modification : Quel est le diamètre de la sonde utilisée (N° de Charrière, 0,33mm par unité) ? Quelle est la matière de la sonde de Foley (latex, caoutchouc rouge, PVC, polyuréthane, silicone) ? Quels sont les diamètres des tubes de rallonge ?
- Quelle est la technique utilisée pour pousser le cathéter dans l'aorte thoracique à partir de la carotide commune gauche ? En effet, si l'on considère la géométrie de la crosse aortique, il n'est pas évident que le cathéter se dirige spontanément vers l'aorte thoracique.
- Un repère radio-opaque est mis en place à l'extrémité de la sonde pour un contrôle de position. Le type de cliché radiographique n'est pas précisé, même s'il semble évident que c'est un cliché de profil, un cliché de face ne permettant pas de savoir si la sonde est dans l'aorte ascendante ou descendante.
- L'insufflation pulmonaire est faite à pression constante et non à volume constant. Si la pression est trop importante, il peut y avoir une sur-insufflation avec apparition d'emphysème et de pneumatocèles. Si la pression est insuffisante, il peut ne pas y avoir d'insufflation...à moins qu'il y ait eu une insufflation initiale. En fait, il n'y a aucune précision.

En 1988, Nusholtz et al décrivent à nouveau des techniques d'injection artérielle et d'insufflation au cours d'essais sur l'abdomen.

- La technique de cathétérisme de l'aorte thoracique n'est toujours pas décrite.
- Le système d'insufflation pulmonaire est muni d'une valve qui permet l'ouverture juste avant l'essai. Le système n'est pas décrit. Or, c'est un point important, puisqu'une ouverture trop précoce va permettre l'exsufflation avant l'essai avec un risque de modification de la position initiale du sujet. Si l'ouverture est trop tardive, il ne peut pas y avoir d'exsufflation pendant l'essai, à supposer qu'il puisse y en avoir une. A notre avis, seul un système pyrotechnique peut permettre la maîtrise d'un dispositif d'ouverture de la sonde trachéale.

En 2006, Foster positionne (Foster, Hardy et al. 2006) une sonde de Foley dans l'aorte thoracique en passant par la carotide gauche. Il n'y a pas de précision sur le diamètre de la sonde. Il n'est pas non plus précisé si c'est une sonde en latex, en caoutchouc rouge, en PVC, polyuréthane ou en silicone. Ce dernier point est important car il conditionne le comportement de la sonde au cours du cathétérisme. La technique de cathétérisme de l'aorte thoracique n'est pas décrite.

Les quelques exemples précédant montrent la difficulté à disposer des méthodologies précises du fait d'importantes lacunes dans les descriptions. Cela aboutit souvent à développer de nouvelles techniques qui, si l'on disposait de plus de précisions, ne seraient peut-être pas si nouvelles que ça.

D'une façon générale, l'instrumentation recouvre différentes techniques et méthodologies, permettant, d'une part, d'obtenir des mesures pertinentes au cours des expérimentations et, d'autre part, de maîtriser les conditions initiales d'essai, en particulier le positionnement du sujet. Les techniques ci-décrites représentent, soit des avancées significatives dans l'application de principes déjà existants, soit des développements originaux permettant d'aller chercher des mesures dans des territoires jusqu'alors inexplorés.

Les capteurs dans le champ de l'expérimentation sur cadavre

Introduction

Les mesures utiles à l'exploration du comportement des sujets en situation de choc sont assez limitées dans leurs types. Elles se résument à des mesures d'accélération linéaire, d'effort, de moment, de vitesse angulaire, de déformation, de pression. Les technologies mises en œuvre dans les capteurs utilisés sont, soit de type piézorésistif à base de pont de Wheatstone (efforts/moments, accélération linéaire, pression, déformation), soit de type magnétohydrodynamique (vitesse angulaire). Ces capteurs font l'objet d'un étalonnage périodique afin de garantir la qualité des mesures obtenues.

Principes généraux de fonctionnement des capteurs

Pont de Wheatstone

Introduction

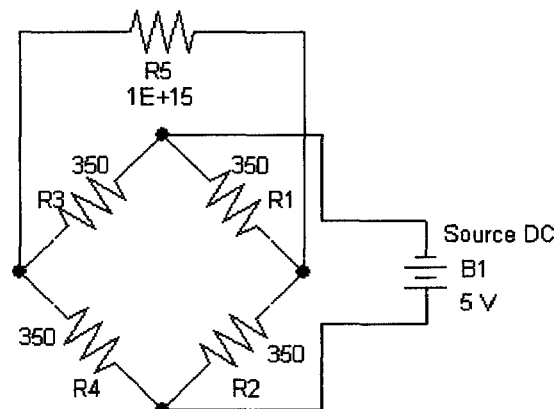


Figure 18. Montage en pont de Wheatstone. R5 représente la sortie de mesure.

C'est de loin le principe le plus utilisé. Il consiste à associer quatre résistances en boucle fermée en ménageant quatre voies d'accès au circuit par le biais des jonctions, figure 18. Si deux jonctions en opposition sont alimentées en courant continu, alors que les valeurs des résistances sont strictement identiques, le pont est dit « équilibré » soit, de façon plus générale si:

$$\frac{R1E}{R1+R2} = \frac{R3E}{R3+R4} \text{ soit } R3R2 = R1R4 \text{ avec E comme tension d'alimentation du pont.}$$

Les sondes d'un multimètre placées sur les deux autres jonctions ne mesurent aucune différence de potentiel (DDP). Si, par contre, une valeur de résistance est différente, une différence de potentiel apparaît et le pont est dit « déséquilibré ». Historiquement conçu pour identifier, par équilibrage du pont, une résistance inconnue à l'aide de trois résistances connues (Charles Wheatstone, 1802-1875), c'est son état de déséquilibre qui est exploité

aujourd'hui en métrologie. La substitution d'une ou plusieurs résistances fixes par une ou plusieurs jauges de déformation permet la conversion d'un phénomène physique d'élongation ou de compression en valeur électrique. En effet, les jauges de déformation possèdent de façon optimisée par leur géométrie et leur structure atomique les propriétés piézorésistives inhérentes à tout conducteur métallique ou semi-métallique. C'est ainsi que leurs impédances varient en fonction des élongations ou des compressions qu'elles subissent, celles-ci étant en relation avec les déformations du substrat auquel elles sont liées. La DDP en sortie de pont ne varie pas seulement en fonction de la déformation mais aussi en fonction de la tension d'alimentation, du nombre de résistances substituées et de leur agencement, ces éléments intervenant dans la sensibilité du capteur.

En fonction du nombre de résistances substituées, le montage se nomme 1/4 de pont, 1/2 pont, 3/4 de pont et pont complet. Dans le domaine de la biomécanique des chocs, deux montages sont utilisés, le 1/4 de pont pour l'étude des déformations de surfaces et le pont complet utilisé dans les capteurs. Le 1/2 pont est traité en annexe 4.

Montage 1/4 de pont

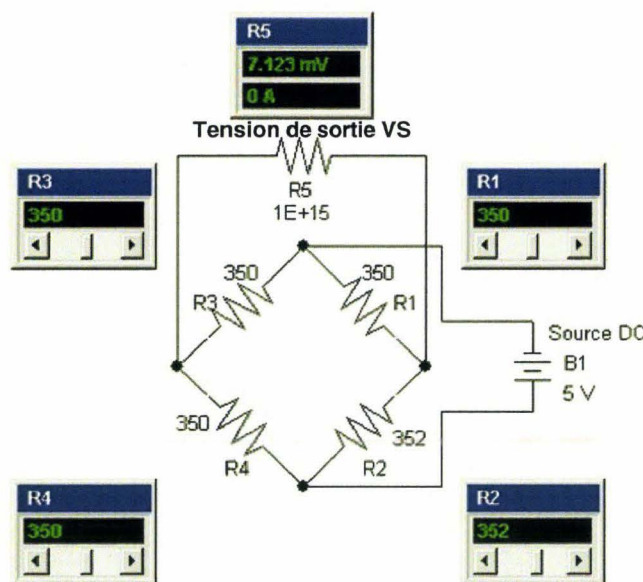


Figure 19. Simulation d'un pont déséquilibré par une résistance, (Circuit-shop 2006).

La figure précédente simule un pont déséquilibré par une seule résistance, dans le cas présent R2, pour laquelle la valeur imposée est égale à 352 ohms. Le montage est alors nommé «quart de pont». Dans ce montage, la tension de sortie théorique V_s aux bornes de R5 est donnée par la formule simplifiée suivante :

$$\frac{V_e \Delta R}{4 R} \text{ avec } V_e \text{ égale à la tension d'entrée et } \Delta R \text{ faible par rapport à la valeur de } R .$$

Le multimètre indique une DDP (Différence De Potentiel) égale à 7,123mV. Si R2 est remplacée par une jauge de déformation, la mesure réalisée en sortie de pont varie en fonction du comportement de surface du substrat qui accueille l'élément de mesure. Cependant, du fait qu'une seule résistance est impliquée, la sensibilité du pont reste faible. Ce type de technique

est plutôt dédié à des déformations importantes susceptibles de dépasser le comportement élastique du matériau exploré. C'est ce type de montage qui, du fait de sa simplicité, est utilisé au cours des expérimentations sur cadavre pour l'exploration du comportement des structures osseuses (Potier 2003), cartilagineuses voire ligamentaires.

Ces techniques se situent totalement en dehors du champ des capteurs, l'objectif étant limité à l'identification de comportement du matériau (compression, traction) et la détection de la rupture (fracture osseuse). C'est ainsi qu'en l'absence de corps d'épreuve, la jauge de déformation associée à l'élément osseux joue le rôle d'un capteur à part entière. Sur le plan pratique, la jauge de substitution (R2) doit être extraite du pont pour être fixée sur l'os, la longueur des deux fils pouvant alors atteindre plusieurs mètres de longueur. Ceux-ci présentent inévitablement une impédance qui, bien que faible dans l'absolu, devient non négligeable en regard de la technologie du pont.

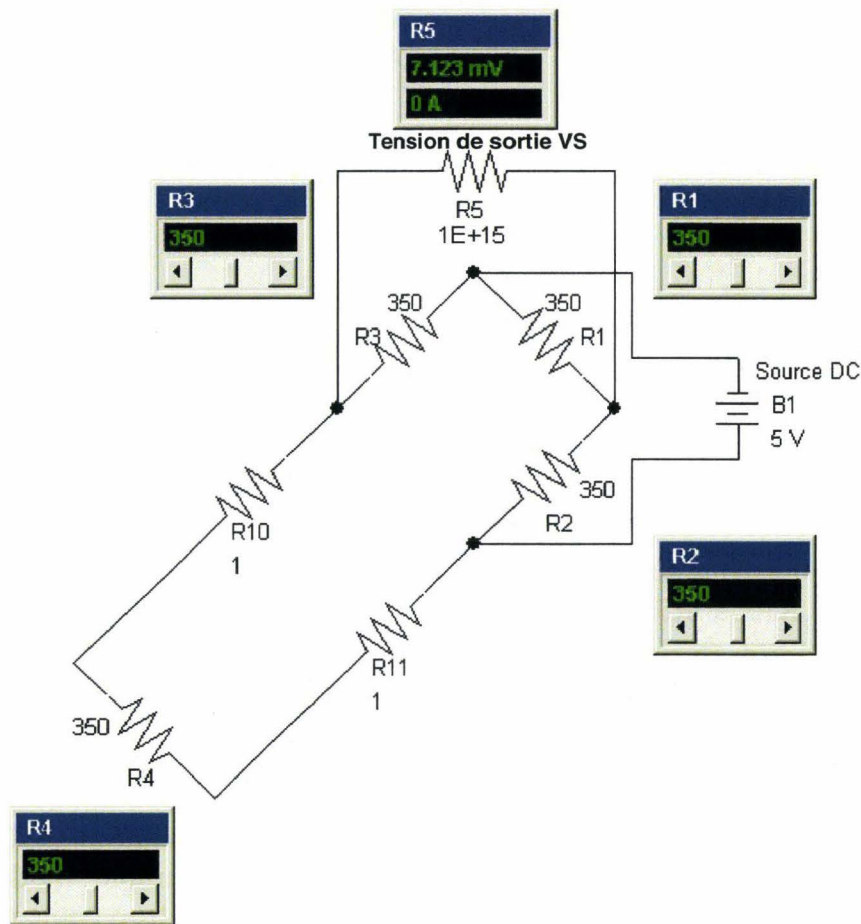


Figure 20. Simulation d'un pont avec jauge de déformation (R4) externe, (Circuit-shop 2006).

La figure 20 simule l'effet des longueurs des fils sur l'équilibre du pont. R4 représente la jauge de déformation externe au pont. R10 et R11 représentent les impédances des fils d'alimentation de la jauge, soit un total de 2 ohms qui s'ajoute à la valeur de R4. Tout se passe comme si une jauge du pont a pour valeur 352 ohms. Bien que la jauge de déformation R4 soit au repos, le pont est déséquilibré. Le multimètre indique une tension d'offset égale à 7,123mV. L'action correctrice consiste à ajouter un fil dédié à la mesure connecté directement à la jauge de déformation.

Montage $\frac{1}{4}$ de pont, alimentation 3 fils

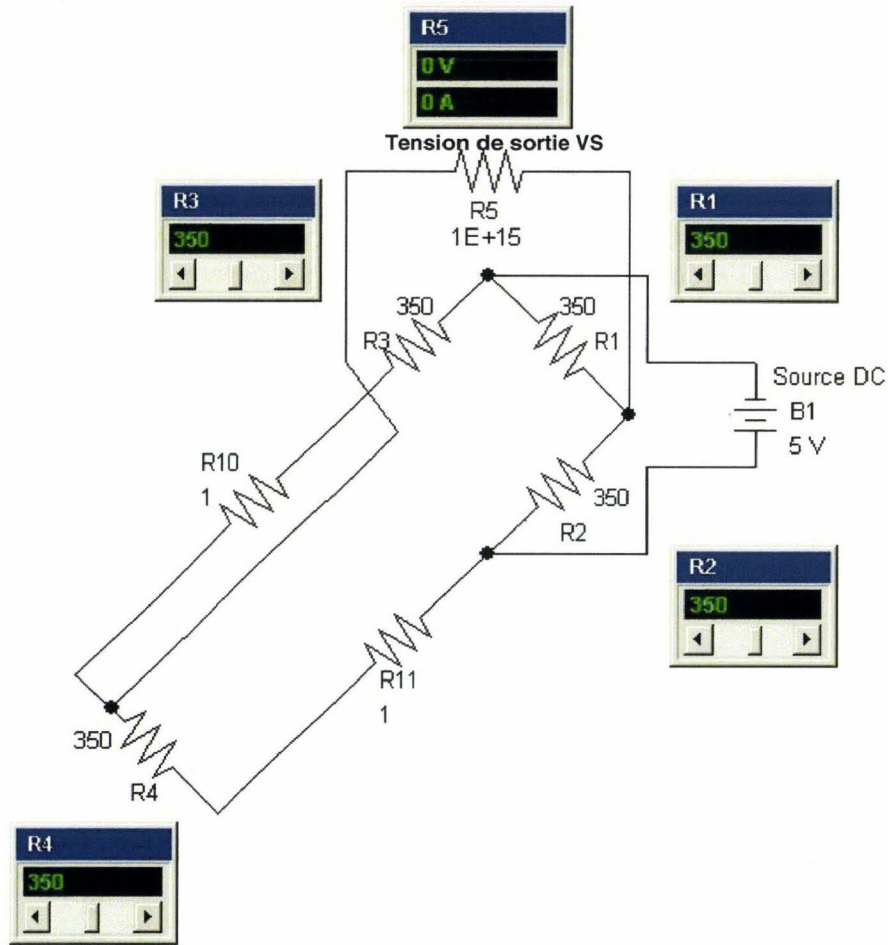


Figure 21. Simulation d'alimentation 3 fils, (Circuit-shop 2006).

L'adjonction d'un troisième fil de mesure directement connecté à la jauge de déformation R4 permet d'associer R10 à R3 et R11 à R4. L'égalité « $R1(R4 + R11) = R2(R3 + R10)$ » est respectée, avec $R1=R4$ (résistances du pont) et $R11=R10$, R10 et R11 représentant les longueurs de fils d'alimentation de la jauge R4. Le pont est à nouveau équilibré ainsi que l'indique le multimètre sur R5. Sur le plan pratique, l'adjonction d'un fil par jauge présente quelques limites au cours des expérimentations sur cadavre. En effet, lorsqu'il s'agit d'instrumenter un thorax avec plus d'une centaine de jauges, l'encombrement des torons de câble se fait rapidement ressentir et impose l'optimisation de la distribution. De plus, les fils sont blindés à l'intérieur d'une gaine isolante, rendant l'ensemble rigide. Il est donc impossible de venir implanter ces câbles directement sur la jauge trop petite et fragile. C'est pourquoi les trente premiers centimètres de fil raccordés à la jauge restent en alimentation 2 fils de plus petit diamètre non blindés et donc plus souples. Ce type de câblage laisse donc persister un léger offset comme le montre la figure 22.

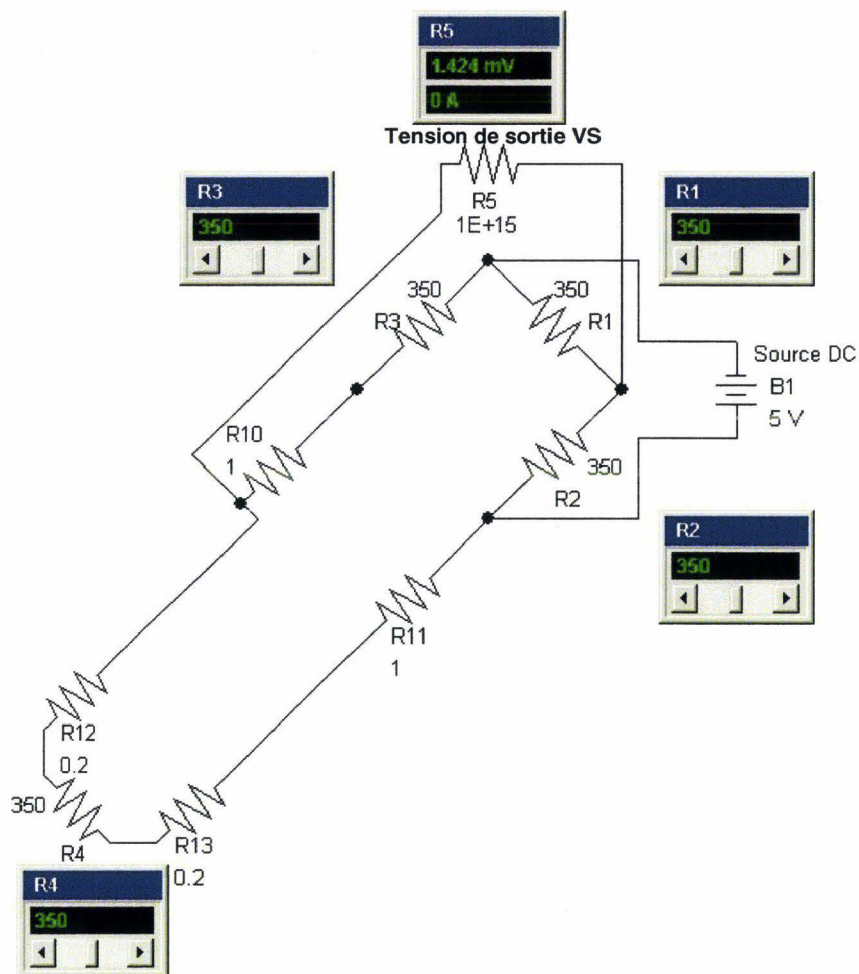


Figure 22. Simulation détaillée du câblage $\frac{1}{4}$ de pont utilisé au cours des expérimentations sur cadavre, (Circuit-shop 2006).

La simulation de la figure 22 montre l'ensemble du câblage utilisé au cours des expérimentations sur cadavre. R4 représente la jauge de déformation. R10 et R11 (1 ohm chacune) représentent les impédances des 5 mètres de fil d'alimentation de la jauge. R12 et R13 (définies à 0,2 ohms pour cette simulation) représentent les impédances des 30 derniers centimètres en alimentation à deux fils. Cette partie terminale du circuit est responsable d'un léger déséquilibre du pont alors que la jauge de déformation R4 est au repos avec un niveau d'offset égal à 1,424mV.

Montage pont complet

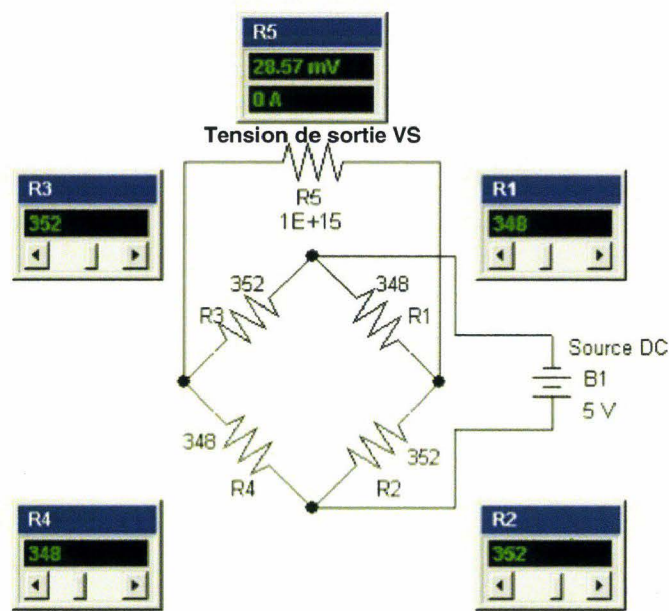


Figure 23. Montage en pont complet, (Circuit-shop 2006).

Par rapport au montage en $\frac{1}{2}$ pont, l'implication de deux résistances supplémentaires a pour effet de doubler la sensibilité du montage. Ainsi que le montre la figure 23, une même variation ohmique permet d'obtenir un déséquilibre du pont égal à 28,57mVolts (14,29 mV en $\frac{1}{2}$ pont).

C'est ce montage que l'on retrouve dans la plupart des capteurs utilisés en biomécanique des chocs. Les jauges de déformation sont montées sur un corps d'épreuve qui assure la conversion d'un phénomène physique en déformation. Les corps d'épreuves sont de géométrie et de taille variable en fonction du type de capteur atteignant parfois des dimensions microscopiques pour les microaccéléromètres (micro masse sismique). Pour les capteurs d'effort, les quatre jauges sont collées à l'intérieur d'une cavité aménagée dans le corps d'épreuve, deux jauges travaillant en compression, les deux autres travaillant en traction et cela de façon symétrique ($R1=R4$ en compression et $R2=R3$ en traction). Le pont complet permet de disposer d'une bonne sensibilité, ce qui est essentiel en raison de déformations mécaniques nécessairement très faibles, le corps d'épreuve devant travailler dans un domaine strictement élastique. Dans le cas contraire, une excursion dans le domaine plastique sera responsable d'un accroissement de l'offset et d'une perte de linéarité.

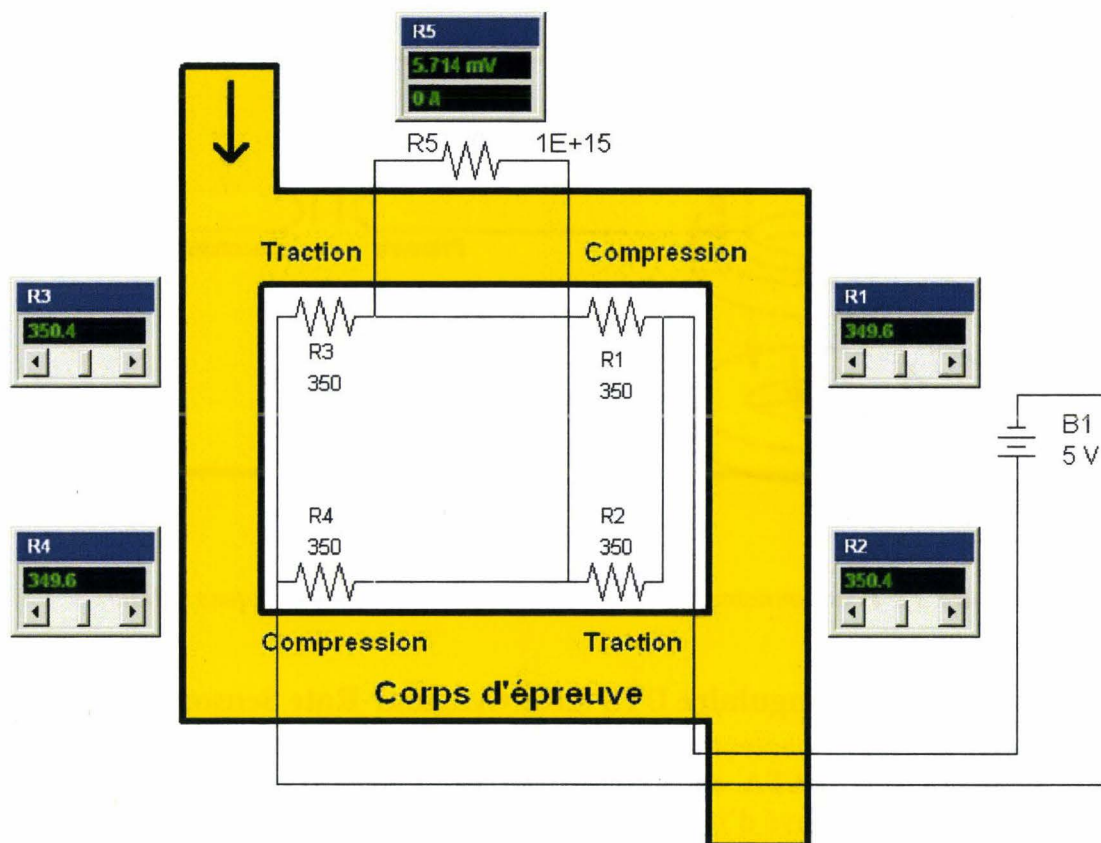


Figure 24. Capteur standard. Représentation schématique d'un corps d'épreuve (en jaune) équipé des 4 jauges de déformation (R1, R2, R3, R4) au niveau de sa cavité interne. La flèche à la partie supérieure gauche du corps d'épreuve représente l'effort appliqué, (Circuit-shop 2006).

La figure 24 montre le schéma de principe d'un capteur d'effort. Une compression dans le domaine de déformation élastique du corps d'épreuve induit une variation ohmique identique sur les quatre jauges de déformation. Dans le cas présent, deux jauges de déformation travaillent en compression, les deux autres en traction. La mesure du multimètre obtenue en R5 indique un déséquilibre du pont égal à 5,714mV pour une alimentation égale à 5Volts.

Les capteurs de vitesse angulaire magnétohydrodynamiques (ATA)

La technologie des capteurs MHD est basée sur le découplage d'un liquide conducteur soumis à un champ magnétique solidaire du boîtier. En cas de rotation, la différence de vitesse entre la couche externe du fluide conducteur et sa couche interne engendre l'apparition d'une différence de potentiel qui est appliquée au primaire d'un transformateur, (figure 25). Le signal de mesure proportionnel à la vitesse de rotation est disponible en sortie du secondaire, (Applied Technology associates 2009). En cas de mesures intéressant les fréquences basses de la bande passante, il existe une atténuation importante du signal. L'application d'un algorithme de correction permet d'améliorer la réponse aux basses fréquences.

Les capteurs magnétohydrodynamiques (ATA) ont été utilisés pendant de nombreuses années en biomécanique des chocs mais sont aujourd'hui supplantés par de nouvelles technologies.

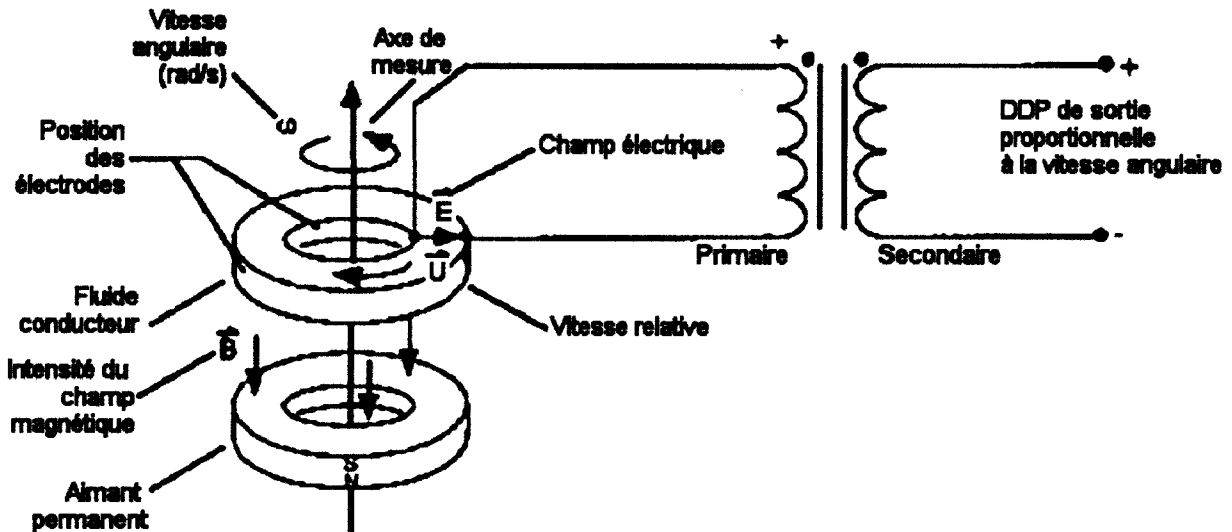


Figure 25. Fonctionnement des capteurs magnétohydrodynamiques (MHD).

Les capteurs de vitesse angulaire DTS ARS (Angular Rate Sensors)

Récemment, de nouveaux capteurs de vitesse angulaire sont apparus, les DTS ARS. Ces capteurs ont remplacé les ATA car ils sont plus petits et possèdent une meilleure bande passante. Il n'a pas été retrouvé d'information sur leur technologie.

Champ d'application

Mesures de déformation

C'est le principe du pont de Wheatstone en $\frac{1}{4}$ de pont à *alimentation 3 fils partielle* que l'on utilise en expérimentation sur cadavre. La mesure de déformation intéresse les surfaces osseuses et cartilagineuses en vue de connaître leurs comportements pendant le choc. Des essais d'évaluation encourageant ont aussi été réalisés sur des ligaments afin d'évaluer leur recrutement en fonction des sollicitations articulaires (articulations costo-transversaires en particulier). La réalisation de ce type de mesure passe par le câblage des jauges de déformation et la construction des $\frac{3}{4}$ de pont complémentaires qui constituent, pour leur, part des éléments réutilisables.

Câblage de la jauge de déformation

Différentes jauges précâblées ont été évaluées, mais n'ont pas été retenues en raison de l'insuffisance de robustesse du câblage même si par ailleurs elles offrent le bénéfice d'une alimentation 3 fils intégrale. Les conditions d'expérimentation particulièrement traumatisantes ont imposé la mise au point d'un câblage adapté en terme de robustesse et d'étanchéité.

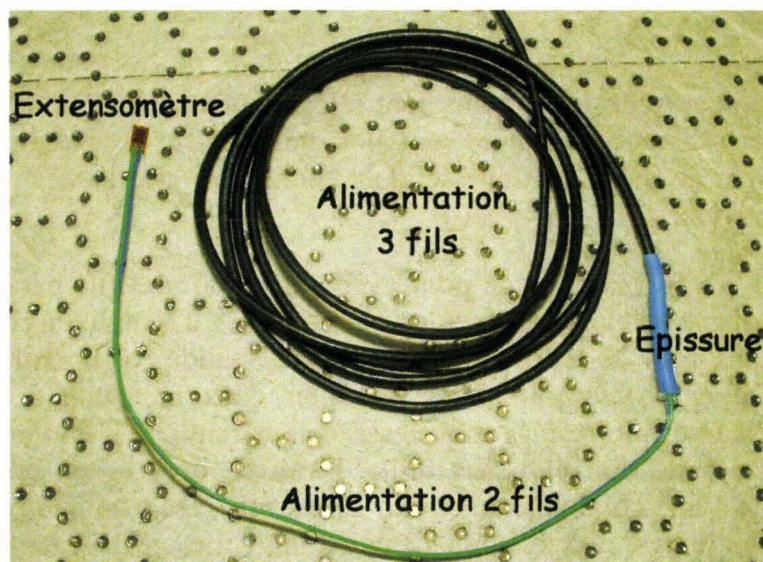


Figure 26. Jauge de déformation câblée. Les conducteurs verts allant de la jauge à l'épissure bleue correspondent au segment d'alimentation 2 fils. La gaine noire correspond au segment blindé d'alimentation 3 fils.

Les jauges utilisées présentent une impédance égale à 350,0 ohms $\pm 0,3\%$ au repos et acceptent une déformation maximale égale à 5% dans le domaine linéaire.

Section à deux fils

Les trente premiers centimètres de câble soudés à la jauge sont constitués de deux fils isolés et jointifs prélevés sur une nappe de fils (application informatique). La transition en alimentation 3 fils se fait au niveau d'épissures qui doivent être totalement étanches, ce qui est garanti par la procédure suivante :

1. Les fils sont soudés après avoir été engagés dans une gaine thermorétractable
2. La soudure est isolée à l'aide d'un vernis souple
3. La gaine thermorétractable est positionnée en regard de la soudure puis remplie de joint silicone
4. La gaine est alors chauffée à l'aide d'un pistolet thermique qui, en se rétractant, éjecte une grande partie de joint silicone réalisant ainsi une sorte de presse-étoupe
5. L'utilisation du montage ne se fera qu'après un délai de quelques heures nécessaires au séchage du joint silicone

A son autre extrémité, le câble blindé est équipé d'un connecteur à 3 broches qui assure le raccordement au boîtier des $\frac{3}{4}$ de pont complémentaires. Les connecteurs sont maintenus en place sur le boîtier par une barre anti-arrachement. En cas d'essais dynamiques, le boîtier est positionné de telle sorte que l'accélération maintienne les connecteurs engagés dans leurs logements.

¾ de pont complémentaire

Afin de réduire autant que possible l'offset initial du pont, des résistances complémentaires ayant une valeur rigoureuse de 350,0 ohms sont sélectionnées à partir de lots de résistances à 1% de précision. Les résistances retenues sont alors montées sur des circuits imprimés dédiés qui regroupent 8 voies de mesures. Celles-ci sont connectées aux entrées des conditionneurs de la chaîne d'acquisition.

En conclusion, ce type de circuit ¼ de pont avec alimentation 3 fils partielle représente le montage le mieux adapté aux expérimentations sur cadavre. La mise au point a nécessité de nombreux ajustements pour aboutir à un montage final validé par la réalisation de plus de 2500 mesures. Il allie la faisabilité à la précision dans un contexte très exigeant où l'encombrement doit être minimal, la robustesse doit garantir la fiabilité au cours d'essais dynamiques et l'étanchéité doit être sans faille. En effet, dans le cas contraire pour cette dernière, l'apparition d'une continuité du circuit de mesure avec le milieu biologique riche en électrolytes fait passer le pont en saturation aléatoire, toute mesure devenant alors impossible.

Mesures de pressions

En raison de leurs lieux d'implantation (vaisseaux, cavités, sonde trachéale, tec.), ce sont des capteurs de pression miniaturisés qui sont utilisés au cours des expérimentations sur cadavre. Ces capteurs ont un diamètre de 1,6mm et produisent des mesures de pression relative ce qui impose la présence d'un évent avec toutes les contraintes liées à l'implantation à l'intérieur d'un corps. A ce jour, une étendue de mesure de 350kPa répond pleinement aux applications dans le champ de la biomécanique des chocs.

Le champ d'application englobe les mesures de pression suivantes :

- Pression aortique et plus généralement les mesures de pression au niveau des gros troncs artériels
- Pression de la veine cave inférieure et plus généralement les mesures de pression au niveau des gros troncs veineux
- Pression gastrique
- Pression parenchymateuse pulmonaire périphérique
- Pression trachéale
- Pression sous-cutanée de la paroi abdominale
- Pression médiastinale antérieure (rétro-sternale)

L'implantation des capteurs à l'intérieur du corps impose un conditionnement initial (manchon inox) commun à toutes leurs applications. Pour certaines mesures de pression, ce conditionnement initial est suffisant (pression aortique, trachéale, veineuse). Pour d'autres, un montage supplémentaire est ajouté du fait que le lieu de mesure n'est pas liquidien (pression pulmonaire parenchymateuse périphérique, sous-cutanée abdominale, médiastinale antérieure). Pour les mesures de pression cavitaire (estomac) les deux montages peuvent être

utilisés du fait que la cavité anatomique peut être remplie de liquide (NaCl 0,9%). Enfin, le dispositif de mesure doit être robuste, non seulement afin de garantir l'acquisition du signal dans son ensemble, mais aussi afin d'être réutilisable.

Le conditionnement initial dans un manchon en inox a plusieurs objectifs :

- Protéger le boîtier du capteur mais aussi éviter sa déformation au cours des essais, celle-ci ayant pour effet l'apparition de contraintes sur la membrane de mesure et par conséquent de perturbations sur le signal. Dans le cas le plus défavorable, un capteur non protégé peut se comporter comme un capteur d'effort, le signal obtenu étant uniquement lié à la déformation du boîtier. Ce cas de figure peut être illustré par la mise en place d'un capteur non protégé dans un vaisseau présentant une totale vacuité, le signal obtenu étant en relation avec l'écrasement du boîtier du capteur par les parois vasculaires. Il existe un signal, mais celui-ci n'a aucun sens.
- La présence d'un filetage sur le manchon permet de monter facilement le capteur sur n'importe quel système ou accessoire.
- L'extrémité du manchon étant munie d'une ouverture axiale et de quatre ouvertures latérales, le risque de collapsus de la tête de mesure contre une paroi s'en trouve réduit.

La procédure de montage se déroule de la façon suivante :




Figure 27. CAO du capteur de pression.

La figure 27 montre une CAO du capteur (en bleu) avec ses fils d'alimentation et de mesure (en blanc et vert) ainsi que son événement (en bleu).

Etape 1. Montage du manchon




Figure 28. CAO du capteur monté dans son manchon en inox (en vert).

Le collage par la colle cyanoacrylate doit non seulement assurer le maintien du capteur dans le manchon mais doit aussi réaliser l'étanchéité afin d'éviter toute remontée de liquide vers la gaine de fils. L'épandage de la colle ne doit intéresser que la partie postérieure du capteur afin d'éviter tout risque d'obstruction de la tête de mesure. La tête du capteur doit être positionnée en retrait des orifices latéraux anticollapsus de l'extrémité distale du manchon.

Etape 2. Mise à la pression atmosphérique de l'évent



Figure 29. CAO du capteur équipé de son microtube en plastique (en blanc) monté sur l'évent.

Un microtube monté sur l'évent accompagne les fils d'alimentation et mesure. Du fait que ces capteurs sont implantés à l'intérieur du corps, le microtube permet d'assurer la mise à l'air libre de la chambre postérieure de la tête de mesure et ainsi d'éviter une dérive en température.

Etape 3. Montage de la gaine d'étanchéité des fils

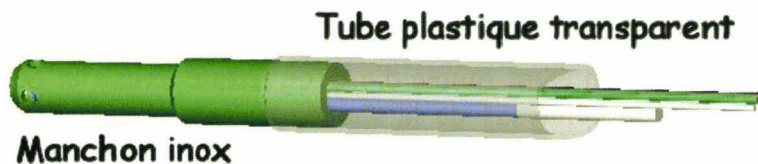


Figure 30. CAO du capteur équipé de sa gaine en plastique transparent montée sur le manchon

Une gaine d'étanchéité est montée sur l'extrémité proximale du manchon. Cette gaine est parcourue par un fil inextensible qui permet d'éviter la rupture des conducteurs par élongation.

Résultat

La figure 31 montre une vue du capteur avant montage




Figure 31. Photo du capteur seul avec ses fils et son évent métallique

Le capteur d'un diamètre de 1,6mm est constitué d'un boîtier très fragile facilement déformable.

La figure 32 montre une vue du capteur monté dans son manchon.



Figure 32. Photo du montage final.

La gaine en plastique est collée sur la partie proximale du manchon. Les orifices latéraux de la partie proximale du manchon permettent de réduire le risque de collapsus sur une paroi. De plus, la tête du capteur étant en retrait par rapport à l'extrémité distale du manchon, le risque d'impact destructeur au cours du cathétérisme est réduit.

Le raccordement du capteur à la chaîne d'acquisition se fait par l'intermédiaire d'un prolongateur. Au cours des essais, une partie de ce dernier circule en zone propre, en direction de la chaîne d'acquisition, l'autre partie étant raccordée en zone biologiquement contaminée à la prise du capteur de pression. Ce dernier, ses fils ainsi que sa prise se trouvent donc en zone biologiquement contaminée. C'est pourquoi, les fils du capteur sont collés à la sortie de la prise et les soudures internes sont incluses dans de la colle cyanoacrylate. Cette technique a le mérite d'améliorer la résistance du câblage et l'étanchéité de la prise, même si cela condamne cette dernière à un usage unique.

Mesures d'efforts

Les capteurs d'efforts/moments possèdent généralement une géométrie imposante en rapport avec leur étendue de mesure. Aussi, quand des besoins spécifiques se manifestent, la réduction d'encombrement se fait au détriment du nombre de voies de mesures. Certains capteurs sont équipés de 6 voies de mesures (3 efforts, 3 moments) d'autres n'en possèdent qu'une seule. Les capteurs à géométrie standard sont plutôt réservés à l'environnement d'essai, par contre ceux qui sont dédiés au cadavre ont fait l'objet de développements particuliers en fonction des pièces osseuses à instrumenter (capteur tibia, fémur, fibula, (Denton 2009)).

Mesures accélérométriques

Les accéléromètres utilisés sont de type piézorésistif. Ce choix est en rapport avec leur faible encombrement (absence d'électronique embarquée) et leur faible coût. En effet, la violence des conditions d'essai ainsi que l'environnement agressif (liquide biologique) exposent les capteurs à un risque de destruction prématurée. En conséquence la stratégie d'achat se doit de prendre en compte cette donnée économique.

Trois accéléromètres peuvent être associés pour disposer des mesures triaxiales (x , y , z) afin d'exploiter leur résultante, d'effectuer des calculs de critères, ou encore, associés à des vitesses angulaires, de calculer des déplacements. La figure 33 montre les correspondances entre les axes du sujet debout (norme SAE J211) et les axes anatomiques, **X** représentant l'axe dorso-ventral, **-Y** représentant l'axe médio-latéral gauche, **Z** représentant l'axe caudo-crânial.

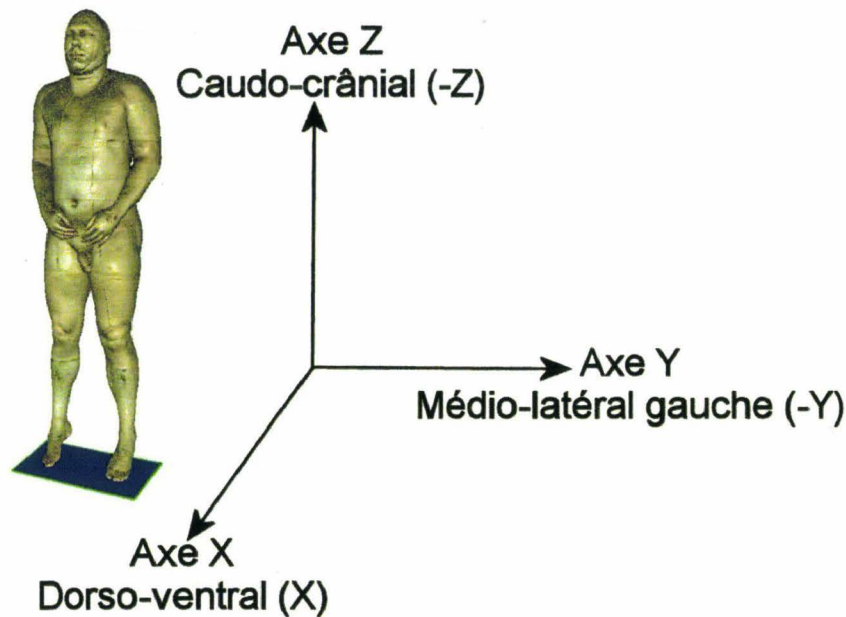


Figure 33. Correspondance entre les axes des capteurs (direction et signes) et les axes anatomiques.

Dans le cas où la cinématique du sujet ou celle de la pièce osseuse est maîtrisée dans un plan, seulement deux accéléromètres sont utiles. Cependant, par prudence, un accéléromètre supplémentaire peut être associé afin de vérifier l'absence de composante accélérométrique sur l'axe perpendiculaire au plan. L'absence de signal conforte alors l'hypothèse de départ et permet une exploitation sereine des mesures.

Dans le cas où des déplacements doivent être reconstruits, il est nécessaire d'associer 3 capteurs de vitesses angulaires aux 3 accéléromètres ou bien d'utiliser une structure équipée de 9 accéléromètres.

Problématiques spécifiques aux expérimentations sur cadavre

Fixation des interfaces et des capteurs

La fixation sur des éléments du squelette intéresse les accéléromètres, les capteurs de vitesse angulaire ainsi que les capteurs d'efforts et de moments. La technique de fixation ne cherche pas simplement à maintenir le capteur « accroché » à la pièce osseuse pendant l'essai. L'objectif est de réaliser un couplage osseux aussi rigide que possible afin de réduire la perte de bande passante, l'idéal étant de réaliser une fixation permettant de considérer l'ensemble capteur/pièce osseuse comme un solide unique. Cet objectif étant inatteignable, différents paramètres peuvent être pris en compte pour atténuer les effets négatifs du système de fixation sur la mesure :

Pour les accéléromètres et les capteurs de vitesse angulaire

- Réduction de la masse de l'ensemble interface/capteur afin de réduire le découplage par effet d'inertie.
- Axe des vis de préférence sur l'axe de la sollicitation et translation en serrage dans la direction opposée. L'exemple de la figure 34 montre une instrumentation postérieure

d'une vertèbre par deux vis pédiculaires. L'axe X représente l'axe dorso-ventral du sujet. L'axe Y représente l'axe médio-latéral droit du sujet. La situation la plus favorable correspond à une sollicitation sur l'axe X au cours d'un chargement frontal du sujet, les fixations sur la vertèbre travaillant en compression. Un chargement latéral du sujet fait travailler les fixations en cisaillement avec un risque de déformation des vis, voire de rupture. Par conséquent, il existe un risque de découplage du système de mesure (capteur/pièce osseuse) pouvant majorer le filtrage du signal, le déphasage ou même entraîner l'apparition de signaux parasites en relation avec des vibrations de l'interface. En cas de chargement postérieur, il existe un risque d'arrachement des vis. Il importe donc d'assurer un excellent serrage qui doit savoir s'arrêter avant la perte d'accroche dans l'os. L'instrumentation étant rarement réalisée le jour même de l'essai, il a été noté une baisse de la qualité du serrage au fil du temps. Quelles qu'en soient les raisons, il importe de contrôler les serrages des vis le jour même de l'essai.

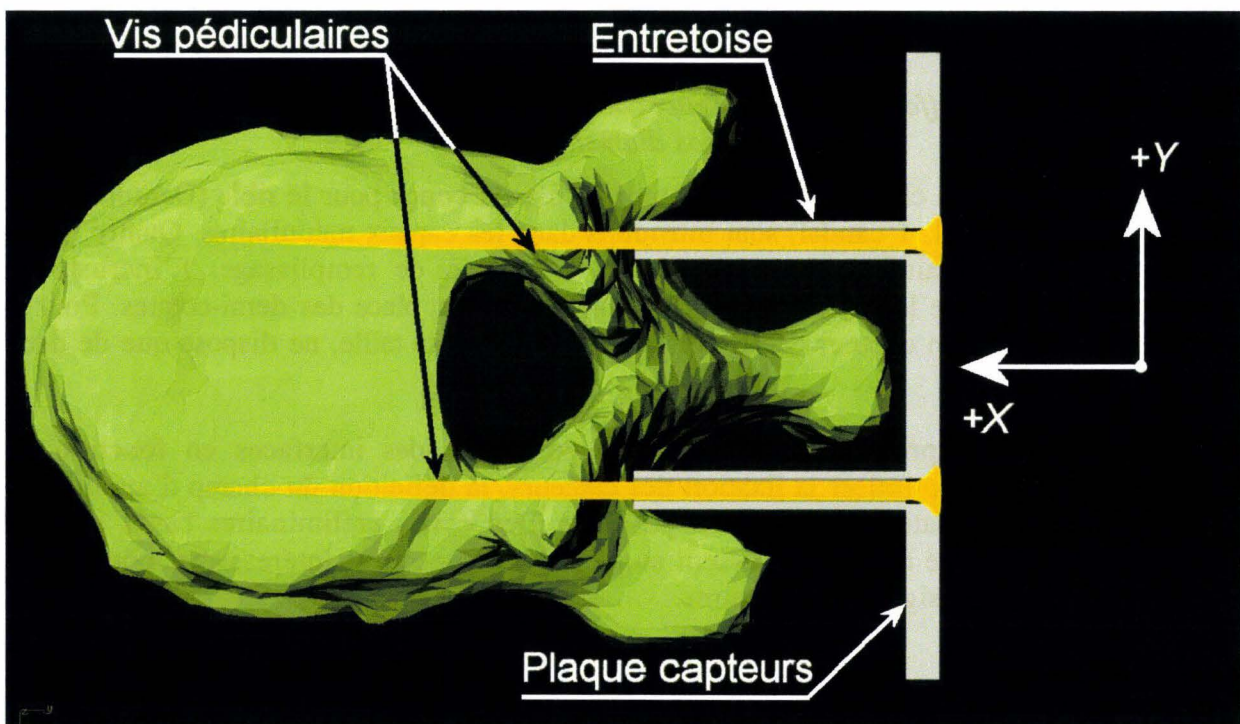


Figure 34. Principe d'une instrumentation de T11 en vue crâniale par une plaque fixée à l'aide de 4 vis pédiculaires. Les vis inférieures ne sont pas représentées.

- Quelle que soit la géométrie de l'interface et de la pièce osseuse d'accueil, l'ancrage doit présenter au moins deux fixations, non seulement pour améliorer le couplage, mais encore pour éviter une rotation.

Pour les capteurs d'efforts et moments

A la différence des deux types de capteurs précédents qui sont fixés sur la pièce osseuse, les capteurs d'efforts/moments viennent s'insérer en remplacement d'un segment d'os. Dans le cas de mesures d'effort sur le tibia, le capteur est inséré en remplacement d'une partie de la diaphyse. Il en va de même pour la fibula ou pour l'anneau pelvien qui voit la symphyse pubique remplacée par le capteur. Le principe général consiste à assurer une continuité avec la

pièce osseuse à l'aide de tiges filetées incluses dans du mastic polyester de remplissage. Il est impératif de réaliser un décapage et un dégraissage osseux soignés afin d'obtenir une excellente adhérence du mastic.




Figure 35. Capteur d'effort 6 axes dédié aux cadavres (fabrication spéciale pour os longs de gros diamètre).

La figure 35 montre un capteur d'efforts/moments 6 axes conçu pour le tibia (Denton 2009). Deux tarauds (1 crânial, 1 caudal) sont introduits dans les canaux médullaires. Quatre demi-coques assurent le maintien externe à l'aide de mastic de remplissage. L'incrustation inférieure droite montre le capteur en place avant la mise en place des demi-coques. Pour la fibula, il existe aussi un capteur dédié qui, du fait de sa petite taille, ne dispose que de deux voies de mesures.

En conclusion, si la prise en compte du comportement des interfaces en fonction du chargement permet d'optimiser la fixation des capteurs, la définition du champ d'application nécessiterait une évaluation de la bande passante. Des essais préliminaires basés sur une analyse spectrale ont été réalisés et laissent augurer des perspectives intéressantes pour ce qui est de la validation des signaux de mesures.

Étanchéité

Les implantations de capteurs sur le cadavre peuvent se classer en deux catégories : les capteurs externes exposés seulement à des projections de liquides et les capteurs internes qui sont susceptibles de rester implantés plusieurs jours à l'intérieur du sujet. C'est cette dernière situation d'immersion dans des liquides biologiques agressifs qui pose réellement des difficultés, car les capteurs ne sont jamais vraiment conçus pour des applications sur cadavres.

- Dans le cas où les capteurs sont initialement étanches, il est malgré tout possible qu'au fil des essais, des défauts apparaissent, que ce soit au niveau du boîtier ou au niveau des fils d'alimentation avec pour conséquence la destruction mais, surtout, la perte des mesures au cours d'un essai. Afin d'anticiper sur ces difficultés, il est toujours utile d'épandre en périphérie du capteur une petite quantité de graisse verte (aérosol) avant de refermer la zone d'implantation. Ainsi, en cas de défaut d'étanchéité, c'est la graisse verte isolante qui va s'infiltrer en premier et non les liquides biologiques. La mesure s'en trouve alors préservée.

- Dans le cas où le capteur est réputé non étanche, il est possible de l'inclure dans un boîtier de protection, seul ou associé à d'autres capteurs puis de remplir le boîtier avec de la graisse verte compacte.
- De façon plus générale, les gaines de fils doivent être inspectées après chaque essai. En cas de défaut, les capteurs concernés doivent être exclus des essais sur cadavres.

Nettoyage

Les capteurs ne peuvent pas être désinfectés à l'aide de produits agressifs tels que l'eau de Javel. Ils ne peuvent pas non plus subir les traitements physiques efficaces tels que la chaleur ou les lavages mécaniques (autoclave, laveur désinfecteur). Ils se positionnent du côté des **Dispositifs Médicaux** fragiles tels que les fibroscopes et doivent être traités comme tels. Lorsque cela est possible, il est préférable de faire équiper les capteurs de gaines de fils blanches afin de rendre le contrôle du nettoyage plus aisé et donc plus efficace.

Techniques de maintien, positionnement et largage

Introduction

Les techniques de maintien, positionnement et largage participent grandement à la maîtrise des conditions d'expérimentation et par conséquent à leur reproductibilité.

L'objectif est de disposer, au temps initial de l'impact, d'un sujet positionné en accord avec les conditions définies sans qu'il persiste le moindre lien physique pouvant entraîner une perturbation dans la cinématique du sujet.

Maintien et positionnement

Le maintien et le positionnement sont indissociables. En effet, le positionnement ne peut se faire que lorsque le maintien est assuré. D'autre part, l'ajustage de la position utilise les moyens de maintien (réglage de sangles, position des fixations dans le laboratoire).

Maintien

L'objectif du maintien est de pallier la flaccidité du cadavre et d'assurer la reproductibilité du positionnement.

Le maintien du sujet est assuré par deux ensembles d'ancrages. Le premier ensemble (ancrage laboratoire) est en général constitué d'un rail solidaire du plafond de la salle d'expérimentation (ou système équivalent), le deuxième ensemble concerne le sujet (ancrage sujet). Ces principes sont communs à tous les essais réalisés sur corps entiers.

- Les ancrages « laboratoire » sont constitués de glissières indépendantes sur lesquelles coulissent les interfaces de largage auxquelles le sujet est accroché. Une fois que le positionnement est réalisé, le système est verrouillé.
- Les ancrages du sujet sont variables en fonction de la position initiale recherchée et concernent essentiellement un sujet en position assise ou debout (essai sur piéton). Si le sujet est en position assise, deux territoires d'ancrages sont impliqués, la ceinture scapulaire et la tête. Si le sujet est debout, trois territoires d'ancrage sont nécessaires, le bassin, la ceinture scapulaire et la tête. Dans le cas le plus complexe d'un essai sur piéton (sujet debout) ces trois ancrages ont les objectifs suivant:

Le premier consiste à soutenir le bassin à l'aide d'une ceinture munie de deux sangles sous-cuisses. Ainsi il est possible d'ajuster la hauteur du bassin par rapport au sol afin de positionner les jambes et d'ajuster l'appui.

Le deuxième consiste à redresser le rachis à l'aide de deux sangles claviculaires afin d'obtenir une statique du sujet proche de celle d'un sujet vivant. Les ancrages des sangles doivent être aussi proches que possible des articulations sterno-claviculaires (ASC).

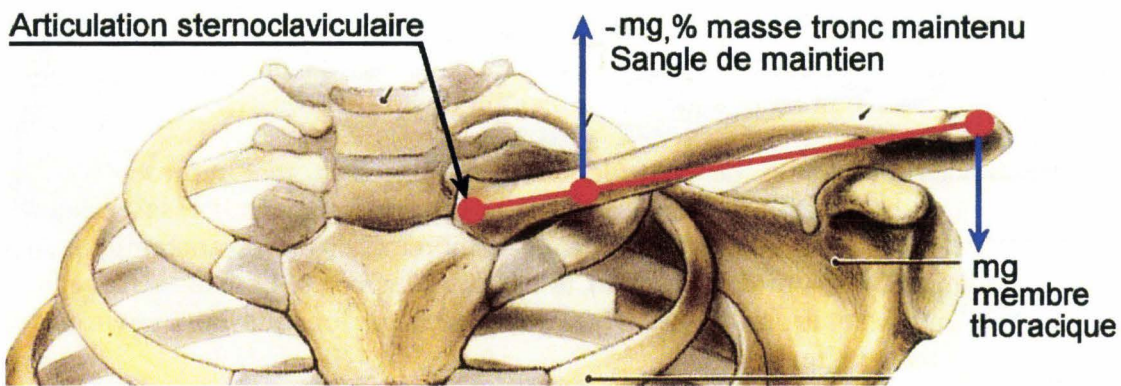


Figure 36. Bilan des moments appliqués au niveau de l'articulation sternoclaviculaire pendant la phase de maintien, (Agur 1991), image modifiée.

L'articulation sternoclaviculaire constitue l'axe de rotation de la ceinture scapulaire au cours du mouvement d'ascension de l'épaule. Plus l'ancrage de la sangle de maintien est éloigné de l'axe de rotation, plus le moment appliqué est important. Afin d'éviter une ascension peu réaliste de l'épaule pendant la phase de maintien, ce moment doit être inférieur au moment opposé qui est en relation avec la masse de l'ensemble du membre thoracique (figure 36).

Le dernier consiste à fixer et positionner la tête. Pour ce faire, un dispositif semblable à une échelle est fixé sur le sommet du crâne ainsi que le montre la figure 37. Le câble de maintien est accroché à l'un des barreaux. Le choix du barreau permet un premier réglage de l'angle du plan de francfort dans le **plan X, Z**. Dans un deuxième temps, la tension du câble permet un ajustage plus fin.

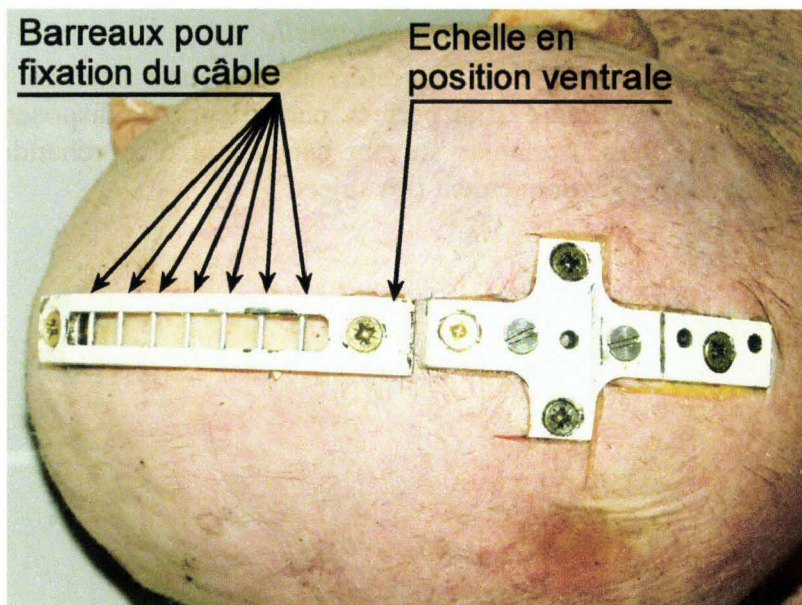


Figure 37. Vue du sommet d'un crâne instrumenté. En position dorsale (à droite), une interface en forme de croix permet d'accueillir différents capteurs.

Positionnement

La maîtrise du positionnement est un paramètre essentiel de la maîtrise du chargement pendant l'essai. C'est aussi un atout majeur pour la reproductibilité des essais.

Les deux principales techniques de contrôle du positionnement sont représentées par le pointage à l'aide d'un bras 3D et la radiographie du sujet sur le moyen d'essai. Elles ont le mérite d'être universelles et donc applicables à de nombreux territoires anatomiques. Deux techniques complémentaires sont décrites pour le bassin et les côtes. La liste n'est cependant pas exhaustive, d'autres solutions pouvant être imaginées en fonction de l'environnement d'essai et du positionnement recherché.

Positionnement par pointage à l'aide d'un bras 3D

Cette technique permet non seulement d'ajuster le positionnement du sujet par le contrôle de points externes mais aussi d'archiver des données morphologiques utiles à l'analyse et à la documentation des simulations numériques. La limite du pointage est liée à l'accessibilité des points et à leur précision anatomique. Certains « noms anatomiques » ne peuvent se résumer à un point et n'apportent que de vagues indications de positionnement dans le « repère laboratoire ». C'est le cas par exemple du trochanter et de l'acromion (références anatomiques floues) lorsqu'ils sont utilisés pour la comparaison des positions entre les sujets ou bien pour le positionnement du sujet par rapport à la sollicitation. Cependant, dans le cas d'essais répétitifs infralésionnels, les références anatomiques floues peuvent servir à un repositionnement précis, par l'entremise de vis placées au cours de l'instrumentation. C'est de cette façon que l'angle du plan de référence du bassin (plan de Nyquist) peut être défini à l'aide d'un bras 3D.

Positionnement à l'aide de la radiographie conventionnelle

Dans le cas de positionnement par rapport à des références osseuses internes, la radiographie conventionnelle peut s'avérer précieuse. Elle permet, par ailleurs, de disposer d'une archive (cliché radiographique). Les deux exemples suivant permettent d'appréhender l'apport des clichés radiographiques pour le positionnement des sujets.

Exemple 1. Centrage de l'impacteur sur le milieu du corps du sternum

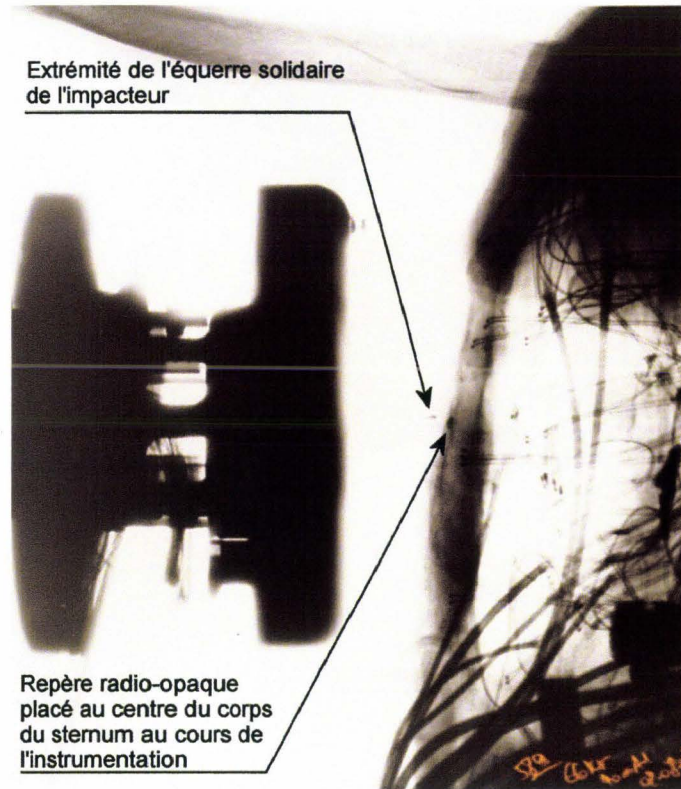


Figure 38. Cliché radiographique de profil montrant le centrage de l'impacteur sur le milieu du corps du sternum. Le sujet est en position assise. Sur ce cliché l'alignement est quasiment parfait.

Une équerre en cuivre (fortement radio-opaque) est placée de profil au centre de la masse impactante. Au cours de l'instrumentation, le corps du sternum est mesuré et une pastille radio-opaque (4mm) est collée en son centre. La radiographie permet l'alignement des repères sur l'**axe Z**. Sur un premier cliché radiographique, la connaissance du diamètre de la pastille permet d'évaluer les corrections de positionnement à réaliser sur le moyen d'essai sur l'**axe Z**. Une fois la correction en hauteur (sur l'**axe Z**) effectuée, une radiographie de contrôle permet d'archiver le positionnement.

La même technique peut être utilisée pour positionner le sujet avant un choc latéral sur le thorax, des repères radio-opaques étant positionnés sur les côtes au cours de l'instrumentation.

Exemple 2. Alignement d'une plaque impactante sur les ischions.

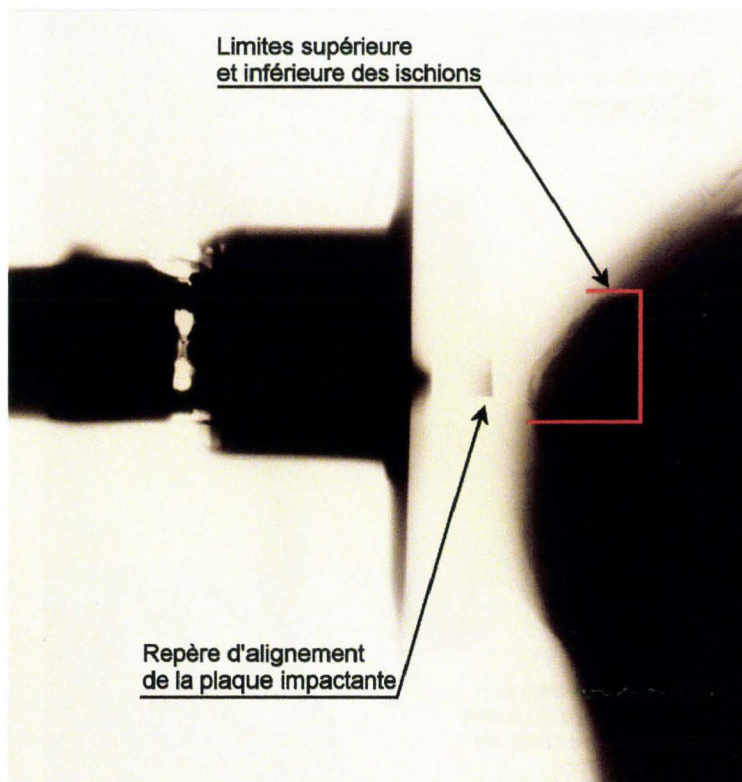


Figure 39. Cliché radiographique montrant la position de la plaque impactante par rapport aux ischions.

Dans cet exemple, le tronc du sujet est placé en procubitus, les cuisses placées à 90° vers le bas, ce positionnement permettant d'exposer les ischions vers l'arrière. Sur le cliché radiographique, le niveau de référence de l'impacteur est positionné en regard de la limite inférieure des ischions.

Positionnement à l'aide des jauges de déformation placées sur les côtes

Au cours des chargements thoraciques, les côtes sont équipées de nombreuses jauges. La présence de ces dernières peut être mise à profit pour localiser la référence anatomique du point central d'impact. L'exemple choisi concerne un chargement latéral droit du thorax par un coussin gonflable. Le centrage recherché correspond au milieu de la cinquième côte sur l'axe ventro-dorsal (**axe X** sujet). Afin de réaliser le centrage, le diamètre ventro-dorsal est mesuré à plusieurs niveaux du thorax et marqué sur la combinaison. Ces points permettent de tracer une ligne verticale à partir de la région axillaire.

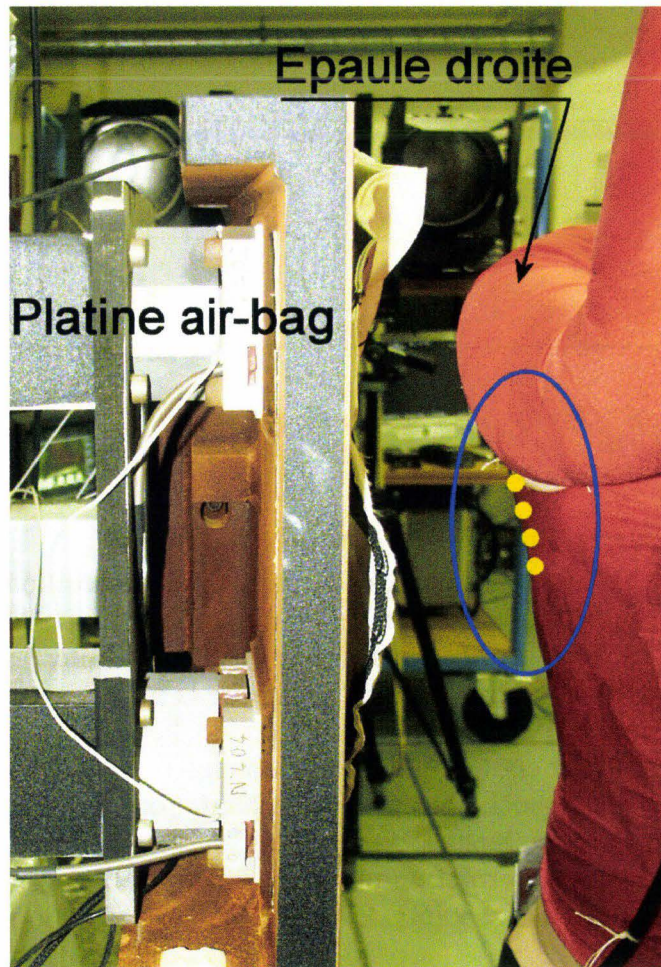


Figure 40. Cette vue montre le sujet positionné en regard de la platine du coussin gonflable pour un choc latéral droit. Les points jaunes en région axillaire matérialisent la demi-épaisseur du thorax sur laquelle est centré le coussin gonflable.

Les signaux des jauges correspondant à cette ligne sont alors affichés en continu. Une petite incision verticale est pratiquée en regard du territoire des côtes 4, 5 et 6 sur la ligne précédemment tracée. Une petite sonde métallique vient solliciter successivement les différentes côtes. L'examen des signaux permet de localiser précisément la côte 5 (figure 41). Un point de suture est réalisé en regard de cette dernière et servira de repère ultérieurement pour l'alignement de la platine du coussin gonflable. Cette technique implique que le sujet est positionné et qu'aucun mouvement (membre thoracique en particulier) ne viendra invalider ce repère par glissement des téguments.

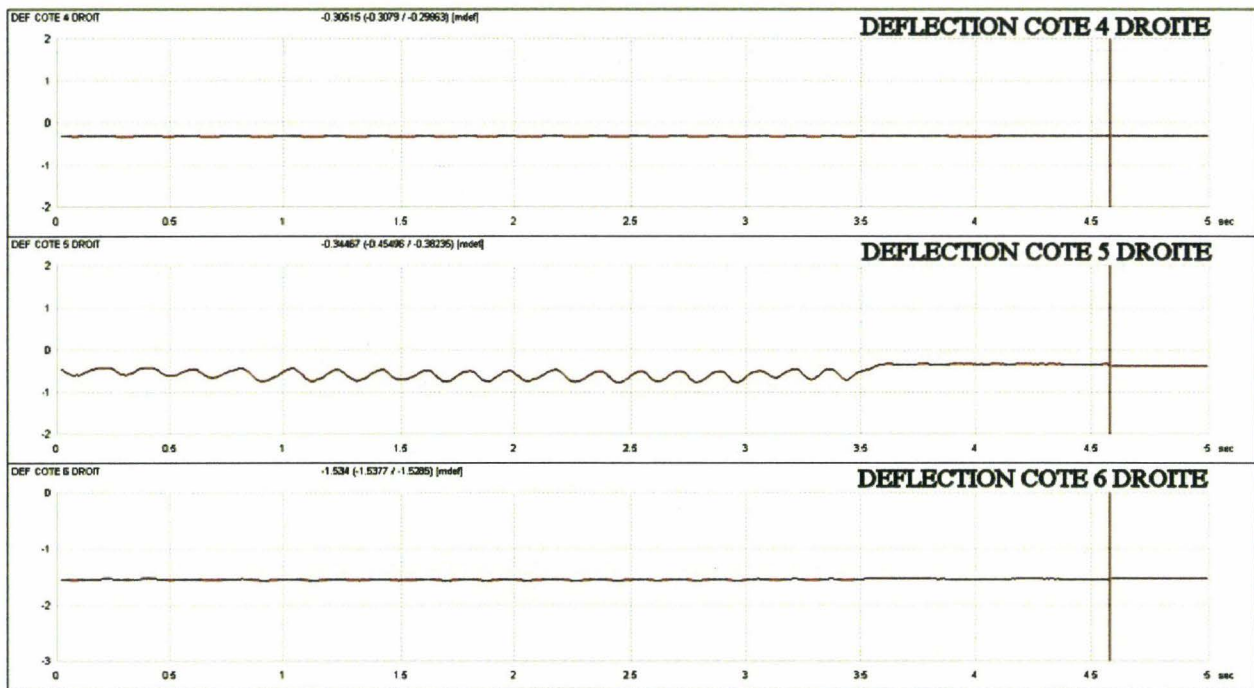


Figure 41. Localisation de la côte 5 par sollicitation et monitoring des jauges de déformation latérales des côtes 4, 5 et 6.

Positionnement du bassin par matérialisation du plan de Nyquist

Une mesure instantanée de l'angle du bassin peut permettre un positionnement initial rapide. La technique consiste à matérialiser le plan de Nyquist (Nyquist and Patrick 1976) à l'aide d'une plaque triangulaire fixée au niveau des épines iliaques antéro-supérieures (EIAS) et prenant appui sur la symphyse pubique. La géométrie de la plaque est adaptée à chaque sujet afin d'obtenir un angle égal à 0 pour la position allongée. Les fixations au niveau des épines iliaques antéro-supérieures sont coulissantes (trous oblongs) afin d'éviter la constitution d'un pont d'effort entre l'os iliaque gauche et l'os iliaque droit. Pour finir, un inclinomètre est fixé sur la plaque afin d'obtenir une lecture directe de l'angle autour de l'axe Y au cours du positionnement. Cette technique permet un positionnement beaucoup plus rapide qu'avec un bras 3D qui nécessite une prise des points de référence après chaque ajustage de l'angle du bassin.

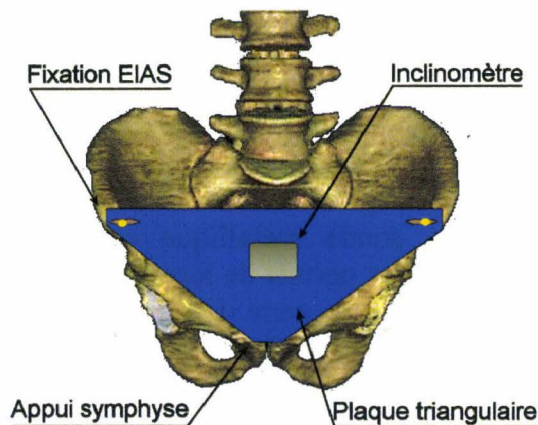


Figure 42. Matérialisation du plan de référence du bassin (plan de Nyquist).

Système de largage actif

Objectif

Le largage consiste à faire en sorte que le sujet ne possède plus aucune assistance de maintien en tout début de choc. Les dispositifs manufacturés existants sont en général basés sur le principe d'une griffe à commande électromagnétique assurant l'accrochage des câbles de maintien. Dans le contexte de la biomécanique des chocs, ces systèmes font preuve d'une trop grande inertie avec pour effet une libération tardive du sujet et par conséquent une modification de la cinématique initiale. De plus, en cas de défaillance de la commande d'ouverture, la persistance de l'accrochage du sujet pendant le chargement aboutit à la perte de l'essai ainsi qu'à la destruction des systèmes de fixation. C'est pourquoi il a été nécessaire de développer un dispositif alliant la sécurité du maintien (électroaimant) et la rapidité du largage (système pyrotechnique).

Principe

Au fil des expérimentations, le dispositif de maintien et de largage a connu de nombreuses évolutions. Au final, c'est un système d'électro-aimant/plaque polaire qui assure le maintien et un dispositif pyrotechnique qui assure l'éjection active de la plaque polaire au lancement de l'essai, (Figure 44).

Application

Deux principales raisons justifient cet aboutissement technique :

- Le maintien par électro-aimant présente une sécurité en cas de défaillance du système de déclenchement. Dans les cas les plus défavorables, la plaque polaire est arrachée, induisant tout au plus une perturbation de la cinématique initiale du sujet.
- L'éjection pyrotechnique est le seul système qui permette de libérer le sujet de ses liens physiques (plaques polaires et sangles de maintien) dès le lancement de l'essai. Dans le cas d'un sujet maintenu par deux « sangles de clavicule » et une « sangle de tête » (sujet assis), ce sont trois ensembles de plaques polaires/électro-aimants indépendants qui assurent l'accrochage. Ceux-ci sont supportés par des capteurs d'efforts qui permettent de contrôler la séquence de largage. Le système pyrotechnique est constitué d'une petite charge de poudre encapsulée solidaire de l'électro-aimant (figure 43) et d'un ergot latéral solidaire de la plaque polaire. Lors de la mise en place de la plaque polaire l'ergot est aligné avec la charge. Au lancement de l'essai, la mise à feu éjecte la plaque dans un délai d'environ 3ms.



Figure 43. Charge pyrotechnique utilisée pour l'éjection des plaques polaires. Spécimen neuf à gauche. Spécimen après mise à feu à droite.




Figure 44. Capteur d'effort, électro-aimant, plaque polaire, charge pyrotechnique.

Résultats

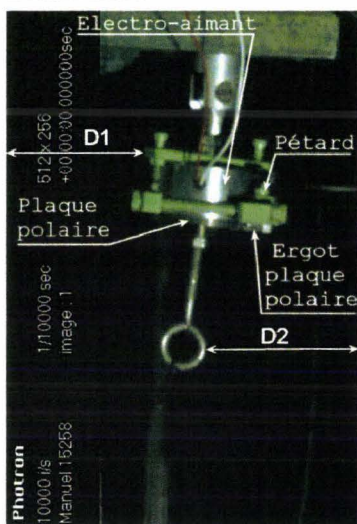


Figure 45. Système avant tir

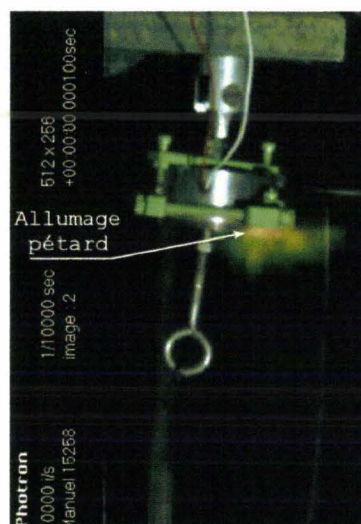


Figure 46. Mise à feu

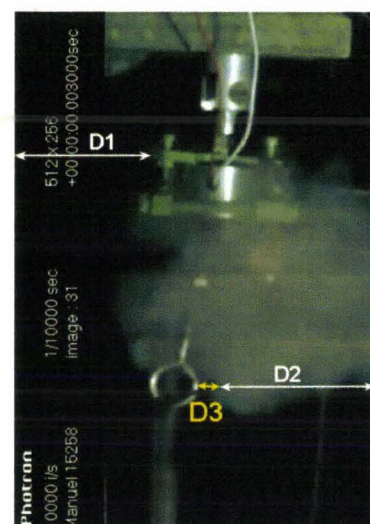


Figure 47. Ejection

Sur les extraits de vidéo (figure 45 à figure 47), D1 identifie la position initiale du boîtier de l'électro-aimant. D2 identifie la position initiale du crochet de la plaque polaire par rapport au bord droit du film. La troisième vue objective l'éjection de la plaque polaire à 3ms par le déplacement du crochet (distance du crochet par rapport au bord droit du film égale à $D2 + D3$) sans déplacement de l'électro-aimant (D1 inchangée par rapport au bord gauche du film).

L'analyse des courbes d'effort permet de déterminer la séquence de largage des attaches du sujet. Dans l'exemple choisi, c'est un chargement latéral du bassin qui est réalisé, la masse impactante étant centrée sur le grand trochanter (extrémité supérieure du fémur). L'effort est mesuré au niveau de la symphyse pubique grâce à un capteur dédié inséré dans l'anneau pelvien. Un filtre SAE CFC 180 a été appliqué à la mesure. Par contre, un filtre SAE CFC 60 a été appliqué aux mesures d'effort des électro-aimants du fait d'importantes perturbations engendrées par l'explosion des charges pyrotechniques.

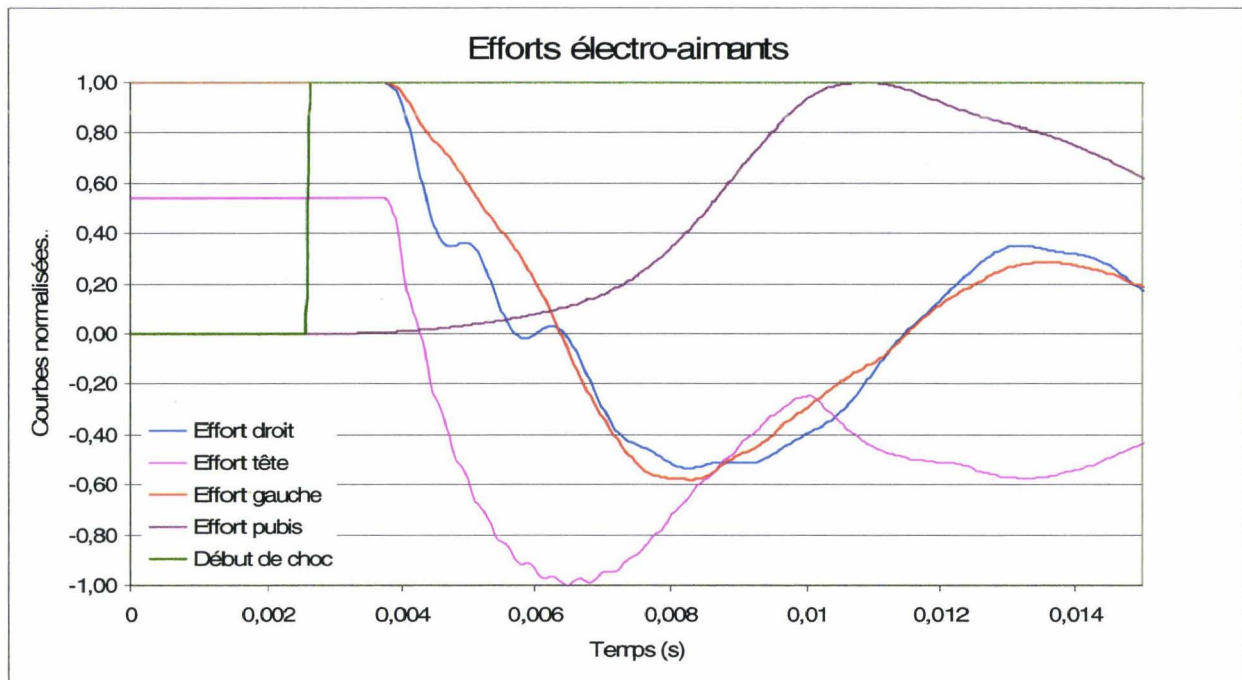


Figure 48. Courbes de largage des attaches au cours d'un essai de chargement latéral du bassin.

Le contact de la masse impactante avec le bassin est enregistré sur la voie de début de choc. Les courbes ont été normalisées par division du maximum. L'examen des courbes permet de contrôler le largage par la chute des efforts. A $T_0 + 2\text{ms}$, l'impacteur entre en contact avec le bassin ainsi que le montre la voie de début de choc. 1ms plus tard, le chargement du bassin commence. A $T_0 + 4\text{ms}$, l'éjection des plaques polaires commence, objectivée par la chute des efforts et le retour des capteurs à 0. La chute d'effort pour les clavicules est généralement comprise entre 100N et 200N. La chute d'effort pour la tête est plus faible, l'électro-aimant assurant seulement le positionnement du plan de Frankfort. Au final, l'étude de la chronologie des évènements montrant un décalage inférieur à 1 ms entre le début du chargement et le début de l'éjection des plaques polaires, il est possible de conclure que le largage actif permet de garantir l'absence d'interaction entre le système de maintien et la cinématique du sujet, tout en préservant la sécurité en cas de défaillance des systèmes de déclenchement. Cependant, le bon fonctionnement du dispositif est dépendant de la qualité du contact entre la plaque polaire et l'électro-aimant. En conséquence, il est nécessaire de maintenir la surface de la plaque polaire exempte de dépôts (encre de Chine), d'oxydation et de rectifier les traces d'impact.

Mesures de pressions

Mesure de pression aortique

Introduction

L'injection du système artériel est une des premières formes de reconditionnement utilisée en biomécanique des chocs. A partir du moment où le système artériel a été pressurisé, il a été logique d'adjoindre un capteur de pression afin de réaliser une mesure pendant l'essai. Les principes ont été décrits très précocement et sont toujours d'actualité aujourd'hui. Par contre, les techniques utilisées ne sont pas suffisamment détaillées, ce qui rend la reproduction difficile.

En 1975, Fayon et al (Fayon, Tarriere et al. 1975) posent les principes de l'injection artérielle dans le cadre de l'étude de lésions cérébrales. La composition du liquide d'injection est basée sur l'association d'un agent tatouant les lésions (encre de Chine) et d'un agent fixant (formol) afin de stabiliser le tatouage des lésions. La voie d'injection est carotidienne gauche et droite afin d'assurer une injection bilatérale du cerveau. Le système d'injection, lui, n'est pas décrit.

En 1977, Nusholtz (Nusholtz 1977) reprend les principes de Fayon et Tarrière pour décrire l'injection sélective du système artériel du thorax.

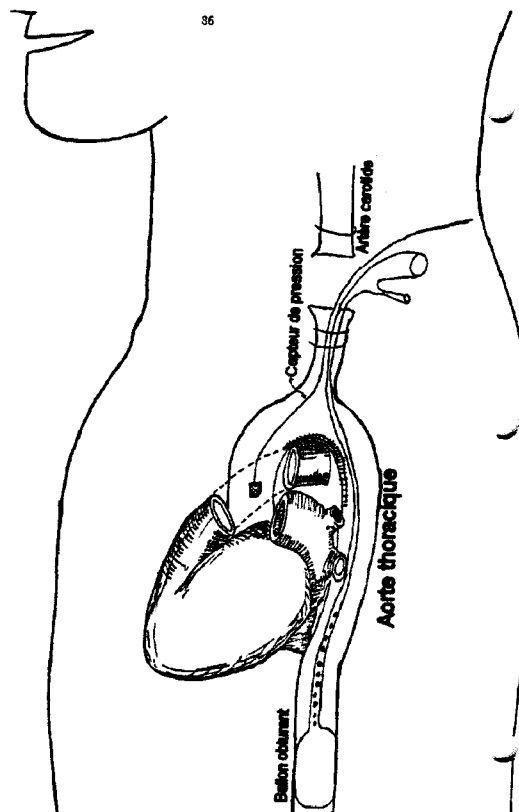


Figure 49. Injection artérielle thoracique par Nusholtz en 1977.

Un capteur est mis en place dans l'aorte thoracique en passant par la carotide gauche. Il n'y a pas de précisions sur la technique de cathétérisme. L'aorte abdominale est obstruée par un ballonnet afin de limiter la diffusion du produit d'injection à la partie supérieure du corps, peut-être parce que le système d'injection manque de puissance. La description du système d'injection précise seulement qu'il est basé sur une propulsion du liquide par de l'air comprimé. Le produit d'injection est composé d'un mélange d'encre de Chine, d'eau et d'un agent épaississant destiné à limiter la diffusion capillaire du liquide.

En 1988, Nusholtz (Nusholtz, Kaiker et al. 1988) décrit une injection sélective du système artériel abdominal.

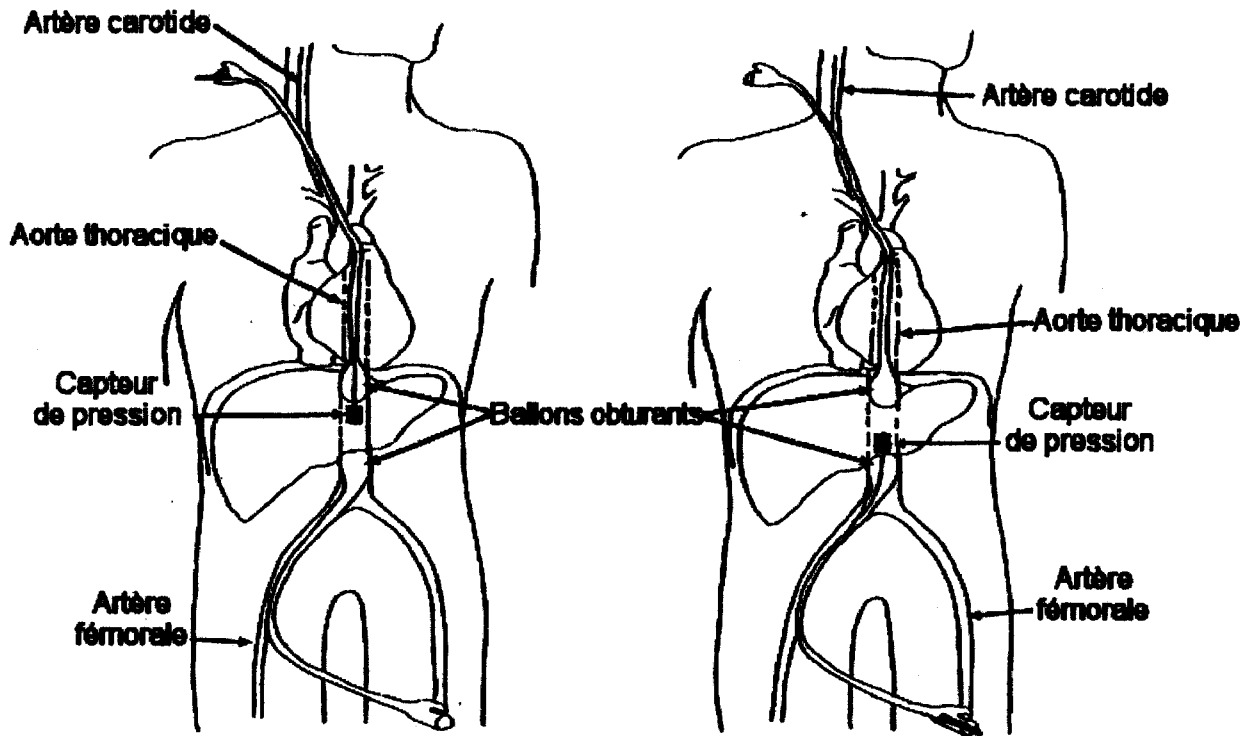


Figure 50. Injection sélective des artères de l'abdomen par Nusholtz en 1988.

L'aorte est obstruée par des ballonnets placés à la partie inférieure de l'aorte thoracique et au dessus de la bifurcation des artères iliaques primitives. Le tronçon injecté est équipé d'un capteur de pression. Le système d'injection n'est pas décrit.

En 2006, Foster (Foster, Hardy et al. 2006) décrit l'injection sélective de l'aorte abdominale au cours d'essais de chargement de l'abdomen en reprenant certains éléments décrits par Nusholtz en 1988.

En 2008, Hardy (Hardy, Shah et al. 2008) décrit l'injection de l'aorte au cours d'une étude sur les ruptures de l'aorte. La description est très élémentaire indiquant l'utilisation de sondes de Foley, des voies de cathétérismes carotidiens et fémoraux et l'utilisation d'une pompe centrifuge pour la propulsion du sérum physiologique utilisé comme liquide d'injection.

Sur plus de 30 ans de biomécanique des chocs :

- les méthodologies sont fluctuantes, plutôt spécifiques au territoire corporel exploré et complexes à mettre en œuvre
- Les informations sur les systèmes d'injection se limitent à préciser le principe de propulsion du liquide d'injection
- La technique du cathétérisme de l'aorte thoracique à partir de la carotide gauche n'est pas décrite

L'objectif de ce travail est de décrire une méthodologie applicable au corps entier ainsi qu'un système d'injection puissant et robuste permettant de faire face aux configurations d'essai les plus difficiles (essais sur catapultes).

Objectif

La mesure de la pression aortique ne se limite pas à mettre en place un capteur dans la lumière artérielle. En post-mortem, et donc en l'absence de circulation et d'activité cellulaire, les compartiments liquidiens sont totalement réorganisés au gré de phénomènes chimiques et physiques passifs. Le principal est représenté par la pesanteur qui, associée au décubitus, entraîne une redistribution des liquides vers les parties déclives du corps, phénomène stigmatisé à l'examen externe par les lividités cadavériques. Celles-ci permettent en médecine légale de caractériser un changement récent de position du corps (Durigon 2004). Les signes externes s'accompagnent, au niveau interne, d'une infiltration des tissus sous-cutanés en zone déclive se traduisant à la dissection par un aspect gélatineux (gelée de groseille) rendant l'identification des plans de dissection plus difficile. En conséquence, les gros troncs vasculaires, en particulier l'aorte, sont exsangues privant ainsi de tout sens l'implantation d'un capteur de pression. Ce dernier devant travailler en immersion, il est nécessaire de rétablir pendant l'essai des conditions hémodynamiques proches de celles du sujet vivant. Au delà de cette exigence initiale, la pressurisation du système artériel répond à d'autres objectifs en relation avec le comportement des organes et le bilan lésionnel. Bien que dans le champ de la biomécanique des chocs, le cadavre représente le substitut le plus biofidèle, il présente des insuffisances sur de nombreux points. Pour certaines, telle que la dégradation du comportement musculaire, il n'y a pas, à ce jour, d'action correctrice. Pour d'autres, par contre, (arrêt respiratoire, arrêt circulatoire) des parades peuvent être proposées, la pressurisation artérielle pendant l'essai illustrant parfaitement cette démarche.

En premier lieu, l'objectif de la technique de pressurisation artérielle consiste à obtenir une pression artérielle physiologique. Ce faisant, les effets recherchés concernent:

- **Les gros troncs artériels** en leur redonnant une géométrie proche de celle des artères du sujet vivant, (Fayon, Tarriere et al. 1975), (Tarriere 1985). La figure 51 montre la flaccidité de l'aorte et de l'artère pulmonaire non injectées. La figure 52 montre la turgescence de l'aorte injectée. La figure 53 montre les effets de l'injection sur les géométries des deux troncs artériels. D'une façon générale, l'injection de l'ensemble des systèmes vasculaires médiastinaux (artères et veines) permet de restaurer les rapports anatomiques, de respecter les ancrages anatomiques et d'introduire le comportement des fluides dans le champ d'expérience. Les effets escomptés sont les suivant :

- Pour l'aorte, le repositionnement par rapport à son ancrage sur la quatrième vertèbre thoracique.
- Pour l'artère pulmonaire, l'ancrage des branches gauche et droite au niveau des hiles pulmonaires respectifs ainsi que la restauration de l'assise de la crosse aortique.
- Pour le ligament artériel (reliquat vasculaire de la circulation fœtale reliant l'aorte à l'artère pulmonaire), son repositionnement ainsi que son niveau de précontrainte.
- Pour les veines pulmonaires, le remplissage de l'atrium droit et le repositionnement du cœur à distance du rachis.
- Pour les veines caves supérieure et inférieure, la restauration de l'axe veineux latéral droit.

Les essais d'injection montrent l'intérêt qu'il y a à pressuriser les deux troncs artériels et veineux si l'on souhaite étudier le comportement thoracique et les ruptures traumatiques des gros vaisseaux. Cependant, autant il est facile d'accéder à la circulation systémique, autant il est difficile d'accéder à la circulation pulmonaire. C'est pourquoi, à ce jour, seules l'aorte et la veine cave inférieure sont injectées. Pour le futur, il existe une perspective qui consisterait à injecter la circulation pulmonaire à l'aide d'un cathéter implanté dans le ventricule droit après la traversée des ligaments phréno-péricardiques.

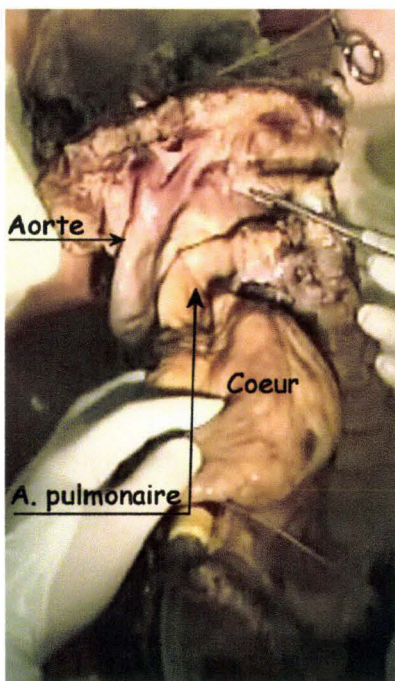


Figure 51. Aorte et artère pulmonaire non injectées.

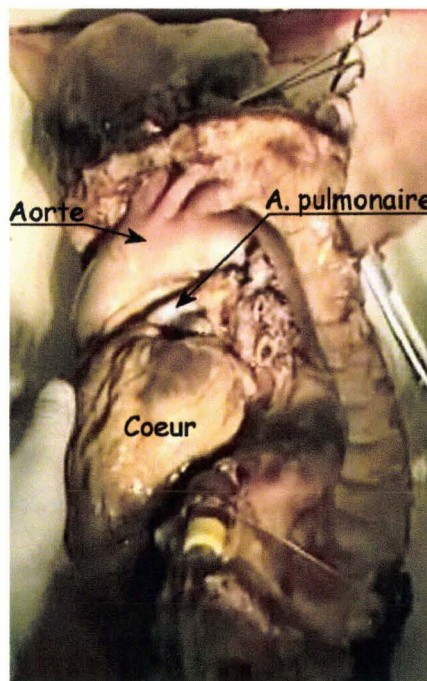


Figure 52. Aorte injectée. Artère pulmonaire non injectée

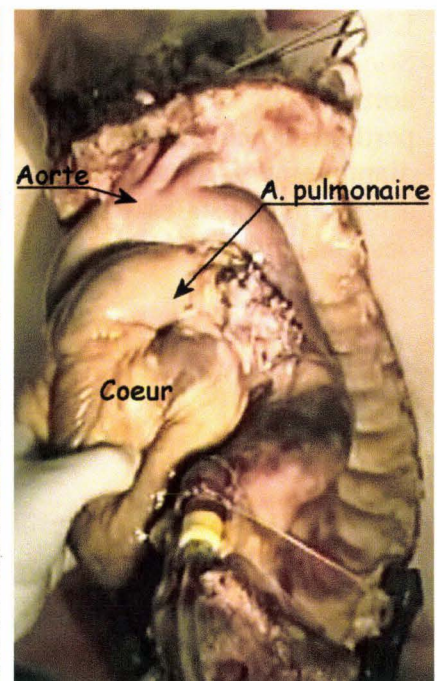


Figure 53. Aorte et artère pulmonaire injectées.

- **Les artérioles et, si possible, les capillaires** qui irriguent les organes. Ces derniers, ainsi reconditionnés pendant l'essai, permettent d'obtenir un comportement plus biofidèle des organes. Ceci doit se traduire par un accroissement de la pertinence du bilan lésionnel.

En deuxième lieu, le liquide injecté étant composé d'alcool et d'encre de Chine, d'autres attentes se dessinent :

- **L'évaluation de la qualité de l'injection** au travers de l'analyse de sa diffusion ainsi que de son homogénéité organique grâce à l'encre de Chine.
- **Une facilitation de la détection des ruptures capillaires** qui stigmatisent les lésions tissulaires grâce aux tatouages d'encre de Chine, (Fayon, Tarriere et al. 1975), (Tarrière 1985).
- **La fixation des tissus par l'éthanol**, limitant ainsi le risque d'effacement des tatouages lésionnels par dilution dans le délai de réalisation de l'autopsie. Le formaldéhyde (formol) qui est très performant, (Fayon, Tarriere et al. 1975), (Tarrière 1985), a été remplacé à cause de sa toxicité. Le formaldéhyde reste cependant encore utile pour l'étude des lésions cérébrales car il est meilleur agent fixant que l'éthanol. Notons aussi que le formaldéhyde entraîne la formation d'un précipité avec l'encre de Chine, ce qui nécessite le démontage complet des systèmes d'injection après chaque essai.

La réalisation de mesures de la pression aortique est indissociable de la pressurisation artérielle. En conséquence, ces deux sujets seront successivement abordés en commençant par la pressurisation artérielle.

Rappel anatomique

L'aorte constitue l'élément vasculaire le plus volumineux de la cage thoracique (figure 54). Son trajet médiastinal débute à la sortie du ventricule gauche pour constituer la crosse aortique qui se termine au niveau de la quatrième vertèbre thoracique. En cet endroit, l'aorte perd sa mobilité et poursuit son trajet le long de la face ventro-latérale du rachis jusqu'au diaphragme. L'aorte descendante donne naissance en arrière et à chaque niveau vertébral aux artères intercostales gauches et droites. En avant, l'aorte donne naissance à des branches oesophagiennes.

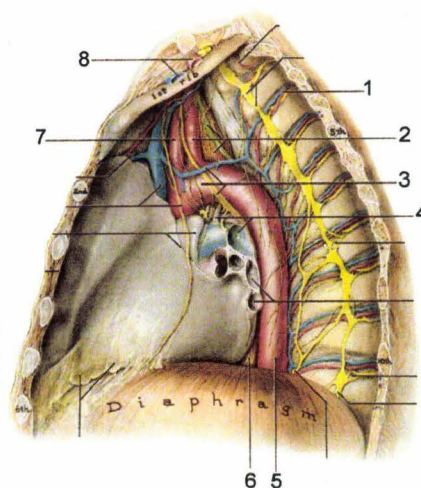


Figure 54. Coupe sagittale du thorax. 1, paquet vasculo-nerveux intercostal. 2, artère subclavière gauche. 3, crosse aortique. 4, ligament artériel. 5, aorte thoracique. 6, œsophage. 7, artère carotide gauche. 8, artère subclavière gauche, (Agur 1991).

La circulation sanguine est constituée de deux réseaux vasculaires:

- *La circulation systémique* dont le rôle est d'apporter le sang riche en oxygène aux organes et de collecter vers le cœur le sang riche en dioxyde de carbone. La distribution du sang oxygéné s'organise à partir d'un tronc principal constitué par l'aorte (figure 54). Celle-ci trouve son origine à la sortie du ventricule gauche puis se poursuit par l'aorte ascendante, la crosse de l'aorte, l'aorte thoracique et enfin l'aorte abdominale. Le retour veineux du sang riche en dioxyde de carbone vers le cœur droit s'organise autour de deux troncs, la veine cave supérieure qui draine le sang venant de la partie supérieure du corps et la veine cave inférieure qui draine le sang venant de la partie inférieure du corps. La crosse aortique donne naissance aux troncs supra-aortiques constitués par le tronc brachiocéphalique artériel, l'artère carotide primitive gauche et l'artère sub-clavière gauche. Le tronc brachiocéphalique artériel se divise en deux branches, l'artère carotide primitive droite et l'artère sub-clavière droite. Les carotides primitives droite et gauche sont les voies d'abord utilisées pour l'injection et la mesure de pression.
- *La circulation pulmonaire* dont le rôle est d'assurer l'hématose (L.Manuila 1977-1980). L'ensemble de ce réseau vasculaire est intra-thoracique, ce qui le rend difficilement accessible et par conséquent pressurisable. L'artère pulmonaire transporte du sang pauvre en oxygène (et riche en CO₂) vers les poumons. Les veines pulmonaires transportent du sang riche en oxygène (et pauvre en CO₂) vers le cœur gauche (figure 55).

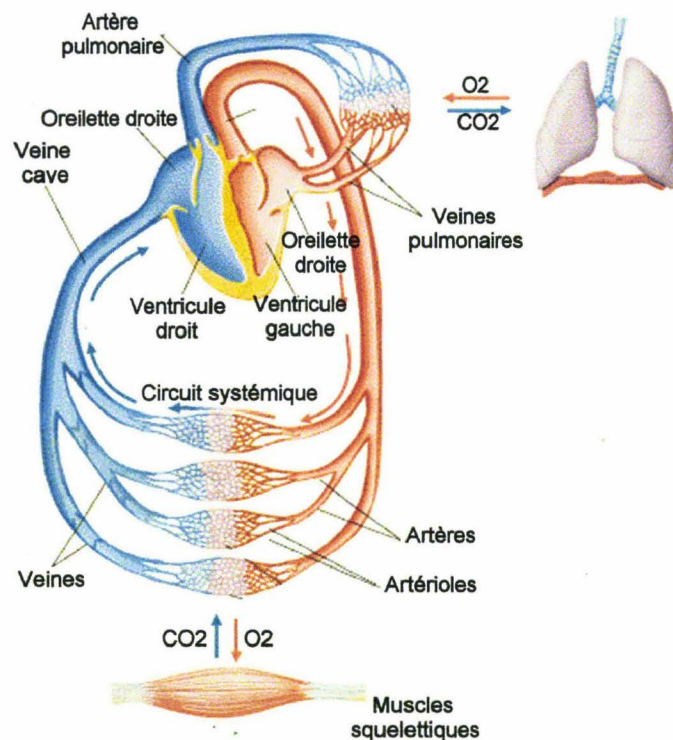
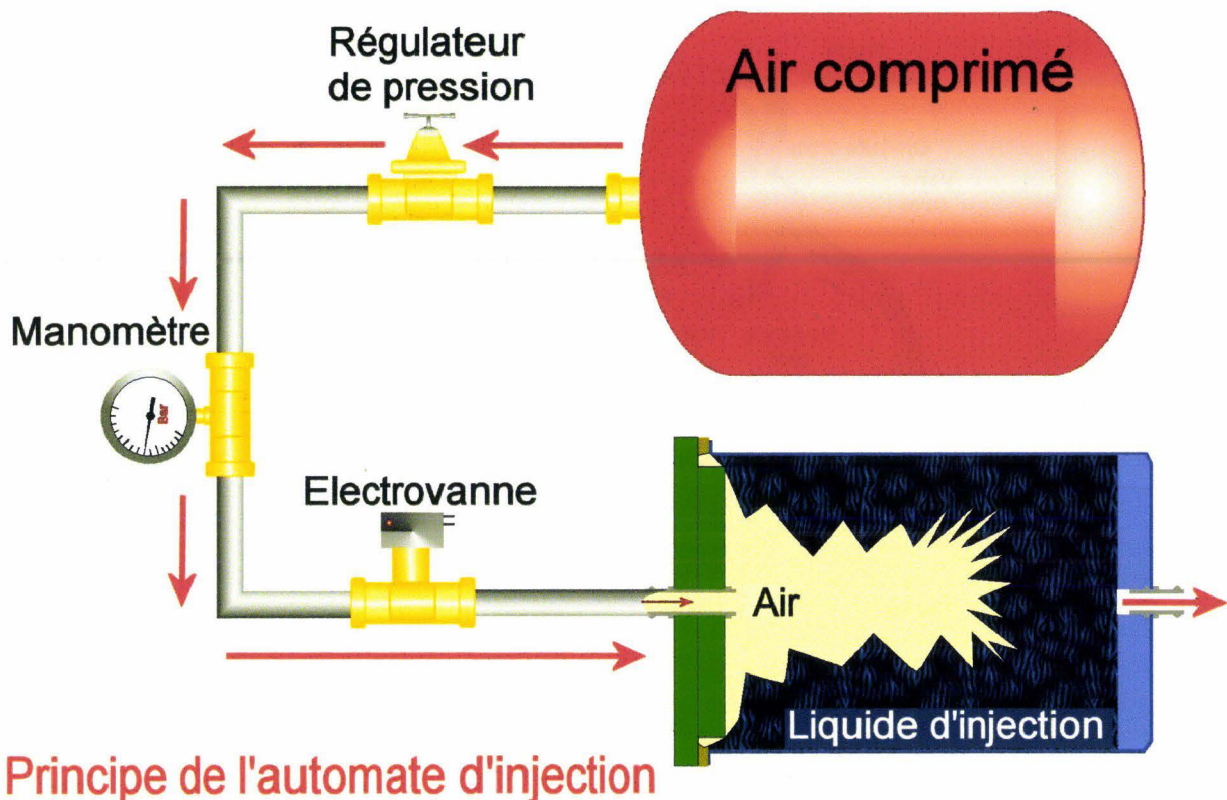


Figure 55. Schémas des circulations systémique et pulmonaire, (Plowman and Smith 2003)

Principe de la pressurisation (ou injection) artérielle

Les objectifs de l'injection artérielle étant définis, l'application va nécessiter l'utilisation d'un automate qui doit présenter les caractéristiques suivantes pour des essais dynamiques (catapultage qui permet de soumettre le sujet à une loi de décélération):

- Avoir une contenance d'environ quatre litres, sachant que le temps d'injection sera de l'ordre de 30s.
- Disposer d'une commande à distance permettant de lancer l'injection du poste de commande environ 15s avant le lancement du chariot. Une fois le lancement effectué, l'appareil doit devenir totalement autonome, c'est-à-dire qu'il doit être capable d'injecter son volume total et de s'arrêter sans intervention humaine ou dispositif technique complexe, source potentielle de défaillances.
- Utiliser une propulsion du liquide par de l'air comprimé.
- Etre équipé d'une membrane de séparation entre l'air propulseur et le liquide propulsé afin d'éviter l'injection de bulles. Le comportement propre de cette membrane ne doit pas interférer avec la propulsion.
- Etre équipé d'un dispositif de régulation de pression réglable.
- Etre équipé d'un manomètre de pression d'air.
- Pouvoir résister à une accélération susceptible d'atteindre 30g.
- Garantir l'immunité de la pression d'injection vis-à-vis de l'accélération du chariot.
- Obtenir une pression artérielle comprise entre une pression systolique et une pression diastolique.



Principe de l'automate d'injection

Figure 56. Automate d'injection.

La conception du système est assez simple. Cependant, il existe quelques points délicats :

- Le premier point consiste à éviter le mélange d'air avec le liquide, exigence posée par les essais dynamiques. En effet, si lors d'essais statiques, il suffit d'injecter de l'air au

dessus d'un liquide pour obtenir son évacuation du réservoir (Nusholtz, Stalnaker et al. 1976), en dynamique c'est alors un mélange d'air et de liquide qui est injecté entraînant de fortes perturbations dans la mesure de pression aortique. Pour cette raison, une membrane doit maintenir les deux phases séparées, sans que son comportement propre n'interfère pour autant avec la propulsion du liquide. Par conséquent, c'est une poche en plastique pliable (et non déformable), qui est utilisée comme membrane. De plus, si cette poche a un volume légèrement supérieur au réservoir rigide, elle prend appui sur les parois lorsque l'injection est terminée, ce qui met fin à son expansion et élimine tout risque de déchirure. Cette disposition permet de répondre à un autre point du cahier des charges qu'est l'arrêt automatique de l'injection sans intervention humaine. Ainsi, l'utilisation d'une membrane de séparation pliable représente une avancée significative dans la maîtrise des conditions d'injection sur les points suivant : séparation de phases air/liquide, arrêt mécanique en fin d'injection et absence d'interférence avec la pression d'injection à la différence d'une membrane déformable.

- Le deuxième point concerne la maîtrise de la pression d'injection. Trois paramètres vont influencer la pression d'injection au niveau de la carotide : la pression d'arrivée d'air dans le réservoir, le diamètre et la longueur du tuyau. Ces trois paramètres doivent être conservés dès que les valeurs de pression aortique obtenues pendant les essais se situent dans l'intervalle recherché :

P. diastolique < P. pressurisation < P. systolique.

- Le troisième point concerne l'immunité à l'accélération. La colonne de liquide à l'intérieur du tuyau est susceptible d'engendrer des perturbations en fonction de son orientation par rapport à l'axe du déplacement, le maximum apparaissant lorsque les directions des axes sont confondues. C'est pourquoi, la disposition sur le chariot est soigneusement définie. Sur certains trajets, l'axe du tuyau est orienté à 90° par rapport à l'axe de déplacement avec, alors, une influence négligeable sur la pression, alors que sur d'autres trajets, la direction de l'axe du tuyau est confondue avec celle du déplacement nécessitant d'équilibrer les longueurs des segments. La figure 57 illustre l'organisation du dispositif d'injection par rapport au sujet. L'air provenant de la cuve, en rouge, propulse le liquide du réservoir, en bleu, via la membrane de séparation. Pour cette raison, le réservoir de liquide d'injection a été aligné sur l'axe Y (transversal) de la carotide. Les portions de tubes 1, 2 et 3 forment un U équilibré à la sortie duquel la résultante de pression due à l'accélération est nulle. Le tube d'injection est soigneusement sécurisé sur le plateau. Pour des raisons de simplification du schéma, le trajet du tube sur l'axe Z (pour rejoindre la carotide) n'apparaît pas. Ce trajet étant vertical et donc perpendiculaire à l'accélération, il n'y a pas d'effet sur la pression d'injection.

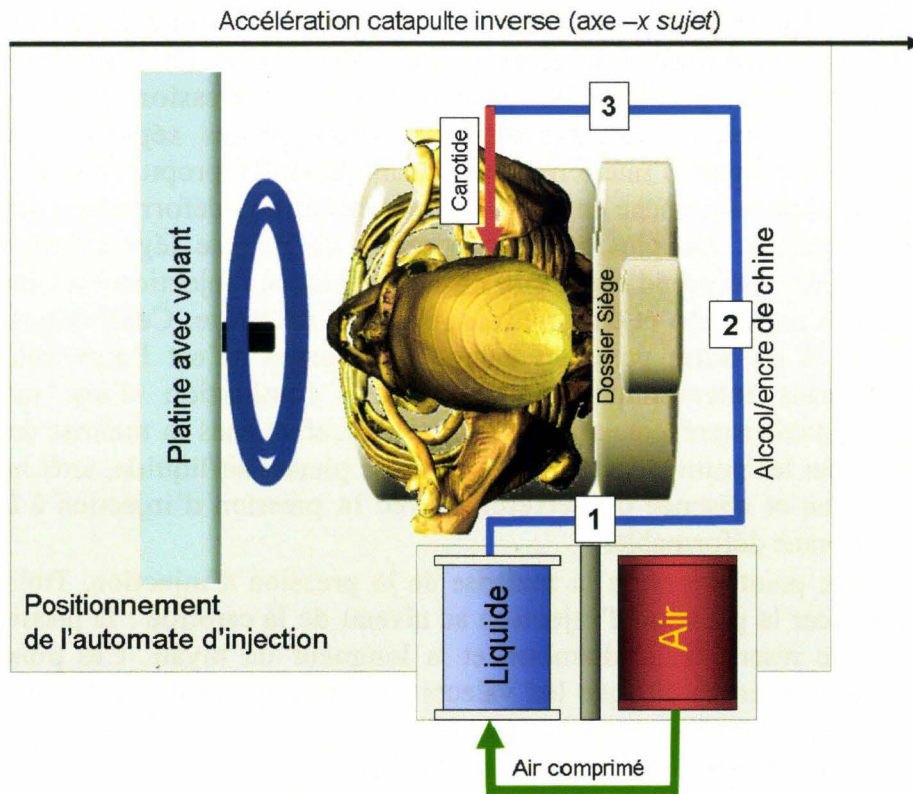


Figure 57. Positionnement de l'automate d'injection et du tube raccordé à la carotide.

- Le quatrième point concerne la robustesse du dispositif qui doit lui permettre de résister à une accélération pouvant atteindre 30g sans présenter la moindre déformation ou fuite.

Fabrication de l'automate d'injection

Le système est construit sur un bâti en aluminium. La cuve d'air comprimé a un volume de 10 litres à pression maximale de 700 kPa ramenés à 400 kPa en dynamique pour des raisons de sécurité. La cuve pour le liquide d'injection est constituée d'un béccher en inox. Le couvercle du béccher est équipé d'un épaulement interne pour la fixation du sac. A chaque changement de sac, l'intérieur est enduit de graisse épaisse pour favoriser le glissement sur les parois et ainsi éviter les amorces de déchirure. L'électrovanne est alimentée en 24 volts. Les connections entre les différents éléments sont assurées par un tube en silicone de 15mm de diamètre externe et 12mm de diamètre interne. Tous les petits organes de cet automate ont été regroupés sur un panneau vertical afin, qu'en plus de leurs fixations, ils disposent d'un appui pendant la phase d'accélération.




Figure 58. Panneau de commande de l'automate d'injection. 1, boîtier électronique. 2, batteries. 3, régulateur de pression. 4, électrovanne. 5, cuve d'air comprimé. 6, manomètre indiquant la pression de propulsion.




Figure 59. Vue latérale de l'automate d'injection. 1, cuve d'air comprimé. 2, batteries. 3, réservoir de liquide d'injection. 4, tuyau de remplissage et purge.

Lorsqu'il est installé sur le chariot d'une catapulte, cet automate doit disposer de circuits annexes de pilotage en plus de ses propres circuits. La figure 60 représente l'ensemble des circuits de commande de l'automate.

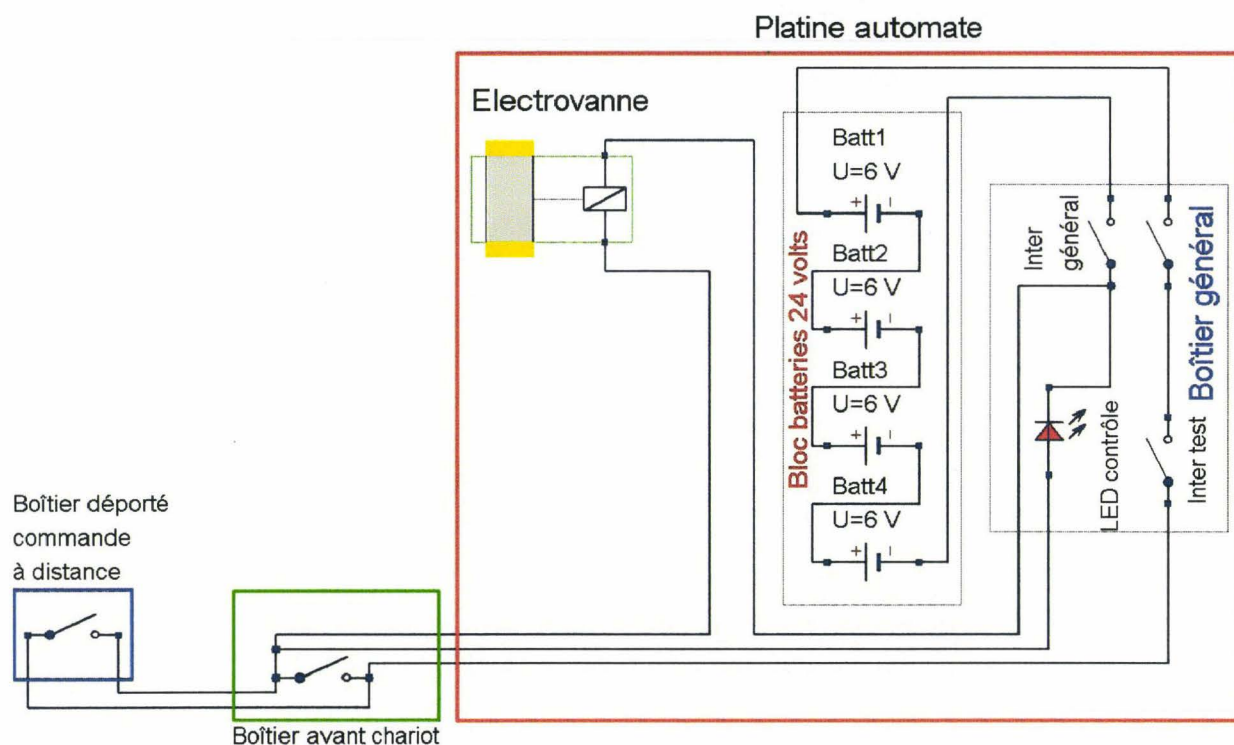


Figure 60. Schéma des circuits de commande de l'automate d'injection.

La partie entourée de rouge correspond aux circuits résidant sur l'automate. Les batteries assurent l'autonomie électrique du système. Le « boîtier général » est équipé d'un commutateur général constitué d'une prise Socapex à double shunt garantissant l'absence de rupture d'alimentation en phase d'accélération. Un commutateur à bascule permet de commander l'électrovanne d'arrivée d'air pendant les phases de remplissage/purge. La LED rouge haute luminosité permet de contrôler à distance la commutation de l'électrovanne au lancement de l'injection 15 secondes avant le tir. Le « boîtier avant chariot » est localisé à l'avant du chariot. Ce boîtier est équipé d'un commutateur piloté par une clé (petit cylindre avec épaulement) accrochée à un support fixe à l'aide d'un lien métallique. Au démarrage du chariot, la clé est arrachée du « boîtier avant chariot » (cadre vert) assurant la commutation permanente de l'arrivée d'air. L'injection devient alors totalement autonome. Le « boîtier déporté commande à distance » (cadre bleu) se limite à un contacteur localisé dans le poste de commande. Il permet de lancer manuellement l'injection 15 secondes avant le tir. Dès que le chariot démarre, l'arrachement de la clé prend le relais de la commutation manuelle.

Application

Voie d'injection

C'est la carotide droite qui est utilisée comme voie d'injection. Celle-ci a été précédemment aménagée pour l'injection initiale d'antibiotiques.

Procédure d'injection pendant l'essai:




Figure 61. Sujet positionné dans un environnement automobile géométriquement reconstruit.

Une fois que le sujet est positionné pour l'essai, l'automate d'injection est raccordé à la voie d'injection carotidienne. La figure 61 montre le chariot configuré pour le lancement. A l'avant, le « boîtier avant chariot » est équipé de sa clé de contact ainsi que d'un cordon (connecté pas deux fiches bananes) destiné à piloter le début de l'injection à partir du poste de commande 15s avant le lancement.

La dernière séquence d'actions se déroule de la façon suivante :

- Remplissage du réservoir avec le mélange encre de Chine/alcool dans des proportions d'un volume pour quatre (Fayon, Tarriere et al. 1975) puis purge du système et de la voie d'injection.
- Pré-injection et contrôle de la diffusion du liquide. Ces actions sont menées avant de condamner la salle pour le tir. Le circuit d'air est ouvert pendant deux à trois secondes afin de réaliser un pré-remplissage artériel. Celui-ci permet aussi de contrôler la diffusion du produit. Le sujet présentant de nombreuses zones d'incisions, stigmates de l'instrumentation, des écoulements noirs apparaissent rapidement. Si le sujet a été peu instrumenté ou si les zones de contrôle ne sont visuellement pas accessibles, il est toujours possible de pratiquer une incision au niveau de l'extrémité d'un membre.
- Contrôle des réglages avant de quitter la zone de tir. La cuve d'air comprimé est rechargée à 400 kPa si besoin. La pression de propulsion est contrôlée à 150 kPa.
- Lancement manuel de l'injection 15s avant le tir.

- Tir.
- Arrachement de la clé du « boîtier avant chariot » dès que celui-ci a parcouru une dizaine de centimètres. La commutation de l'interrupteur monté en parallèle sur celui de la commande manuelle (figure 60, cadre vert) rend l'automate autonome.
- Arrachement des fiches bananes qui raccordaient le boîtier manuel au boîtier avant chariot après que le chariot ait parcouru une trentaine de centimètres.
- Fin d'essai
- Fin d'injection. La membrane interne est totalement dépliée et en appui contre les parois du réservoir
- L'automate est mis hors tension et l'arrivée d'air du réservoir d'injection est purgée.

Résultats de l'injection aortique

Volumes injectés

Le volume de liquide injecté est mesuré en faisant le plein du réservoir à l'occasion de l'essai suivant. Sur 20 essais, les volumes injectés ont varié entre 1,85 litres et 3,7 litres.

N° sujet	Volume injecté en litres	Durée d'injection en seconde	Débit en litres/min
569	2,40	45,00	3,20
570	2,60	45,00	3,47
579	1,85	45,00	2,47
584	2,60	45,00	3,47
585	2,60	45,00	3,47
588	2,75	45,00	3,67
571	2,10	45,00	2,80
572	3,40	45,00	4,53
573	3,50	45,00	4,67
574	2,70	45,00	3,60
575	3,60	45,00	4,80
576	2,50	45,00	3,33
587	3,50	45,00	4,67
580	3,70	45,00	4,93
581	2,00	45,00	2,67
583	2,50	45,00	3,33
586	3,20	45,00	4,27
589	2,50	45,00	3,33
594	2,30	45,00	3,07
595	2,40	45,00	3,20
Moyenne :	2,66	Moyenne :	3,53

Tableau 1 : Volumes injectés et débits sur 20 essais

En conclusion, le débit d'injection compris entre 4,93 L/min et 2,47 L/min se situe dans des limites compatibles avec la vie, allant du débit normal à 5L/min, (Silbernagl, Despopoulos et al.), au débit d'un sujet bradycarde à 40 pulsations/minute. Au prix de certains aménagements, en particulier un monitoring de la pression aortique avant le tir, il est sans doute possible de réduire les écarts de pression artérielle entre les essais.

Evaluation de la qualité de l'injection

Objectifs de l'évaluation

Tout au long de l'autopsie, en complément de la lecture des courbes de pression aortique, il est intéressant d'évaluer la qualité de l'injection. Les courbes permettent de vérifier que les conditions d'injection ont été respectées, mais, en aucun cas, elles ne garantissent une distribution uniforme du liquide d'injection. Il est donc important de réaliser le bilan d'injection, afin de vérifier, pour chaque cas, s'il est possible de stigmatiser les lésions artérielles de façon satisfaisante.

Exploration des territoires anatomiques

La peau constitue le premier site d'évaluation de la diffusion du produit d'injection. Lorsque l'injection est de bonne qualité, de nombreuses zones de tatouage noir apparaissent sur tout le corps. Des zones d'exclusion peuvent être la conséquence d'obstructions artérielles liées à l'athérome, en particulier au niveau des membres inférieurs. D'autre part, la durée de l'injection étant brève, le rinçage vasculaire des petits vaisseaux n'a pas le temps de se faire, avec pour conséquence un aspect hétérogène de l'injection. Ceci a pu être vérifié à l'occasion d'injection d'organes ou de territoires anatomiques isolés qui ont nécessité parfois plus de 20 litres de sérum physiologique avant que la perméabilité de l'ensemble des petits vaisseaux ne soit recouverte. La figure 62 montre un tatouage noir de la peau relativement homogène. Cet aspect témoigne d'une injection de bonne qualité avec une bonne pénétration dans les petits vaisseaux. Les fils visibles en bas et à droite correspondent à des jauges de déformation collées sur les côtes.

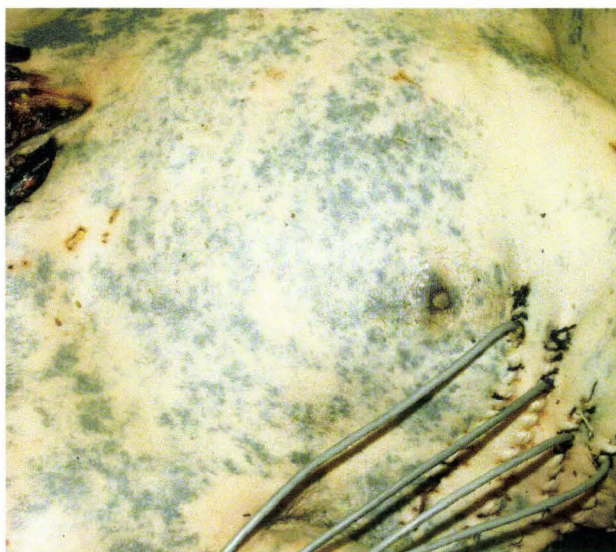


Figure 62. Vue latérale droite d'un thorax après un essai accompagné d'une injection du mélange encre de Chine/alcool.

La figure 63 montre la paroi externe de l'estomac avec de gros vaisseaux en profondeur et de très petites artérioles en surface.

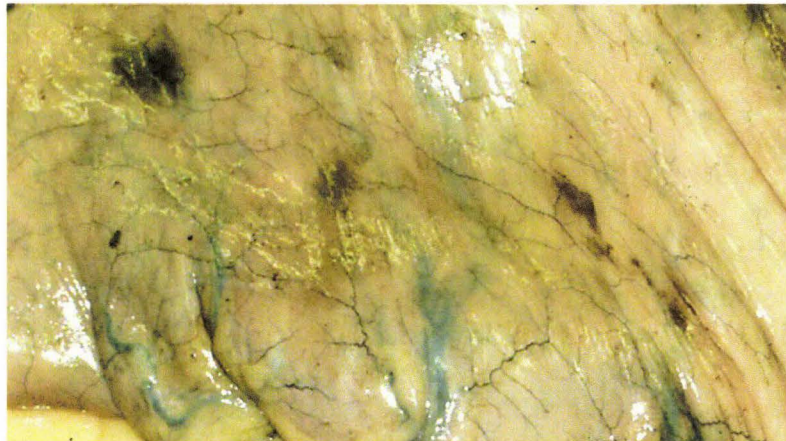


Figure 63. Vue de la paroi de l'estomac

La figure 64 montre le recrutement des petites artérioles par le liquide d'injection sur la paroi interne du péricarde. Certaines limites apparaissent, en particulier au centre de la photo (flèches rouges) où deux anastomoses ont échappé à l'injection d'encre de Chine, soit parce que le lit d'aval n'est pas perméable, soit parce que la durée de l'injection est insuffisante. Le recrutement des petits vaisseaux étant incomplet, il est possible d'en déduire que certaines petites lésions hémorragiques ne sont pas détectables dans ces territoires. Il est donc nécessaire d'être prudent sur les objectifs du bilan lésionnel qui ne peuvent revendiquer l'exhaustivité.

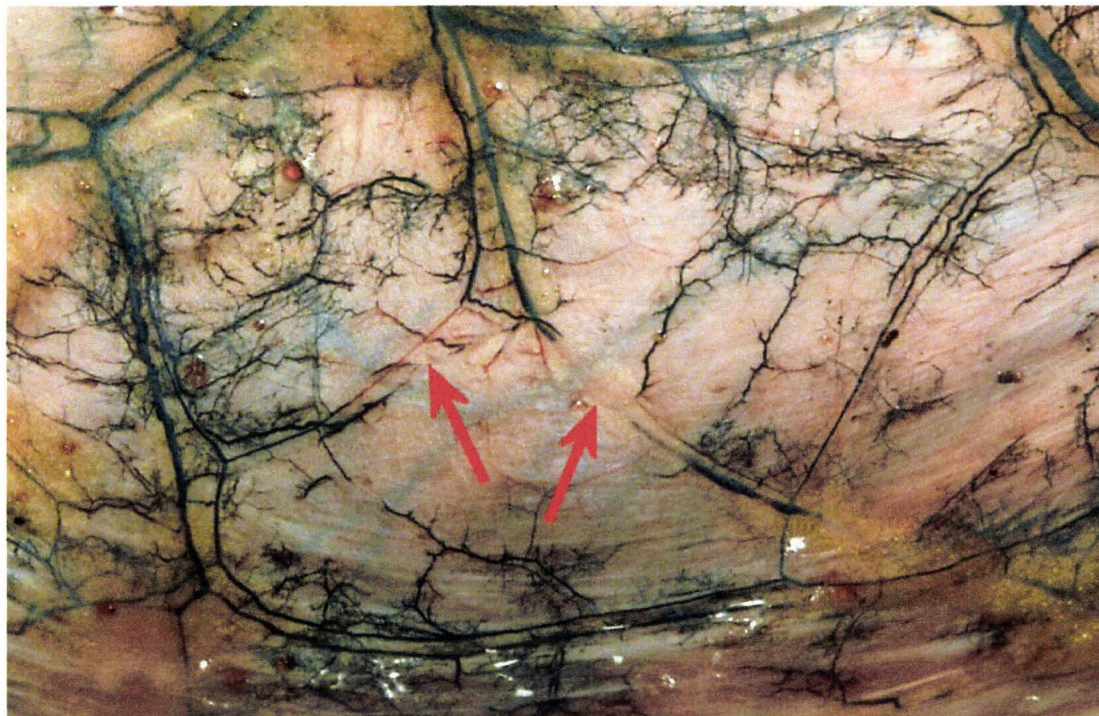


Figure 64. Vue détaillée du péricarde.

La figure 65 montre un foie (lobe gauche) particulièrement bien injecté. Les nombreux tatouages noirs distribués de façon homogène en témoignent. Cependant, ce cas de figure est loin d'être systématique. Il semble, au regard de l'expérience, que le foie et la rate représentent les territoires les plus difficiles à injecter de façon homogène.




Figure 65. Vue d'un foie injecté.

La figure 66 montre un foie (lobe gauche) injecté de façon hétérogène. Ceci correspond au résultat habituellement rencontré. La membrane verticale correspond au ligament suspenseur du foie (ligament falciforme) et témoigne de la finesse des vaisseaux injectés. Un examen plus détaillé montre là encore que l'injection reste incomplète pour certaines petites artéριοles.

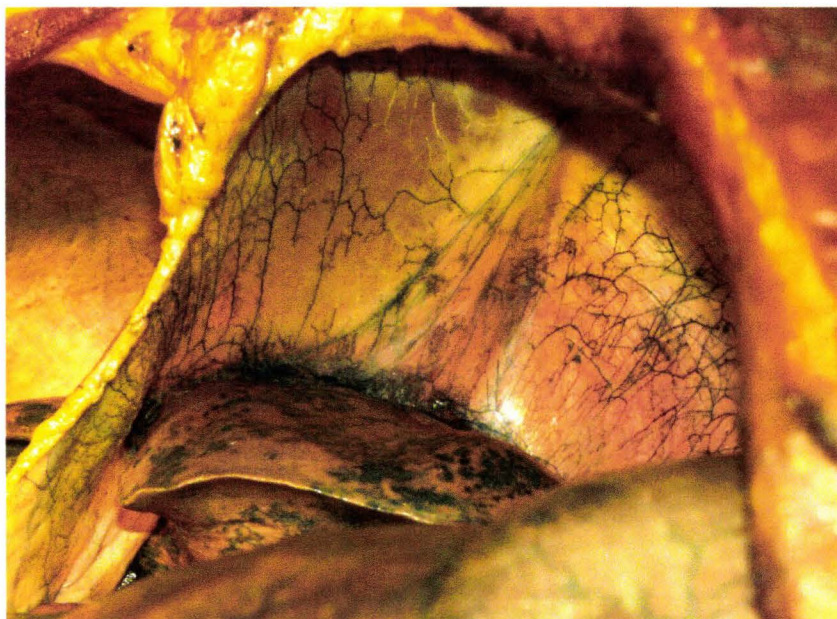


Figure 66. Injection du ligament suspenseur du foie (au centre) et de son insertion hépatique.

La figure 67 montre un ensemble jéjuno-iléon/mésentère. Un premier examen permet d'évaluer la diffusion du produit d'injection au niveau des anses grêles et par conséquent la perméabilité des branches de l'artère mésentérique supérieure. Dans cet exemple, à ce stade d'examen, des zones hémorragiques sont facilement identifiables dans le tiers proche du caecum (flèches rouges).



Figure 67. Vue du prélèvement d'un ensemble mésentère/anses grêles (jéjuno-iléon)

Les branches distales de l'artère mésentérique supérieure se terminent en contournant le conduit jéjuno-iléal à la fois par sa face ventrale et par sa face dorsale. Le bord libre du conduit est le siège d'un réseau artériel anastomotique bien visible sur la figure 68 grâce à l'injection d'encre de Chine. En cas de traumatisme de la paroi, ces artères seront le point de départ d'hémorragies murales facilement identifiables.

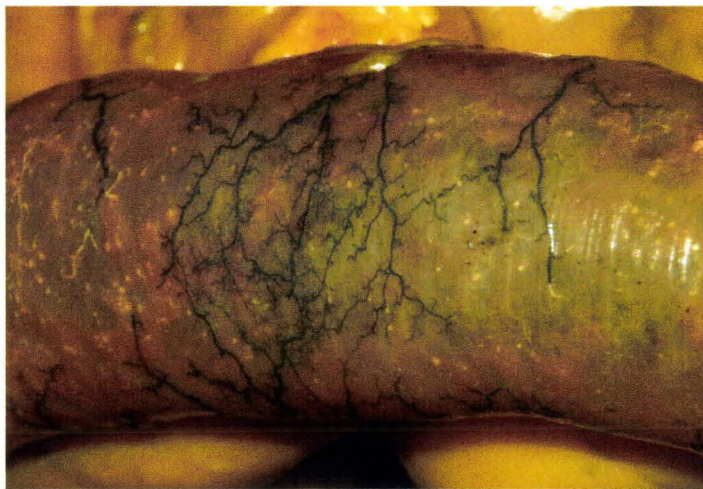

Figure 68. Branches terminales de l'artère mésentérique supérieure.

Principe de la mesure de pression aortique

La carotide gauche est utilisée comme voie d'abord pour l'implantation du capteur de pression. Une fois la carotide exposée et incisée, le capteur est descendu en direction de l'aorte. En général, celui-ci vient buter rapidement sur la paroi inférieure de l'arc aortique. Dans ce cas il est nécessaire d'extraire le cathéter sur environ 1cm afin d'éviter le collapsus de la tête du capteur sur la paroi vasculaire. Parfois, il est possible de descendre le capteur dans l'aorte ascendante, celle-ci étant, tout comme la carotide, dans un plan relativement superficiel.

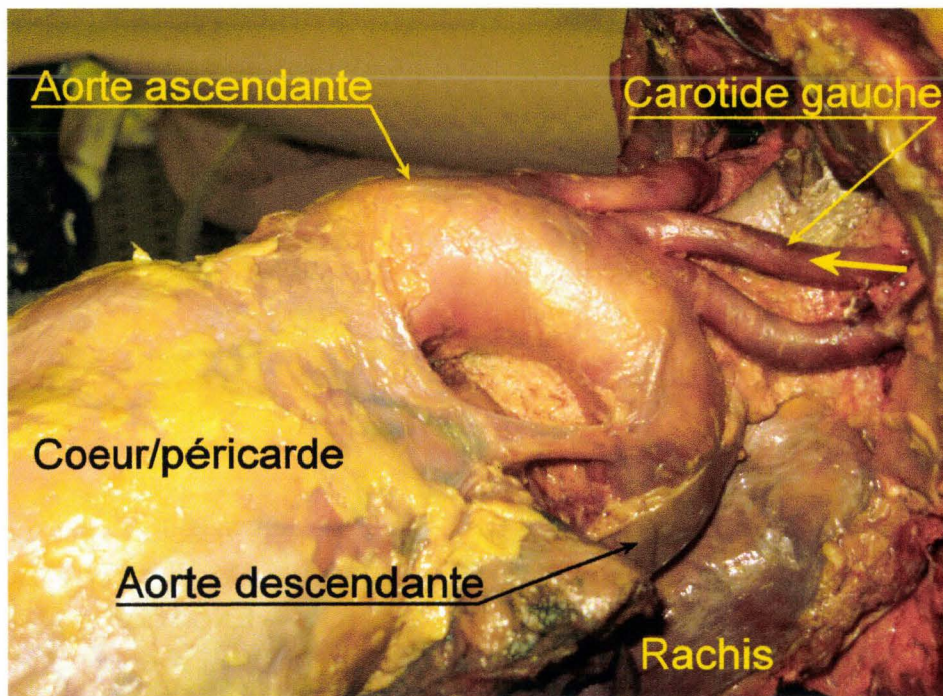


Figure 69. Vue latérale gauche de la crosse aortique et des vaisseaux supra-aortiques. La flèche jaune représente la progression du capteur de pression dans la carotide gauche. Sur cette vue, l'aorte est pressurisée permettant ainsi une meilleure visualisation.

La littérature décrit souvent le cathétérisme de l'aorte descendante à partir de l'une des carotides (Hardy, Shah et al. 2008) sans autre précision. Pour notre part, ceci n'a jamais été possible. Les contrôles effectués par radiographie ou bien en direct au cours des autopsies objectivent un cathétérisme soit de l'aorte ascendante soit uniquement de la crosse aortique. Ceci semble assez cohérent avec la dissection de la figure 69 qui montre l'organisation anatomique de l'aorte ascendante et des gros vaisseaux supra-aortiques localisés dans un plan superficiel en comparaison de l'aorte descendante qui chemine dans un plan postérieur le long du bord gauche du rachis. Le cathétérisme de l'aorte descendante est possible à partir des artères fémorales, (Tarrière 1985), technique de Seldinger, (Higgs, Macafee et al. 2005). Cependant sa réussite est souvent compromise par les plaques d'athéromes que le cathéter rencontre, en particulier au niveau de la division de l'artère fémorale commune en artère fémorale profonde et artère fémorale superficielle. L'incapacité à réaliser une instrumentation sur l'ensemble des sujets est un motif d'exclusion de la technique.

Résultats de la mesure de pression aortique

Mesures et analyse au cours d'un essai dynamique avec chargement du thorax par ceinture

Dans l'exemple suivant, figure 70, le sujet est installé sur un siège dans un habitacle reconstruit (ancrages ceinture, volant, plancher). L'ensemble est installé sur une catapulte inverse qui présente les avantages suivants :

- Meilleure maîtrise de la position du sujet au moment de la décélération à la différence d'une catapulte indirecte qui nécessite une phase d'accélération avant impact.
- Meilleure maîtrise de la loi de décélération et meilleure reproductibilité.

La catapulte inverse est donc particulièrement bien adaptée aux essais avec cadavres.

Le sujet est ceinturé, un capteur d'effort de ceinture étant placé en avant de l'épaule. Les 3 courbes de la figure 70 ont été traitées à l'aide d'un filtre SAE CFC 180, puis adimensionalisées en divisant par le maximum.

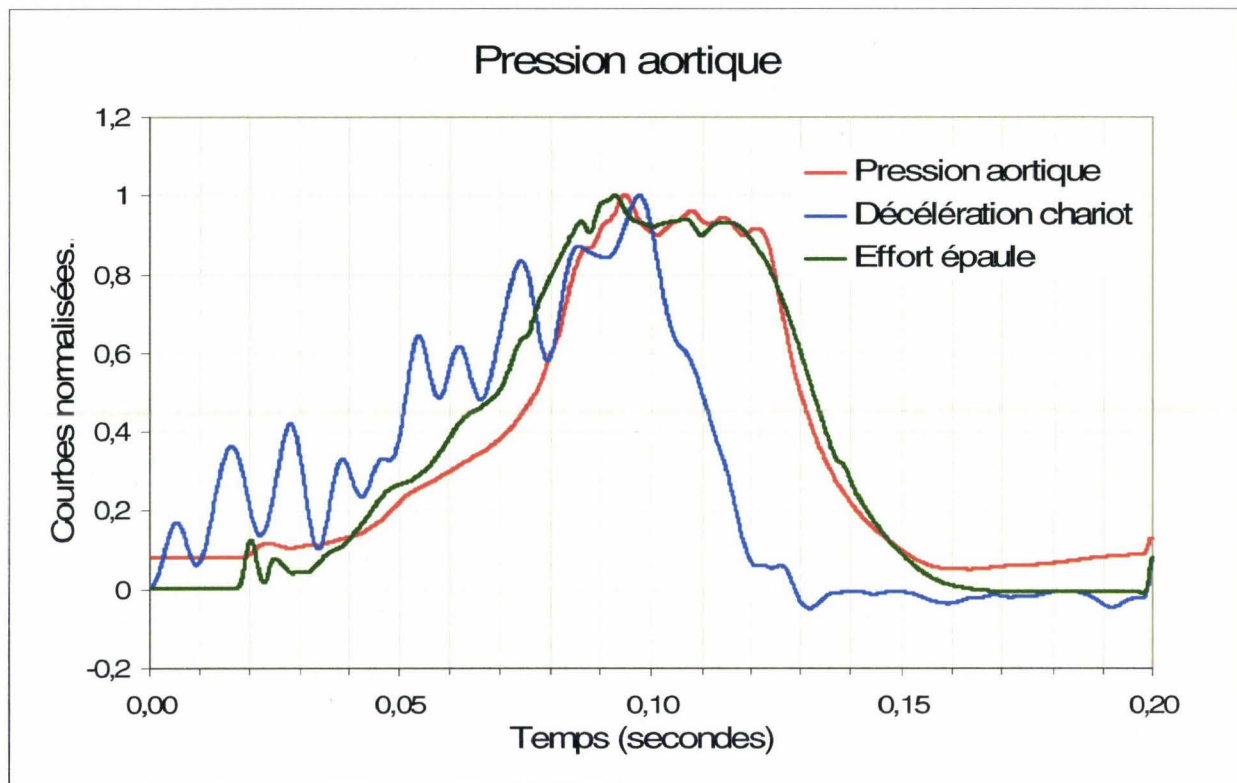


Figure 70. Courbes d'acquisitions obtenues pendant un essai dynamique sur l'étude de chargement du thorax par ceinture.

Délai	Evènement
T0	Pression aortique initiale égale à 6,6 kPa soit 49,5 mm Hg sur la courbe rouge
T0	Début de l'accélération du chariot visible sur la courbe bleue
T0+18ms	Début du chargement par la ceinture visible sur la courbe verte
T0+20ms	Début de montée de la pression aortique
T0+93ms	Effort ceinture max
T0+95ms	Pression aortique max
T0+98ms	Accélération chariot max
T0+116ms	Chute effort ceinture
T0+122ms	Chute pression aortique
T0+168ms	Retour aux valeurs initiales, valeurs avant lancement du chariot

Tableau 2. Analyse des courbes de pression, d'accélération et d'effort ceinture.

De 0 à 20ms : La pression aortique initiale égale à 6,6 kPa, soit 49,5 mm Hg, est une pression un peu basse pour une pression diastolique mais, par contre, sa stabilité montre l'absence d'influence de l'accélération du chariot sur le système, ceci étant un élément majeur du cahier des charges. De plus, la stabilité du niveau initial de pression montre une gestion efficace de l'interface air/liquide dans le réservoir.

De 20 ms à 98 ms : les trois courbes montrent une pente ascendante synchrone, mis à part le déphasage initial de 20 millisecondes entre la courbe d'accélération et les deux autres du fait du temps nécessaire au couplage du thorax avec la ceinture. Le synchronisme des courbes d'effort ceinture et de la pression aortique évoque un lien entre le chargement du thorax et les pressions internes.

De 115 ms à 150 ms : le synchronisme entre la chute de l'accélération, du chargement du thorax et de la pression aortique conforte l'analyse précédente.

A 168 ms : les courbes témoignent d'un retour des paramètres aux valeurs initiales ce qui représente un des éléments de validation des mesures. En effet, dans le cas contraire, un changement des valeurs pourrait faire évoquer une modification de l'offset des capteurs et par conséquent une défaillance partielle des capteurs remettant en cause les valeurs mesurées ainsi que leur linéarité.

Pression aortique

Pour ce qui est de la pression aortique initiale, sur 17 essais, les résultats obtenus sont sujets à quelques fluctuations, mais se situent entre une pression diastolique et systolique, à part un sujet pressurisé à 26mmHg (3,46 kPa) qui est en collapsus artériel dès le début de l'essai.

N° de sujet	Pression aortique avant tir (kPa)	Pression aortique avant tir (mm Hg)
564	8,9	67
566	7,6	57
569	8,3	62
571	5,5	41
572	3,5	26
574	18,8	141
581	17,7	133
583	14,9	112
584	17,4	131
585	11,3	85
586	11,5	86
587	14,5	109
588	12,3	92
589	22,0	165
594	7,2	54
595	13,5	101
599	9,1	68
Moyenne	12	90

Tableau 3. Pressions aortiques obtenues avant le tir sur 17 essais.

Les variations de qualité du réseau artériel entre les différents sujets sont responsables de fluctuations de la charge. Ce paramètre n'est pas maîtrisable. De plus, l'instrumentation est génératrice de nombreuses incisions entraînant la section de nombreuses petites artéριοles. Ceci entraîne des fuites de liquide et par conséquent une perte de charge. La densité de l'instrumentation étant variable entre les différents types d'expérimentation, cela introduit un facteur d'instabilité. S'il était question de mieux contrôler ce facteur, il serait nécessaire de réaliser une hémostase à l'aide d'un bistouri électrique au niveau des artéριοles sectionnées pendant la phase d'instrumentation. Mais, pour ce faire, il faudrait être capable de localiser les fuites, ce qui imposerait des remises en pression répétées du système artériel pendant la phase d'instrumentation avec un risque de surcharge liquidienne du sujet par migration secondaire vers des secteurs extravasculaires et peut-être ainsi l'apparition d'épanchements secondaires vers les cavités virtuelles, telles que la plèvre et le péritoine. La pression artérielle étant par nature oscillante, il semble plus raisonnable, au regard de l'expérience, de viser une pression diastolique (entre 70 mm Hg et 100 mm Hg, soit, entre 9,3 kPa et 13,3 kPa) car une absence de maîtrise vers des valeurs hautes présenterait peut-être un risque d'induction de ruptures artérielles spontanées.

Conclusion

Une vingtaine d'essais dynamiques (catapulte inverse) ou statiques ont permis d'évaluer le fonctionnement de la technique d'injection et en particulier les résultats obtenus avec l'automate. L'analyse comparative des courbes d'accélération du chariot, de l'effort de ceinture thoracique et de la pression aortique au cours d'essais dynamiques permet de voir dans les solutions techniques adoptées une bonne adéquation avec le cahier des charges, en particulier en ce qui concerne la maîtrise de l'interface air/liquide. Il doit être précisé aussi que, durant les essais réalisés en dynamique, le système n'a jamais présenté la moindre fuite

ou la moindre défaillance d'équipement. Si sur un plan général le système a donné satisfaction, les résultats montrent des difficultés à contrôler finement la pression aortique et à assurer la complète injection du réseau artériel distal. Pour ce qui est de la pression, ceci peut s'expliquer par les variations interindividuelles du réseau artériel ainsi que par les variations de perte de charge liées aux nombreuses incisions d'instrumentation. Pour ce qui est de l'injection des artérioles terminales et capillaires, la durée de pressurisation est insuffisante pour un recrutement complet. Pour atteindre cet objectif, il faudrait une injection massive (plus de 20 litres) incompatible avec la recherche de biofidélité. Il est parfois observé chez certains sujets la présence de liquide d'injection dans la veine cave inférieure. Ceci montre que la barrière capillaire a pu être franchie dans certains territoires ou organes. Enfin, en l'absence de connaissances plus approfondies sur l'éventuelle dégradation des vaisseaux en relation avec la congélation et les phénomènes post-mortem, il est préférable que la pression maximale visée reste dans les limites inférieures des pressions physiologiques.

Mesure de la pression dans la veine cave inférieure

Introduction

Le foie possède une composante vasculaire veineuse représentant un volume intra-hépatique très important. Ce système veineux à haut débit et basse pression, permet au foie d'assurer ses fonctions métaboliques. Le sang veineux est drainé vers le foie par la veine porte. Après la traversée hépatique le sang veineux se collecte dans les veines hépatiques pour rejoindre rapidement la veine cave inférieure et constituer le système porto-cave. C'est pourquoi, il semble essentiel de rétablir cette circulation au cours des chargements impliquant le foie, afin d'obtenir une géométrie hépatique aussi anatomofidèle que possible.

Objectif

De part la position sous-costale du foie, il semble important d'améliorer la biofidélité de l'étage supra-mésocolique droit à l'aide de la pressurisation du système porto-cave au cours des chargements thoraciques. Une démarche identique a été suivie par une autre équipe travaillant sur des foies isolés (Sparks, Stammem et al. 2004). En plus du cathétérisme de la veine porte, la pressurisation du système porto-cave implique la constitution d'une voie d'abord au niveau de la veine cave inférieure. Celle-ci est mise à profit pour introduire un capteur de pression jusqu'aux veines hépatiques afin d'explorer l'évolution de la pression veineuse centrale au cours des chargements thoraciques.

Rappel anatomique

La circulation porto-cave permet au foie d'assurer ses fonctions métaboliques en drainant le sang veineux provenant des territoires gastro-entériques. Cette circulation, à basse pression (<5 cm d'eau soit 0,5 kPa) (Silbernagl, Despopoulos et al.) et à haut débit représente, dans des conditions physiologiques, un volume intra-hépatique important, 800 à 900ml de sang, (Kamina 2003). En effet, tout le sang veineux d'origine gastro-entérique est drainé par les veines grande mésentérique, petite mésentérique et splénique (Rouvière 2002) vers la veine porte, (figure 71). Cette dernière donne naissance à une arborescence de branches intra-hépatiques qui, à leur niveau terminal, intéressent l'unité fonctionnelle du foie, « le lobule hépatique ». Ceux-ci constituent le parenchyme et donnent naissance à un réseau veineux efférent qui se collecte dans les veines hépatiques. Celles-ci s'abouchent dans la veine cave inférieure dont la fonction est de drainer le sang de la partie inférieure du corps vers le cœur droit. La veine cave supérieure assure la même fonction pour la partie supérieure du corps.

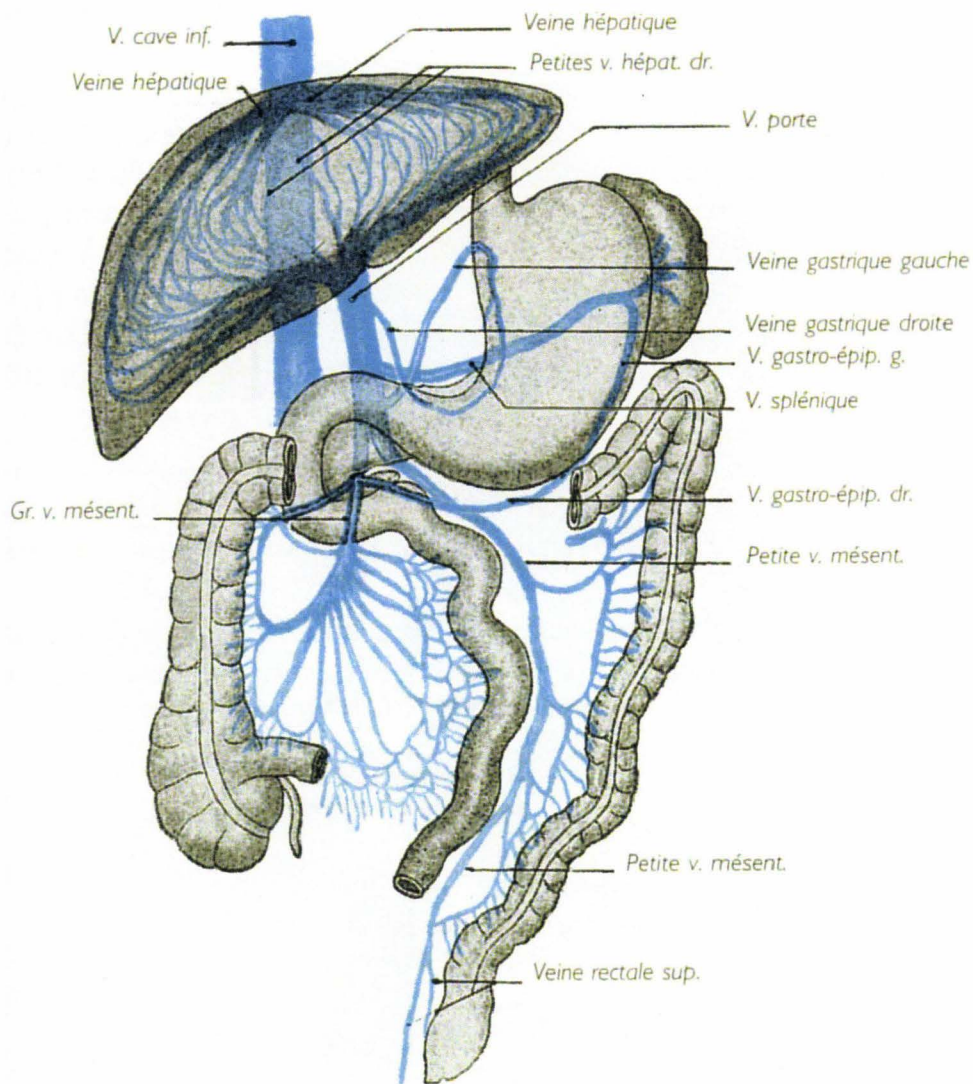


Figure 71. Circulation porto-cave (Rouvière 2002).

Principe

Deux voies de remplissage doivent être mises en place afin de remplacer les retours veineux physiologiques. La première, installée sur la veine porte, permet d'assurer le remplissage du système porto-cave intra-hépatique. La deuxième, installée sur la partie basse de la veine cave inférieure, permet d'assurer son remplissage ainsi que celui des veines afférentes. Les déperditions rétrogrades de liquide sont évitées par les ligatures d'amont de la veine porte et de la veine cave inférieure. Le dispositif mis en place au niveau de la veine cave inférieure est constitué d'un petit cylindre de silicone dont le diamètre correspond à peu près au diamètre habituel des veines caves inférieures. Le bouchon de silicone laisse passer l'extrémité d'un cathéter de remplissage ainsi que les fils d'un capteur de pression. Ce dernier est poussé dans la veine cave inférieure afin que la tête du capteur se situe en regard des veines hépatiques. C'est une perfusion de chlorure de sodium à 0,9% qui assure le remplissage de la veine porte et de la veine cave inférieure, (figure 72).

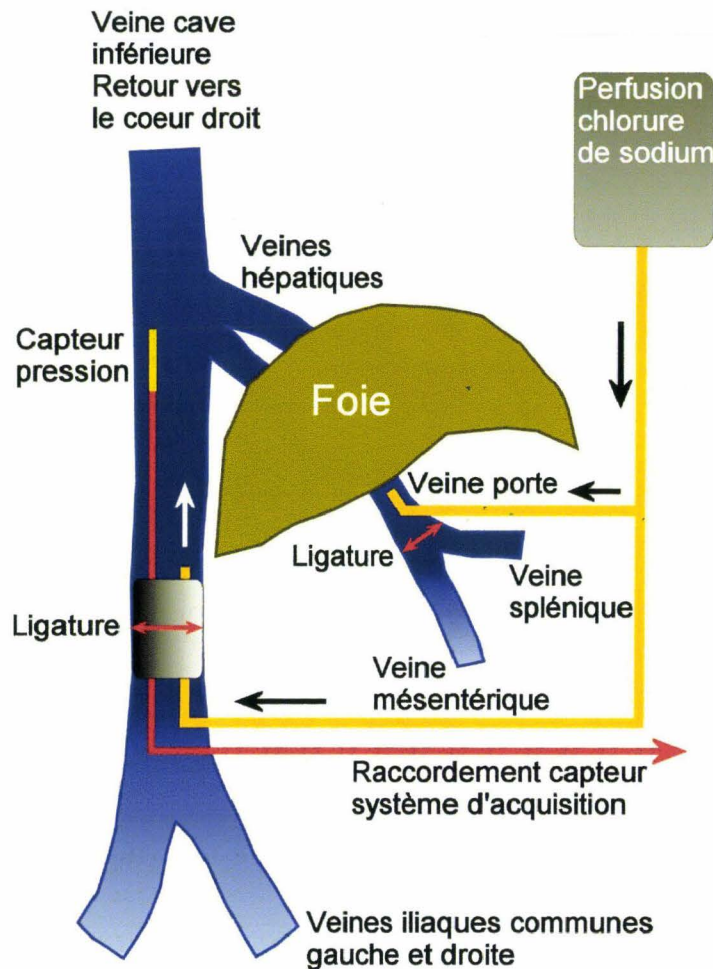


Figure 72. Vue des cathéters implantés dans la veine porte et la veine cave inférieure (VCI).

Instrumentation

Cathétérisme de la veine porte

Une fois l'ouverture de la cavité péritonéale pratiquée, le foie est récliné en direction de l'extrémité céphalique et le pédicule hépatique exposé. La dissection du pédicule commence par son bord latéral afin de dégager le canal cholédoque, puis l'artère hépatique dans un plan ventral. Pour finir, la veine porte est atteinte en profondeur dans le plan dorsal du pédicule. Celle-ci est disséquée puis isolée à l'aide de deux fils maintenus par des pinces de Koscher. La partie distale de la veine est ligaturée afin d'éviter l'inondation du champ par un afflux de sang au cours des manipulations. Un cathéter a été préalablement préparé. Celui-ci est constitué du segment d'une tubulure de perfusion dont la périphérie de l'extrémité a reçu un cordon de colle cyano-acrylate afin de disposer d'un épaulement derrière lequel la ligature sera pratiquée. La face supérieure de la veine porte est incisée dans le sens de la longueur. Le cathéter est glissé à l'intérieur de la veine et poussé en direction du foie sur une distance d'environ 3cm. Pour finir, une ligature est pratiquée en arrière de l'épaulement sans trop serrer afin de ne pas comprimer le cathéter.

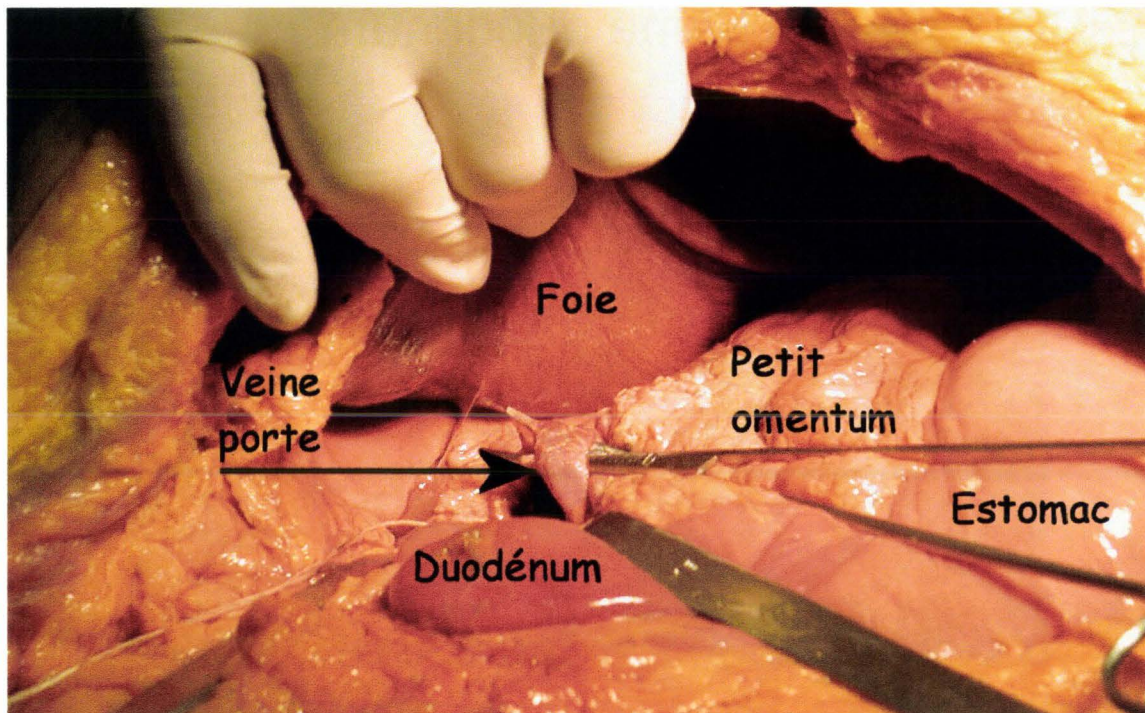


Figure 73. Le pédicule hépatique est disséqué et la veine porte exposée. La mise en place du cathéter est alors possible.

Une vérification de l'étanchéité est réalisée par l'injection de 20 ml de sérum physiologique à l'aide d'une seringue. La tubulure de remplissage est positionnée en boucle sur le colon transverse et connectée à un raccord en **T**. Ce raccord est le point de départ de deux autres tubulures : celle correspondant à la barre verticale du **T** est externalisée en région inguinale gauche ou droite (en fonction du type d'essai), celle correspondant à la barre horizontale du **T** est connectée à une tubulure qui servira au remplissage de la veine cave inférieure (figure 72).

Cathétérisme de la veine cave inférieure

La cavité abdominale ayant été ouverte, le grand omentum, les anses grêles et, par conséquent, le mésentère sont réclinés exposant la membrane péritonéale postérieure. Sur la gauche du plan sagittal et en avant du rachis transparait la convexité de la paroi antérieure de l'aorte. Une incision verticale est pratiquée en regard du bord latéral droit du relief de l'aorte. Cette incision part de la bifurcation aortique pour remonter jusqu'à l'insertion inférieure du mésentère, à moins que, comme cela parfois arrive, le troisième duodénum ne déborde cette insertion vers le bas. Dans un premier temps, la dissection aux ciseaux permet d'isoler l'aorte qui est alors érigée vers la gauche exposant ainsi le rachis lombaire ventral. L'action d'un écarteur de Faraboef sur la lèvre droite de l'incision, permet d'exposer les faces latérales droites des vertèbres lombaires sur lesquelles la veine cave inférieure (VCI) chemine. Une dissection prudente aux ciseaux permet de contourner le vaisseau flasque et fragile qui s'enrichit en ce lieu de quelques branches afférentes. Des ligatures sont parfois nécessaires afin d'éviter l'inondation du champ de dissection.

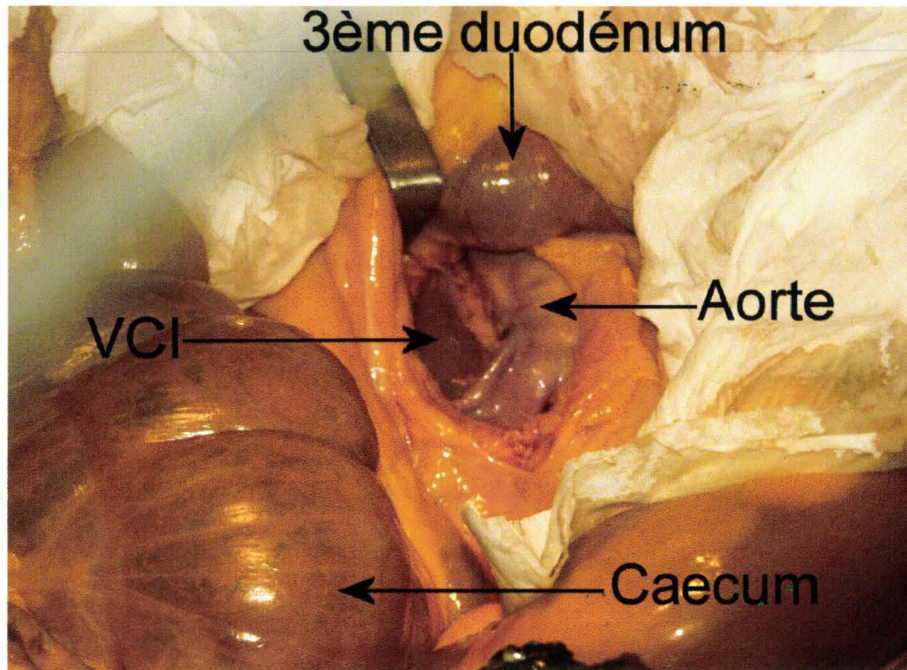


Figure 74. Vue de la dissection de la veine cave inférieure située à droite de l'aorte, dans un plan profond. L'écarteur de Faraboeuf permet d'ériger la lèvre droite de l'incision exposant ainsi la veine cave inférieure.

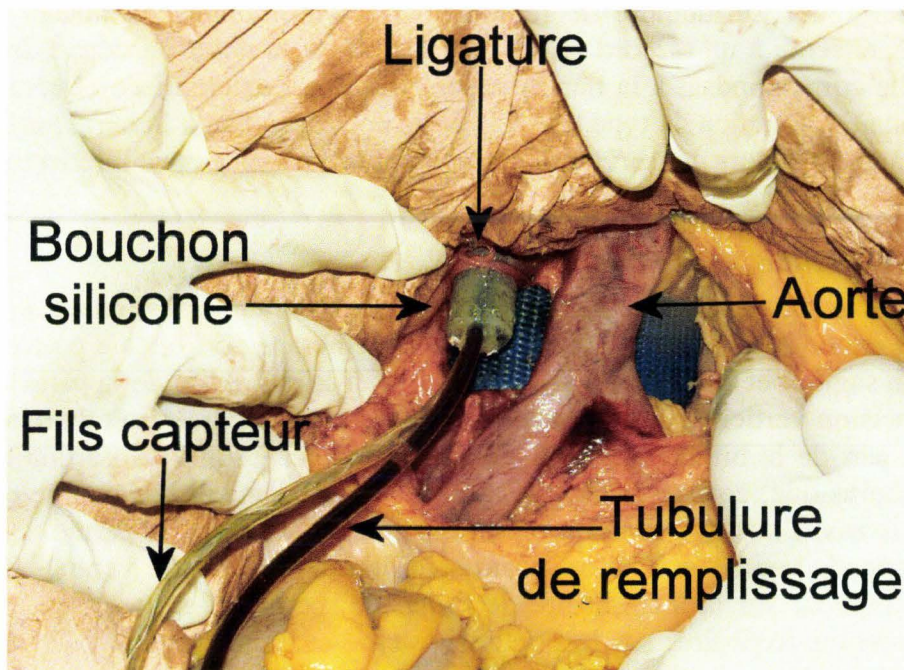


Figure 75. Vue du champ de dissection après implantation de la voie de remplissage et du capteur de pression.

Une fois la VCI libérée de ses adhérences, deux fils permettent de l'immobiliser pour incision. Celle-ci est transverse et intéresse les deux tiers de la circonférence laissant en arrière un lambeau de continuité. Un bouchon en silicone est introduit dans la section supérieure. Ce bouchon est traversé par une tubulure de remplissage et la gaine des fils d'un

micro capteur dont la tête est positionnée une douzaine de centimètres plus haut dans le lit d'aval à proximité des veines hépatiques. Afin de faciliter le cathétérisme, la gaine des fils du capteur est montée dans un tronçon de sonde de Foley. Une fois l'ensemble en place, une ligature ferme la VCI autour du bouchon. Une seconde ligature vient occlure l'incision basse afin d'éviter tout reflux en provenance du réseau veineux afférent. Ce cathétérisme permet ainsi d'assurer le remplissage de la veine cave inférieure ainsi que le remplissage rétrograde des veines hépatiques en cas de blocage veineux intra-hépatique. Une injection de 40ml de sérum physiologique permet de contrôler l'étanchéité. Les anses grêles sont ensuite repositionnées, ainsi que le grand omentum. La voie de remplissage est alors positionnée en région inguinale dans l'attente de la fermeture de la cavité abdominale.

La dernière étape se déroule pendant l'essai, une fois que le sujet est positionné sur le moyen d'essai. La voie de remplissage est alors raccordée à la tubulure d'une perfusion. Une poche de 1000ml de soluté de NaCl à 0,9% est placée à un niveau permettant un écoulement continu. Un préremplissage de contrôle de débit est effectué environ 30 minutes avant le tir. La perfusion est à nouveau ouverte au moment de quitter la salle d'essai quelques minutes avant le tir. La technique de remplissage par perfusion ne concerne que des essais statiques et correspond aux besoins expérimentaux jusqu'alors exprimés. Si la nécessité d'une injection porto-cave devait se manifester pour des essais dynamiques, il serait alors nécessaire de développer un système du même type que celui décrit pour l'injection artérielle mais adapté à la pression veineuse centrale basse. (<5cm d'eau, 0,5 kPa).

Résultats

Dans l'exemple suivant, il s'agit d'un chargement latéral droit du thorax par un coussin gonflable. Celui-ci est installé prédéployé sur une platine verticale supportée par 4 capteurs d'efforts/moments. Le prédéploiement est destiné à éviter l'effet torche (chargement haute vitesse) lié à l'éjection du coussin gonflable de son module. Sur la figure 76, la courbe d'effort platine représente la somme des efforts sur l'axe **X**, axe de déploiement du coussin gonflable. Les deux courbes ont été traitées à l'aide d'un filtre SAE CFC 180. La montée de pression dans la veine cave inférieure suit le chargement latéral du thorax avec cependant un important déphasage : 15ms en début de chargement et 23ms entre les maxima.



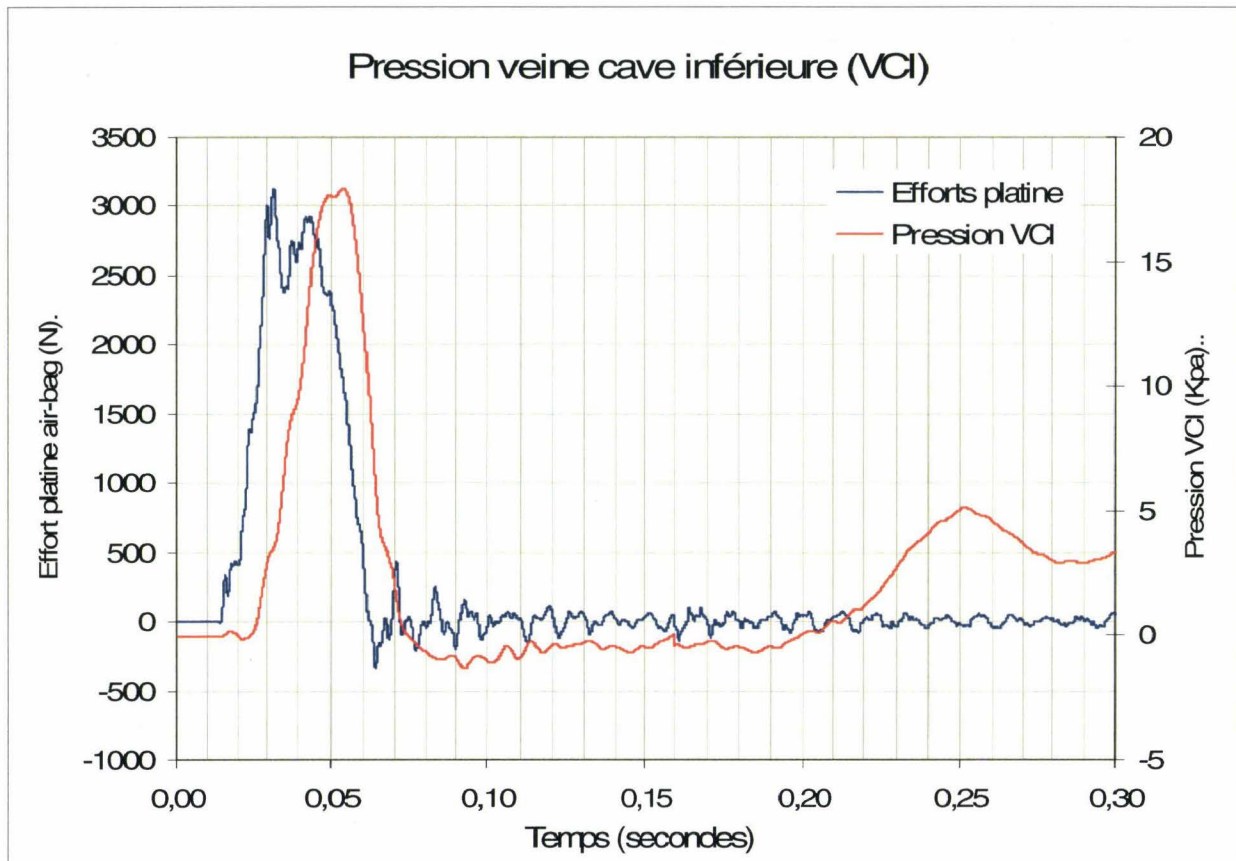


Figure 76. Pression dans la veine cave inférieure au cours d'un chargement latéral droit du thorax par un coussin gonflable.

La similitude des profils de courbes montre un lien significatif entre le chargement du thorax et l'augmentation de la pression veineuse centrale. La mesure de pression dans la veine cave inférieure semble être un bon témoin des phénomènes locaux sous-diaphragmatiques droits au cours du chargement du thorax. Il peut être noté que le maximum de pression dans la veine cave inférieure est supérieur à une pression artérielle systolique normale sans préjuger de la pression relative si l'on prend en compte les pressions dans les tissus périphériques.

Mesure de pression trachéale

Introduction

Tout comme la pressurisation du réseau artériel systémique, l'insufflation pulmonaire est une technique de reconditionnement utilisée dès les débuts des expérimentations sur cadavre afin d'améliorer la biofidélité des sujets. La mesure de pression trachéale est apparue dans un second temps. La voie d'abord trachéale (trachéotomie) est commune à toutes les techniques décrites depuis les débuts. Par contre, sur certains points, il existe des divergences.

En 1974, Tarrière (Tarrière 1974) décrit les bases de l'insufflation pulmonaire et ses objectifs. La technique est basée sur l'insufflation d'un volume de 2 litres d'air afin d'abaisser le diaphragme et par conséquent de repositionner les viscères abdominaux. Ces principes sont toujours valides aujourd'hui. La canule est soit ouverte, soit fermée pendant l'essai. Il n'y avait pas de mesure de pression trachéale pendant l'essai.

En 1975, Fayon (Fayon, Tarriere et al. 1975) reprend les principes décrits par Tarrière mais insuffle 3 litres d'air. La canule est fermée après insufflation et doit s'ouvrir pendant l'essai. Il n'y a pas de description du système d'ouverture.

En 1977, Nusholtz (Nusholtz 1977) insuffle le sujet juste avant l'essai en le raccordant à une bonbonne d'air comprimé. La pression n'est pas indiquée. Le volume insufflé n'est pas connu.

En 1988, Nusholtz (Nusholtz, Kaiker et al. 1988) décrit une insufflation pulmonaire à une pression égale à 2kPa. La technique d'insufflation permettant d'obtenir la pression finale à 2kPa n'est pas détaillée.

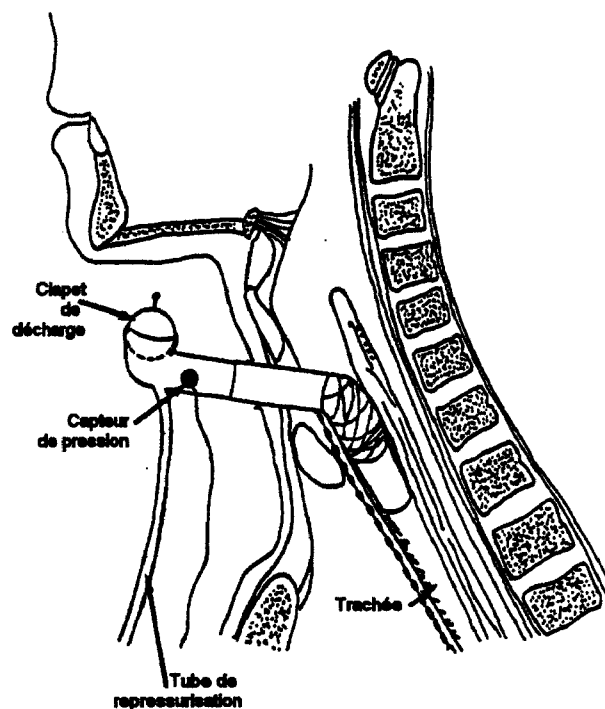


Figure 77. Technique d'insufflation par Nusholtz.

Une valve commande l'ouverture du circuit juste avant l'essai. Le fonctionnement du circuit d'ouverture n'est pas détaillé. Un capteur permet une mesure de pression avant et pendant l'impact.

En 2006, Foster (Foster, Hardy et al. 2006) indique la présence d'une trachéotomie pour l'insufflation, sans autre précision.

En 2008, Hardy (Hardy, Shah et al. 2008) indique que les poumons des sujets sont maintenus à une pression allant de 5 à 7kPa avant les essais, sans autre précision.

Bien que peu détaillées, les techniques décrites montrent plusieurs orientations. Les insufflations pulmonaires sont réalisées, soit en utilisant un volume défini, soit en appliquant une pression au niveau de l'orifice trachéal. Après insufflation, il y a plusieurs possibilités :

- La trachéotomie est laissée ouverte.
- La trachéotomie est équipée d'un dispositif d'ouverture automatique. Ces systèmes ne sont malheureusement pas décrits.
- La trachéotomie reste fermée.

Enfin, une mesure de pression trachéale est parfois associée à la canule de trachéotomie.

En 1994, Kallieris (Kallieris and Mattern 1994) remet en question le principe de l'insufflation pulmonaire sur la base qu'aucune étude n'a jamais démontré une amélioration de la biofidélité chez les sujets insufflés.

En 1981, Chang (Chang and Mortola 1981) décrit les perturbations de pression trachéale au cours de la respiration assistée du fait de la présence d'une canule dans la trachée. Il en découle une difficulté à réaliser des mesures de pression fiables lorsqu'il y a un écoulement d'air.

Sous l'éclairage de tous ces travaux parfois contradictoires, il est nécessaire de définir une méthodologie adaptée aux expérimentations sur cadavre. C'est cette méthodologie finalisée qui est décrite ci-dessous.

La mesure de pression trachéale participe à la documentation des phénomènes de pressions internes au cours des chargements thoraciques. Dans le cas présent, cette mesure intéresse la partie proximale et médiane de l'arbre respiratoire (trachée), permettant une analyse de pression locale en fonction du chargement (vitesse du chargement, déflexion thoracique). La mesure de pression trachéale impose de se rapprocher des conditions physiologiques en reconstituant la composante aérienne du parenchyme pulmonaire (air alvéolaire). C'est pourquoi la mesure de pression est précédée d'un reconditionnement thoracique par insufflation pulmonaire. La mesure de pression trachéale est donc indissociable de l'insufflation pulmonaire. Pour notre part, l'insufflation s'inscrit dans une démarche globale qui consiste à pratiquer des reconditionnements destinés à réduire les différences entre les sujets vivants et les cadavres. A ce seul titre, elle nous semble justifiée. Si, en plus, il est question de réaliser une mesure de pression trachéale, l'insufflation s'impose afin de reconstituer la composante aérienne du parenchyme pulmonaire.

Objectifs de l'insufflation pulmonaire

Le premier objectif est de repositionner les viscères abdominaux en abaissant le diaphragme (Fayon, Tarriere et al. 1975). En effet, il existe une action antagoniste entre le poumon et la cage thoracique. Le poumon ayant tendance à se rétracter, cela tend à amoindrir le volume de la cage thoracique. L'antagonisme entre le contenant et le contenu a pour effet de maintenir la cavité pleurale en dépression. En l'absence de tonus musculaire, la cage thoracique ayant des limites mécaniques, l'action va se poursuivre sur le diaphragme qui est le siège d'un mouvement ascensionnel. C'est ainsi que les viscères abdominaux sont plus intra-thoraciques chez le cadavre que chez le sujet vivant. Ce phénomène est majoré par la position allongée (conservation en décubitus) d'autant plus que l'abdomen est pléthorique. Le deuxième objectif est d'obtenir une meilleure biofidélité du comportement thoracique grâce à la réintroduction d'air dans le parenchyme pulmonaire. Par ailleurs, la déformabilité du diaphragme devra être prise en compte au moment de l'insufflation, ce qui impose de travailler à volume insufflé constant et non à pression finale constante. En effet, si une mesure de pression pulmonaire est réalisée pendant l'insufflation, elle montre tout d'abord un pic pouvant atteindre 8 kPa, puis, à l'arrêt, une décroissance de pression se stabilisant à quelques dixièmes de kPa. La tentation pourrait être de pratiquer une deuxième insufflation qui, au bout de quelques minutes, aboutirait au même résultat. Tout acharnement entraînerait le développement d'un emphysème, voire de pneumatocèles compromettant l'examen du poumon à l'autopsie. Au final, le diaphragme ainsi que le contenu de l'étage sus-mésocolique auront été trop abaissés, la paroi abdominale se sera déformée et, malgré tout, la pression trachéale bloquée se stabilisera toujours à une valeur égale à quelques kPa. C'est pourquoi l'insufflation à volume constant est plus crédible. Un volume de trois litres d'air insufflé est un maximum raisonnable dans le cas d'une expansion symétrique de la cage thoracique.

Rappel anatomique

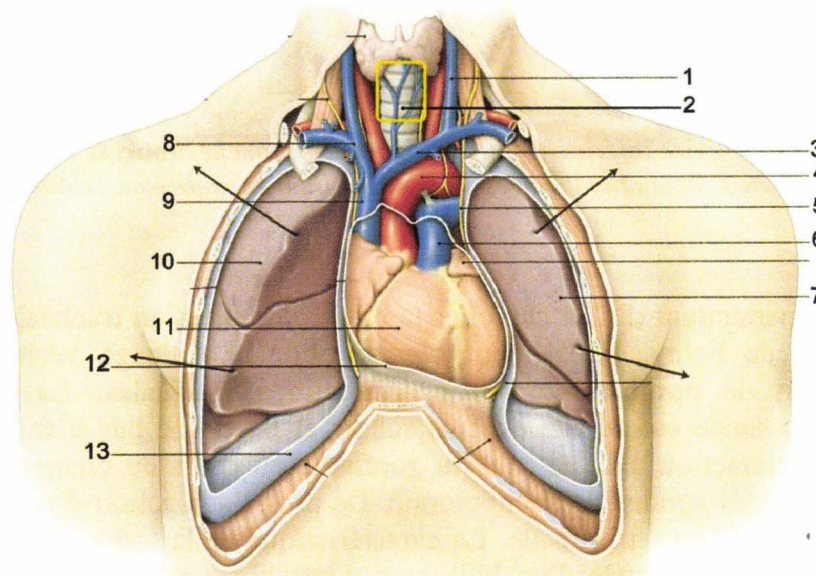


Figure 78. Vue des principaux constituants anatomiques du thorax. 1, veine jugulaire gauche. 2, trachée. 3, tronc veineux brachiocéphalique gauche. 4, crosse aortique. 5, plèvre pariétale. 6, artère pulmonaire. 7, lobe supérieur du poumon gauche. 8, tronc veineux brachiocéphalique droit. 9, veine cave supérieure. 10, lobe supérieur du poumon droit. 11, cœur, ventricule droit. 12, péricarde. 13, plèvre pariétale (Kamina 2003).

La partie terminale de l'arbre bronchique est constituée par l'alvéole (environ 300 millions d'alvéoles). Celles-ci se drainent dans les bronchioles qui ensuite se collectent vers les petites

bronches. Plus on remonte dans l'arbre respiratoire, plus le diamètre des bronches augmente pour finalement donner naissance aux bronches souches droite et gauche. Celles-ci se rejoignent en position médiane pour constituer la trachée. Celle-ci est située en arrière des gros vaisseaux médiastinaux et en avant de l'œsophage.

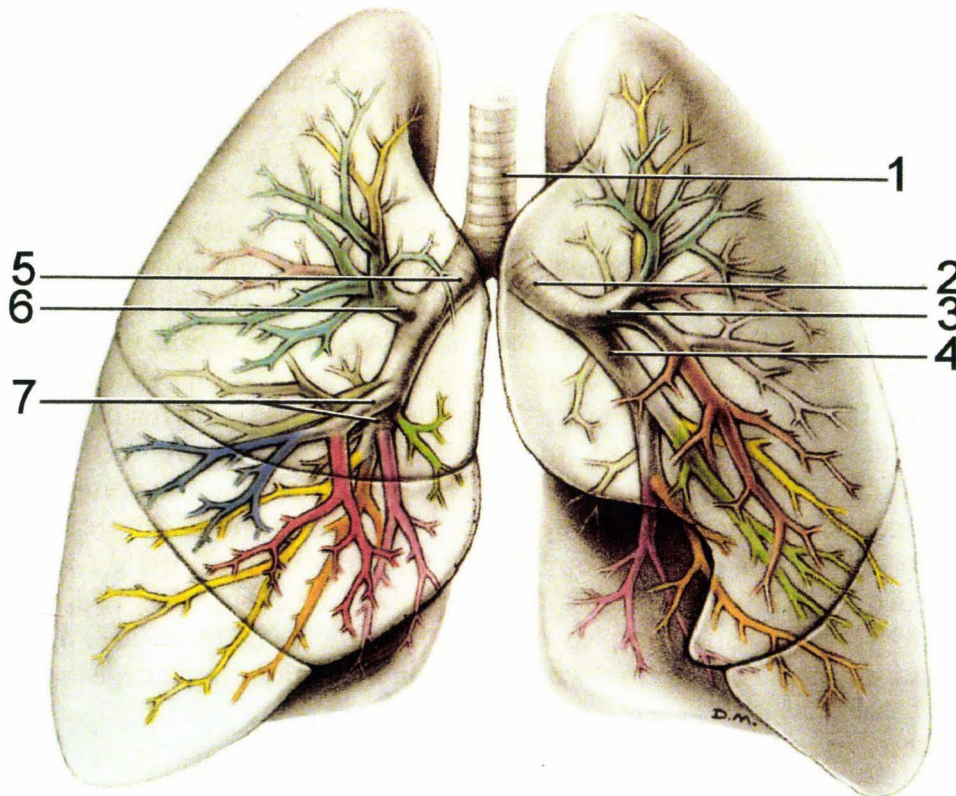


Figure 79. Arbre bronchique. 1, trachée. 2, bronche souche gauche. 3, bronche lobaire supérieure gauche. 4, bronche lobaire inférieure gauche. 5, bronche souche droite. 6, bronche lobaire supérieure droite. 7, bronches lobaires moyenne et inférieure droites, (Kamina 2003).

Principe

L'élément de base permettant d'aller chercher la mesure de pression trachéale est construit à partir d'une sonde de Foley. Initialement conçue pour le drainage vésical, cette sonde autostatique connaît de nombreuses autres applications médicales. La justification de l'utilisation de cette sonde est qu'elle est très souple et ne risque pas d'engendrer, dans sa portion externe, d'interaction avec le coussin gonflable au cours du chargement thoracique contrairement à certaines sondes de trachéotomie. De plus l'adjonction d'un capteur dans sa lumière en position distale est très facile. La caractéristique de la sonde de Foley est qu'elle est munie à son extrémité distale d'un ballonnet gonflable qui, une fois rempli dans une cavité, prend appui à l'origine du conduit d'entrée empêchant ainsi son extraction. Pour retirer la sonde, il suffit de dégonfler le ballonnet. La conception de cette sonde rend son application assez universelle, en particulier dans le cadre de l'expérimentation sur cadavre. Néanmoins certaines modifications sont parfois indispensables, comme c'est le cas dans l'utilisation comme sonde trachéale.

Renforcement de la lumière distale de la sonde




Figure 80. Vue générale d'une sonde de Foley, Charrière 28.*

Les sondes de Foley sont constituées essentiellement de trois matériaux : latex siliconé, PVC ou silicone pur. Les plus économiques et les plus souples sont les sondes en latex. De plus, les plus gros diamètres tels que Charrière 30* sont facilement disponibles. C'est ce modèle qui en général fera office de sonde trachéale. La figure 80 montre une sonde de Foley avec, en haut à gauche, l'extrémité proximale permettant le raccordement à un tube de drainage ainsi que la valve anti-retour permettant le remplissage du ballonnet (en blanc). En bas à droite, l'extrémité distale permet le cathétérisme. En gros plan, dans l'incrustation en haut à droite, l'ogive de l'extrémité distale a été sectionnée et le ballonnet gonflé.

Dans l'application qui nous concerne, l'inconvénient du latex est sa souplesse, en tout cas par rapport à une sonde trachéale dédiée. Or, lorsque le ballonnet est gonflé dans la trachée pour obtenir à la fois le maintien et l'étanchéité, celui-ci prend appui sur les parois internes et vient écraser la lumière de la sonde, (figure 81), (figure 82).

** Les diamètres des sondes de Foley sont indiqués en n° de Charrière (unité française). Chaque unité correspond à 0,33mm.*

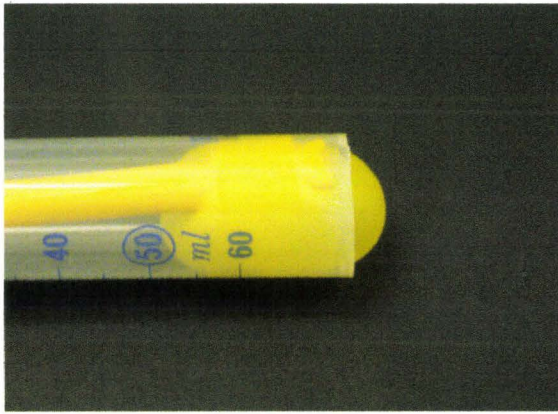

Figure 81. Le corps de la seringue en plastique transparent matérialise la trachée. Cette vue latérale représente le positionnement du ballonnet après expansion.

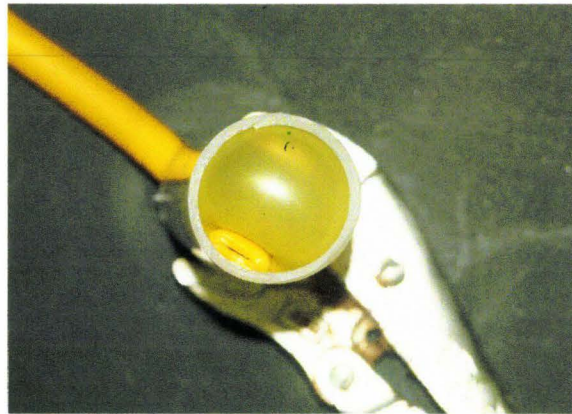


Figure 82. Vue supérieure montrant les effets de l'expansion du ballonnet dans la trachée sur la lumière de la sonde non renforcée.

La sonde étant obstruée, l'insufflation devient alors impossible. Pour éviter cela, il est impératif d'introduire un petit tube rigide dans l'extrémité de la sonde en regard du ballonnet.




Figure 83. La partie supérieure de la photo montre le tube plastique qui doit être monté en regard de l'insertion du ballonnet sur la sonde. Un petit tronçon de stylo Bic Cristal fait l'affaire.

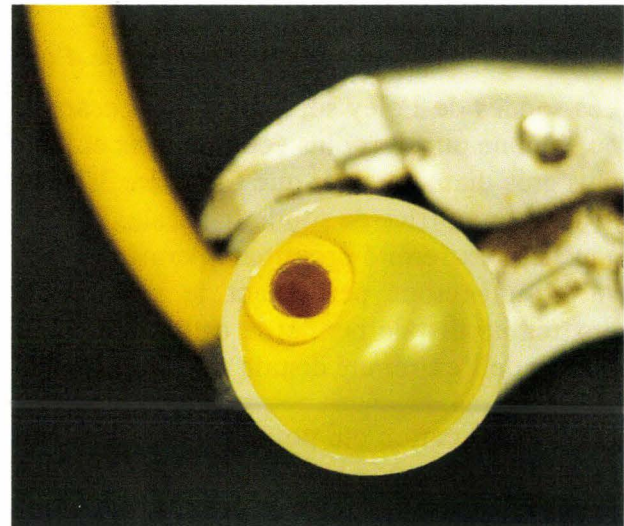


Figure 84. Une fois le tube mis en place, quelle que soit la pression résidante dans le ballonnet, la lumière de la sonde reste ouverte.

Mise en place du capteur dans la sonde

Une fois la sonde préparée, il reste à l'équiper d'un capteur. Celui-ci va être glissé dans la lumière tout en préservant la voie de remplissage pour l'air. Par conséquent les fils doivent être dérivés au travers de la paroi quelques centimètres en avant du raccord ainsi que le montre la figure 85.

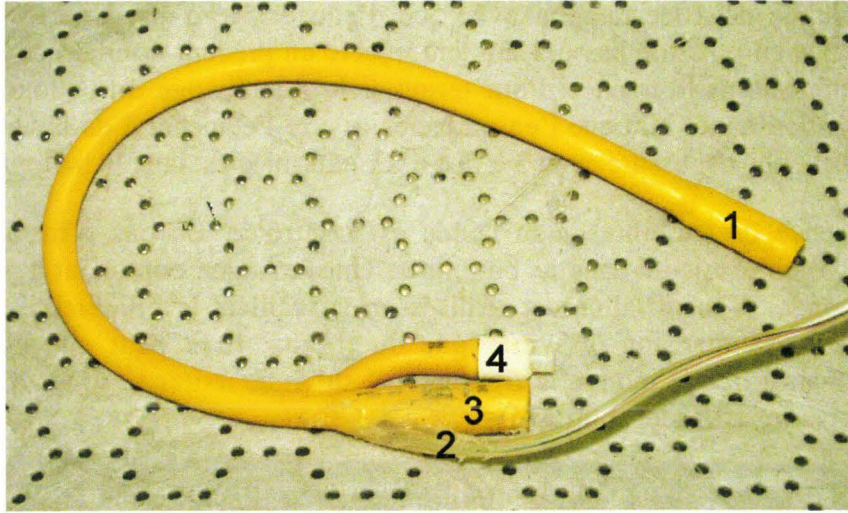


Figure 85. Sonde trachéale. 1, position du ballonnet non insufflé. 2, sortie des fils du capteur de pression. 3, raccord pour insufflation. 4, valve de remplissage du ballonnet.

Instrumentation

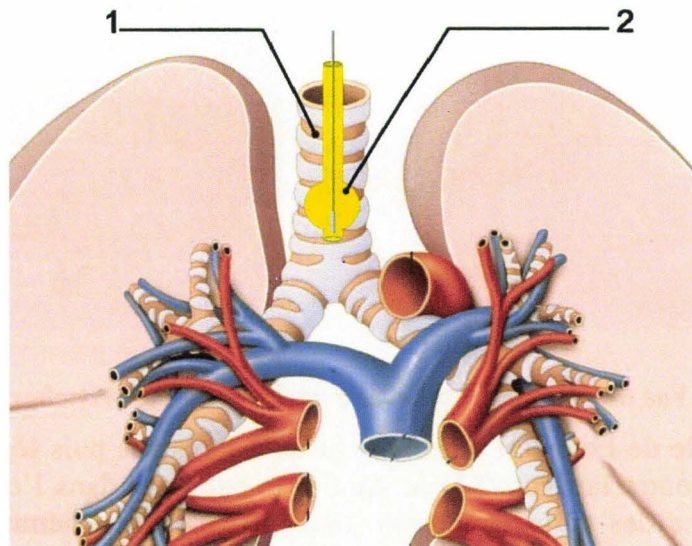


Figure 86. Vue de la sonde trachéale. 1, trachée. 2, sonde de Foley maintenue par son ballonnet et équipée de son capteur de pression (Kamina 2003), image modifiée.

La mise en place de la sonde trachéale nécessite la réalisation d'une trachéotomie. A cette fin, une incision médiane verticale sus-sternale est pratiquée sur cinq centimètres. La dissection permet d'exposer la trachée. La dissection doit être prudente et réalisée aux ciseaux, car chez certains sujets (1% des sujets dans notre expérience) la carotide droite présente une boucle passant en avant de la trachée. Une fois la paroi antérieure de la trachée exposée, une incision horizontale est pratiquée entre deux anneaux. Une deuxième incision horizontale est pratiquée un anneau plus bas. L'anneau isolé est réséqué. La sonde est introduite jusqu'à la carène (origine des bronches souches) puis, légèrement retirée pour éviter tout risque de collapsus de l'extrémité de la sonde. La dernière étape consiste à gonfler le ballonnet. L'idéal est d'obtenir un contact souple du ballonnet avec la trachée. L'air peut sembler adéquat, mais, le système de remplissage étant prévu pour du liquide, des accidents d'étanchéité peuvent se produire avec pour conséquence une exsufflation partielle. La solution consiste à injecter le ballonnet à

l'aide d'une seringue de 10cc remplie avec 5cc d'eau et 5cc d'air. Une fois raccordée, la seringue étant tenue en position basse, l'air sera injecté en premier donnant de la souplesse au couplage du ballonnet sur la trachée. Pour terminer le remplissage du ballonnet, la seringue sera tenue en position haute afin que l'eau injectée assure l'étanchéité de la valve anti-retour. Le maintien de la sonde est assuré avec 3 à 5cc d'air/eau injectés dans le ballonnet.

Pour finir, l'absence de mobilité de la sonde est contrôlée. En cas d'instabilité, il suffit d'augmenter le volume injecté dans le ballonnet. Une seringue contenant 1,5 litre d'air est raccordée à la sonde. L'insufflation est réalisée en surveillant la bilatéralité de l'expansion thoracique. En cas d'expansion dissymétrique du thorax, il se peut que la sonde ait été poussée trop loin ainsi que le montre la figure 87. Il suffit de retirer la sonde légèrement pour corriger le défaut et insuffler les 3 litres d'air.

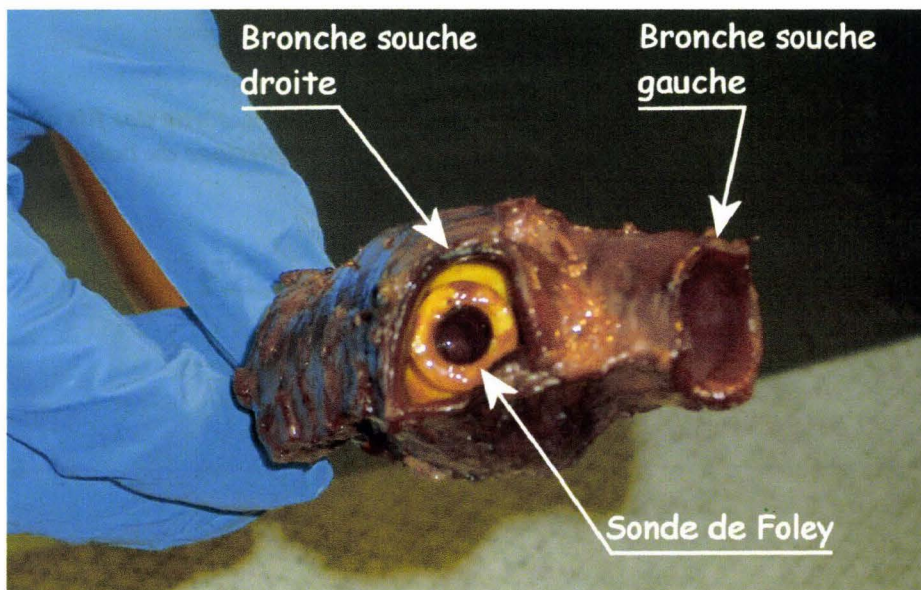


Figure 87. Vue d'une trachée prélevée avec l'origine des bronches souches.

Normalement, la sonde de Foley est introduite jusqu'à la carène puis légèrement retirée afin d'éviter, comme le montre la figure 87, de gonfler le ballonnet dans l'origine de la bronche souche droite (bronche des corps étrangers). Dans ce cas, seul l'hémithorax droit réagit à l'insufflation. Il suffit alors de dégonfler le ballonnet, d'extraire légèrement la sonde puis de regonfler le ballonnet.

L'insufflation définitive est réalisée lorsque le sujet est en place pour l'essai avant la phase de positionnement. Une fois l'insufflation terminée, la sonde est clampée jusqu'à la fin de l'essai. Sur ce point, la littérature témoigne de différentes stratégies :

- Soit la sonde est laissée ouverte avant l'essai (Tarrière 1974). Dans cette configuration, l'insufflation est censée avoir reconstitué la capacité pulmonaire résiduelle. Ceci correspond au volume d'air pulmonaire en fin d'expiration forcée. Cette configuration, sans être totalement irréaliste, ne correspond pas à une situation habituelle.
- Soit la sonde est fermée à l'aide d'un dispositif qui s'ouvre automatiquement au moment du chargement thoracique (Fayon, Tarrière et al. 1975). Le principe du dispositif n'est pas décrit. Le seuil de pression d'ouverture n'est pas indiqué. Il n'est pas non plus précisé s'il y a eu ouverture pendant les essais. S'il y a eu ouverture, le délai d'ouverture par rapport au chargement thoracique n'est pas précisé. Ces dernières informations permettraient de savoir si le dispositif d'ouverture est justifié.
- Soit l'ouverture est commandée en début de choc (Nusholtz, Kaiker et al. 1988). La technique utilisée n'est pas décrite. L'inertie du système conditionne la synchronisation de l'ouverture avec le début de l'essai. La commande d'ouverture peut être électromagnétique, pyrotechnique ou autre. Le temps d'exsufflation par rapport au chargement thoracique n'est pas précisé. Cette dernière information permettrait de savoir si le dispositif d'ouverture est justifié. A nos yeux, seul un dispositif pyrotechnique permettrait une commande d'ouverture suffisamment rapide.

Quels que soient les dispositifs adoptés, cela fait appel à la mise en place d'une sonde trachéale. Quel qu'en soit le type, celle-ci réduit de façon importante le diamètre interne de la trachée et donc la capacité d'évacuation de l'air. De plus, en cas de mesure de pression, il est nécessaire de mettre en place un capteur. Si celui-ci est introduit dans la sonde, la lumière de la sonde s'en trouve encore réduite. Si le capteur de pression est placée en dérivation, la mesure risque de ne pas être fiable (Chang and Mortola 1981). Quel que soit le dispositif adopté dans le cas d'une mise à l'air libre de l'arbre pulmonaire pendant l'essai, il y aura deux difficultés :

- Une réduction de diamètre interne de la trachée par la sonde avec pour conséquence une diminution de l'écoulement d'air. La configuration perd en réalisme.
- Le capteur et ses fils d'alimentation/mesure. La mesure de pression risque de ne pas être fiable du fait de la réduction de la lumière de la sonde et de perturbations de l'écoulement d'air (Chang and Mortola 1981).

Pour notre part, le parti a été pris de fermer la sonde trachéale afin de quasiment annuler les phénomènes d'écoulement d'air. Il ne reste alors que les écoulements en relation avec la déformation des conduits sous l'effet du chargement thoracique. Ainsi, la réduction de diamètre interne par la sonde est sans conséquence et la mesure de pression fiabilisée. Qu'en est-il alors de la biofidélité du comportement thoracique en cas d'impossibilité de vidange des poumons pendant le chargement thoracique ? Avant de répondre à cette question, il est nécessaire de se demander si 3 litres d'air contenus dans 300 millions d'alvéoles peuvent être vidangés dans le délai de 100ms que dure en moyenne un chargement thoracique ? D'après les techniques utilisées, il est implicite que certaines équipes considèrent que cette dernière hypothèse est réaliste (Fayon, Tarrière et al. 1975; Nusholtz, Kaiker et al. 1988). Pour notre

part, nous considérons que l'exsufflation est négligeable dans le temps d'essai qui fera l'objet d'une analyse. En conséquence, l'obturation de la sonde pendant l'essai est considérée comme acceptable, ce qui permet de fiabiliser la mesure de pression trachéale.

Résultats

Dans l'exemple suivant, le thorax d'un sujet immobile est chargé par le déploiement d'un coussin gonflable en place dans son module sur un volant. Il s'agit d'un essai « statique », c'est-à-dire que le sujet n'est pas soumis à une accélération sur l'axe X comme c'est le cas avec un chariot décéléré. L'effort du volant est mesuré au cours du chargement. Les courbes de pression trachéale et d'effort du volant ont été traitées par un filtre SAE CFC180.

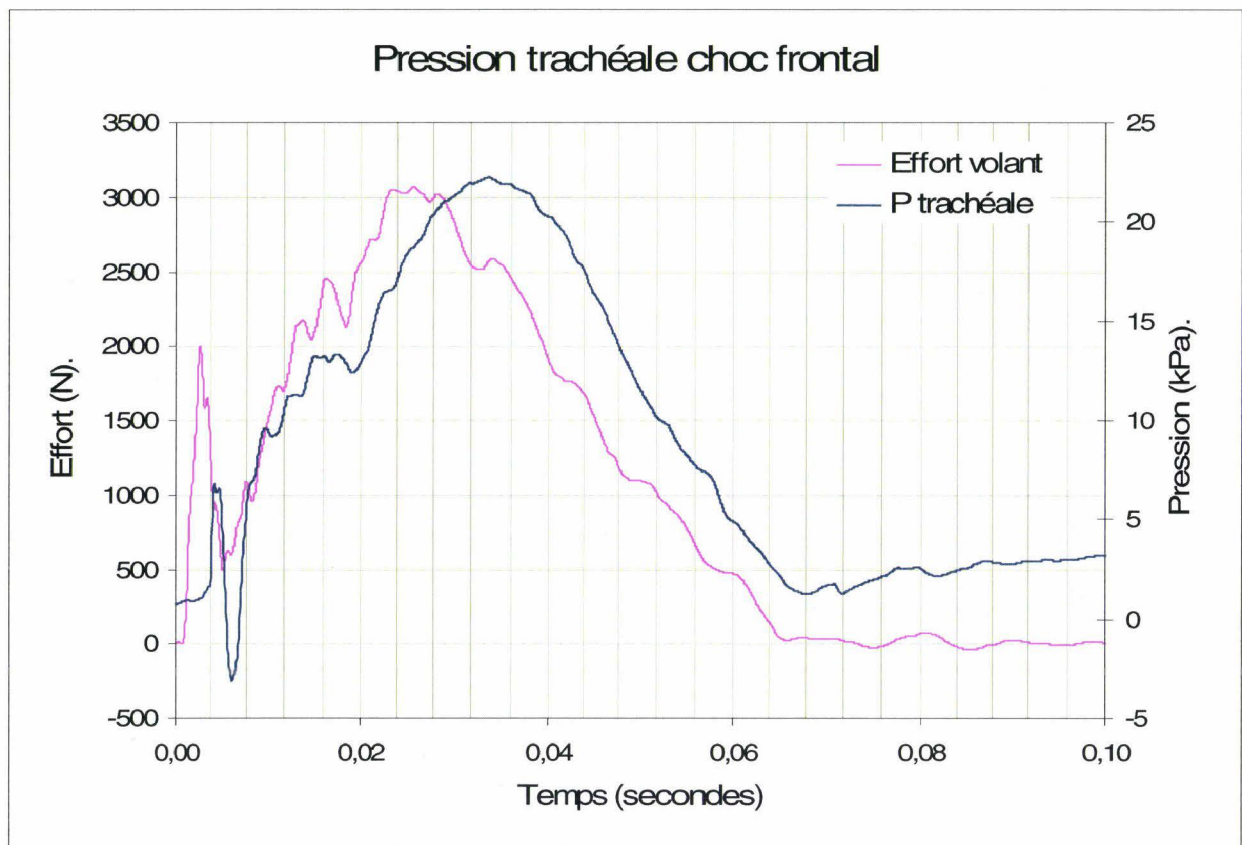


Figure 88. Pression trachéale et effort volant au cours d'un chargement thoracique par un coussin gonflable.

La courbe d'effort de la figure 88 montre la succession de trois phases dans le chargement du thorax. La première phase allant de T_0 à $T_0+3\text{ms}$ correspond à l'impact du coussin gonflable avec le thorax au cours du dépliage (effet torche), (Lebarbe, Potier et al. 2005). Cette phase est suivie d'une deuxième phase allant de $T_0+3\text{ms}$ à $T_0+6\text{ms}$. Celle-ci correspond à une chute d'effort en relation avec l'organisation de l'interface thorax/coussin gonflable au cours du déploiement. La troisième phase allant de $T_0+6\text{ms}$ à $T_0+24\text{ms}$ correspond au chargement du thorax proprement dit (effet membrane), (Lebarbe, Potier et al. 2005). L'aspect de la courbe de pression trachéale est identique à l'aspect de la courbe d'effort reproduisant les 3 phases du chargement, étayant ainsi le lien entre l'effort appliqué au thorax et la mesure de pression effectuée. Si les courbes évoluent de la même manière, il peut être noté un net déphasage

entre le chargement du thorax et l'évolution de la pression trachéale pendant toute la durée de l'essai.

Conclusion

A la vue de ces résultats, il est possible de considérer que l'évolution de la courbe de pression trachéale montre la capacité de ce type de mesure interne à rendre compte des effets d'un chargement externe. La mesure de pression trachéale est systématiquement réalisée au cours des chargements thoraciques, participant ainsi à la construction d'une base de données de mesures internes. Cette base constitue une aide à la compréhension des mécanismes lésionnels en même temps qu'un outil de validation pour un modèle d'être humain numérique futur disposant d'une bonne anatomofidélité.

Mesure de Pression Pulmonaire Parenchymateuse Périphérique (PPPP)

Introduction

La mesure de pression trachéale apporte des données sur l'évolution de la pression au niveau de l'origine de l'arbre respiratoire seulement, et de plus, en zone médiane. En conséquence, il semble utile de collecter des données de mesures complémentaires au niveau du parenchyme pulmonaire, de préférence dans des territoires latéraux.

Objectifs

Les territoires localisés à la périphérie des poumons sont essentiellement constitués des structures alvéolaires relativement accessibles à proximité des limites externes des poumons. La plus grande partie de ces limites externes sont en contact avec la paroi thoracique par l'intermédiaire d'une cavité virtuelle, la cavité pleurale. Celle-ci représente un lieu privilégié pour mesurer la pression alvéolaire sur un cadavre au cours d'un chargement thoracique. A la différence d'un sujet vivant, il n'y a pas de mouvements respiratoires, et les poumons étant insufflés, la situation est plus proche de la ventilation artificielle dans son cycle d'insufflation que de la physiologie respiratoire d'un sujet bien portant. La mécanique ventilatoire n'intervenant pas, il n'y a pas de fluctuation de pression pleurale en fonction du cycle respiratoire. De nombreux travaux ont été réalisés afin d'explorer la pression pleurale dans le champ de la physiologie respiratoire. En 1963, Daly (Daly and Bondurant 1963) réalise des mesures directes de pression pleurale à l'aiguille. Il constate la nécessité d'un pneumothorax afin que les pressions pleurales s'équilibrent au niveau des sites de mesure, (figure 89).

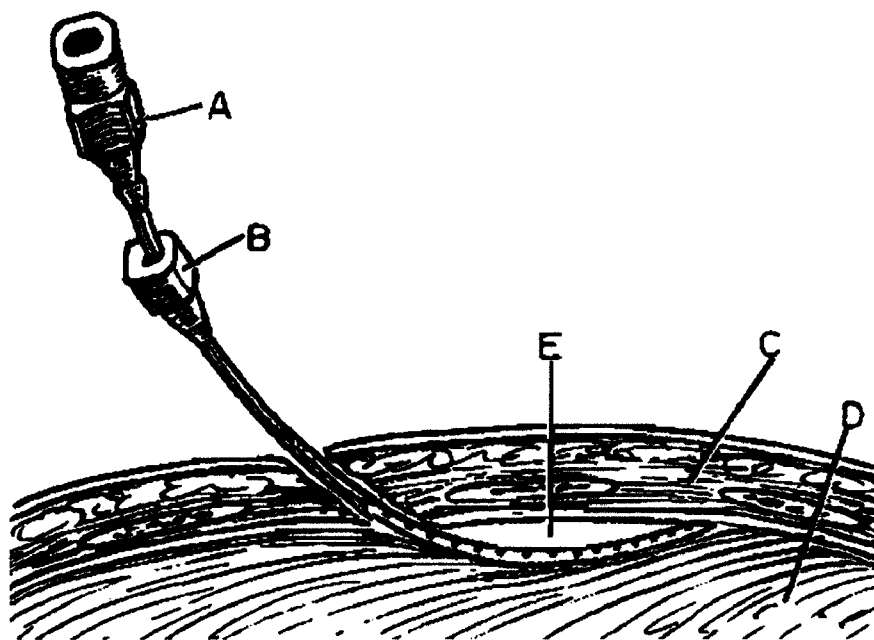


Figure 89. (Daly and Bondurant 1963). Aiguille pleurale mise en place. A: cathéter, B: Aiguille, C: paroi thoracique, D: poumon, E: bulle.

En 1969, McMahon (McMahon, Permutt et al. 1969), réalise un modèle de plèvre permettant d'évaluer l'influence de différentes techniques de mesure directe sur les résultats. Le capteur doit être fin et plat. En 1989, Bates (Bates, Abe et al. 1989), réalise des mesures de pression alvéolaire sur des chiens endormis en implantant un capteur dans le parenchyme pulmonaire périphérique, au travers de la plèvre (figure 90).

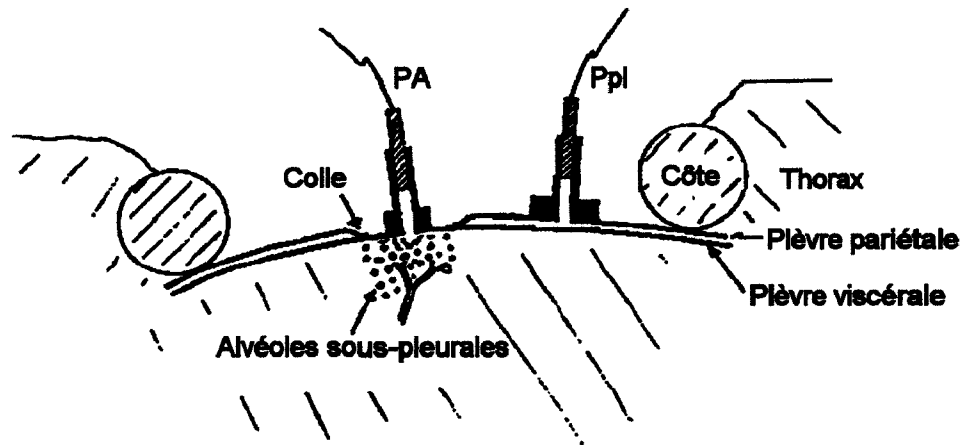


Figure 90. (Bates, Abe et al. 1989). Représentation schématique de l'installation d'une capsule alvéolaire à thorax fermé. La capsule est collée sur la plèvre viscérale au milieu d'un orifice réalisé dans la plèvre pariétale. Les plèvres pariétale et viscérale sont collées l'une à l'autre à la périphérie du trou. Une autre capsule est mise en place au niveau d'un orifice réalisé dans la plèvre pariétale afin de mesurer la pression pleurale (Ppl).

En plus des mesures directes, il a été développé des techniques de mesures indirectes en particulier à l'aide de ballons oesophagiens. En 1959, Mead (Mead and Gaensler 1959) compare des mesures de pressions pleurales directes avec des mesures obtenues à l'aide d'un ballon oesophagien en fonction de la position des sujets. En 1964, Milic-Emili (Milic-Emili, Mead et al. 1964) étudie l'influence du volume des ballons oesophagiens sur les mesures équivalentes de pression pleurale. En 1991, Lai-Fook compare les différentes techniques de mesure, souligne la dispersion de résultats et décrit les causes d'erreurs liées aux techniques de mesure (Lai-Fook and Rodarte 1991). Le point commun à tous ces travaux est de décrire des techniques de mesure de pression pleurale ou alvéolaire dans le champ de la physiologie respiratoire. Malgré la diversité des méthodologies proposées, il n'y a pas de solution transposable au champ de la biomécanique des chocs pour les raisons suivantes :

- Mesures directes à l'aiguille ou au cathéter. Le risque de collapsus du système de mesure est important, d'autant plus que la mesure est effectuée pendant un chargement thoracique. La création d'un pneumothorax afin d'éviter le collapsus n'est pas acceptable.
- Mesure par implantation d'un capteur alvéolaire transpleural (Bates, Abe et al. 1989). Le dispositif est traumatisant dans son principe et implique le collage local des plèvres. Dans une situation de choc, il y a un risque d'altération du bilan lésionnel. De plus, la fragilité du dispositif n'est pas adaptée à une situation de choc. La mesure risque d'être erronée voire absente par destruction du système.
- Mesure indirecte par implantation d'un ballon oesophagien : cette technique n'offre qu'un site de mesure en position médiane. La position du ballon n'est pas garantie au cours d'un chargement thoracique.

Il n'a pas été retrouvé de techniques spécifiques au champ de la biomécanique des chocs. C'est pourquoi, il a été décidé de développer un petit dispositif robuste implantable (chez le cadavre) à proximité du territoire à explorer, le parenchyme pulmonaire.

Rappel anatomique

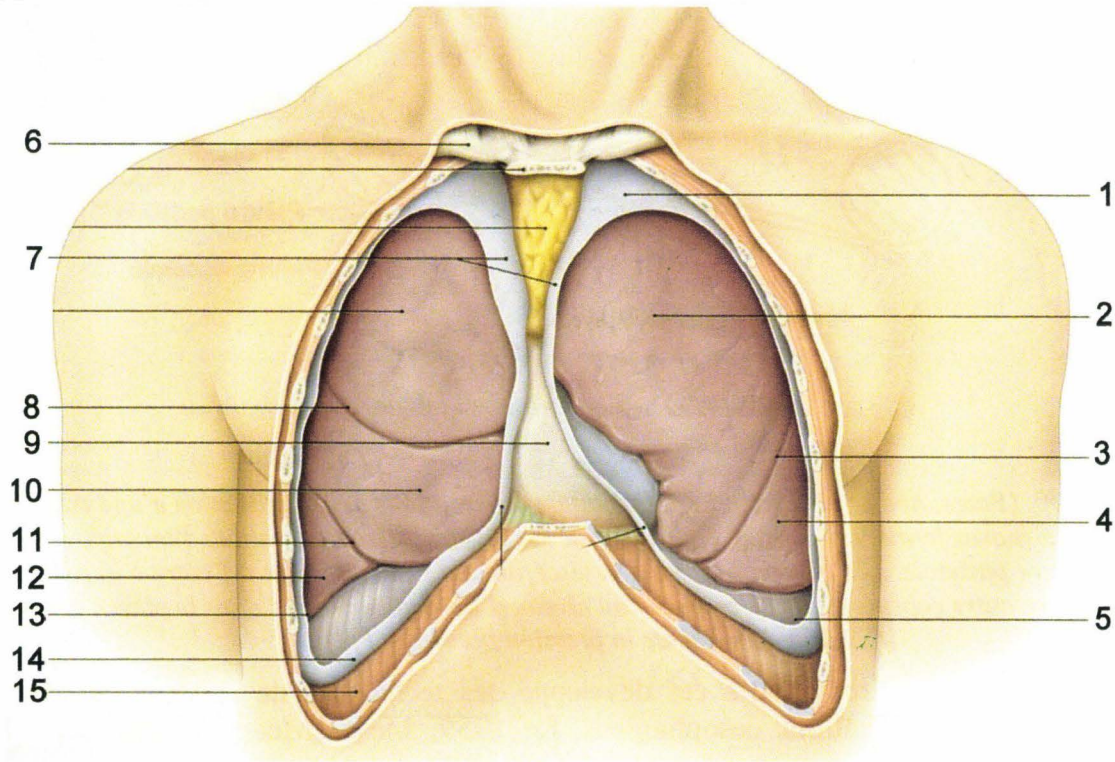


Figure 91. Vue des poumons en place, plèvres pariétales partiellement réséquées. 1, dôme pleural. 2, lobe supérieur du poumon gauche. 3, scissure oblique gauche. 4, lobe inférieur du poumon gauche. 5, recessus costo-diaphragmatique gauche. 6, clavicule. 7, plèvres médiastinales gauche et droite. 8, scissure horizontale droite. 9, péricarde. 10, lobe moyen du poumon droit. 11, scissure oblique droite. 12, lobe inférieur du poumon droit. 13, plèvre costale. 14, plèvre diaphragmatique. 15, diaphragme, (Kamina 2003).

Les poumons sont recouverts d'une membrane appelée plèvre viscérale (pour viscères). La paroi thoracique interne en contact avec les poumons est recouverte d'une membrane appelée plèvre pariétale (pour paroi). L'ensemble des vaisseaux et bronches se regroupe en hile pulmonaire sur la face médiastinale du poumon. Le hile quitte la cavité pleurale pour rejoindre le médiastin (en position centrale : cœur, gros vaisseaux, bronches souches, trachée). C'est au niveau du hile pulmonaire que la plèvre viscérale rejoint la plèvre pariétale. L'interface entre la plèvre viscérale et la plèvre pariétale constitue une zone de glissement exempte de tout liquide (épanchement pleural, hémithorax) ou air (pneumothorax). Le poumon ayant tendance à se rétracter au-delà des capacités d'amoindrissement de la cage thoracique, c'est donc au prix d'une dépression dans la cavité pleurale que les poumons sont maintenus dépliés en contact avec la paroi thoracique. En cas de solution de continuité entre la cavité pleurale et l'arbre pulmonaire, il s'ensuit un découplage paroi/poumon responsable d'une perte de la fonction respiratoire du côté atteint. Si l'atteinte est bilatérale, il s'ensuit une perte de la fonction respiratoire bilatérale rapidement fatale. C'est pourquoi, le pneumothorax est l'un des premiers éléments recherché chez un traumatisé du thorax.

Principe

La cavité pleurale étant choisie comme localisation de la prise de mesure de pression pulmonaire parenchymateuse périphérique (PPPP), le premier obstacle est représenté par la totale vacuité de cette cavité réduite à deux feuillets glissant l'un sur l'autre. Dans ces

conditions, la tête de mesure du capteur risque de ne pas être sollicitée. L'introduction d'air ou de liquide permettrait de pallier cette difficulté. Cependant, dans ces conditions, le comportement du thorax risquerait d'être modifié et nous éloignerait de l'objectif de biofidélité. La solution envisagée consiste à aménager dans l'environnement immédiat du capteur un milieu liquidien très localisé, le reste de la cavité pleurale gardant sa vacuité. Pour ce faire, une petite chambre de mesure torique et lenticulaire est équipée d'un minicapteur de pression. Ce dispositif est placé dans la cavité pleurale en contact à la fois avec le poumon et la paroi thoracique.

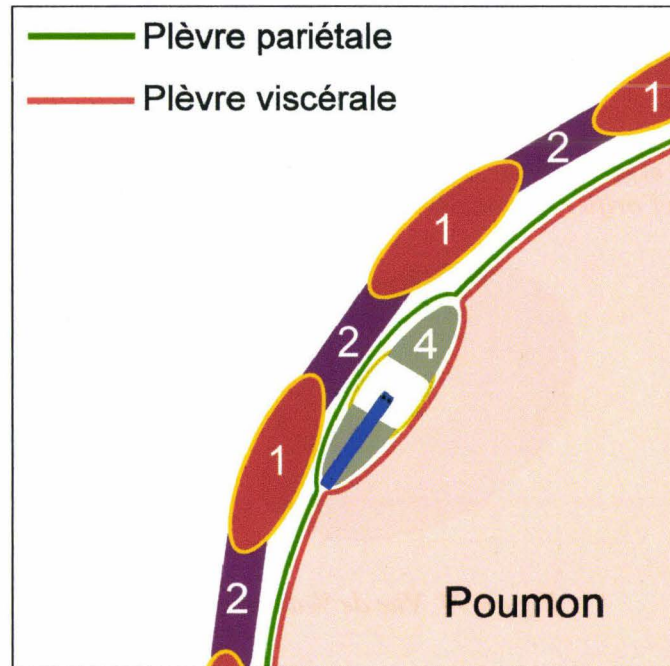


Figure 92. Coupe horizontale de la périphérie du poumon, de la paroi thoracique et du capteur lenticulaire implanté. 1, côte. 2, muscles intercostaux. 4, capteur lenticulaire implanté entre les deux plèvres.

La figure 92 montre une coupe de la périphérie du thorax avec, de l'extérieur vers l'intérieur, les côtes et muscles intercostaux, la plèvre pariétale, la plèvre viscérale et le poumon. La chambre de mesure lenticulaire est placée dans la continuité du parenchyme pulmonaire tel un kyste liquidien sous-pleural, la pression mesurée étant en relation directe avec les pressions alvéolaires. Les données ainsi recueillies sont destinées à améliorer la connaissance des effets des chargements thoraciques, les lésions induites, allant de la pneumotocèle traumatique au grand délabrement pulmonaire.

Description du système de mesure

Principe

La mesure de pression pleurale repose sur la construction d'une chambre de mesure implantable de forme lenticulaire équipée d'un capteur de pression en son centre. L'élément principal est un tore en plexiglas à section triangulaire constituant un dispositif de faible masse permettant un bon accolement des plèvres en périphérie de l'implantation. Le capteur de pression est collé dans un manchon de protection fileté qui permet le vissage dans le tore et le positionnement de la tête de mesure au milieu de la chambre. Celle-ci est délimitée par deux membranes en latex associées à la cavité interne du tore. Le volume de la chambre de

mesure est rempli d'huile de silicone. La pression est légèrement positive afin de bomber les membranes conférant ainsi au dispositif un profil globalement lenticulaire.

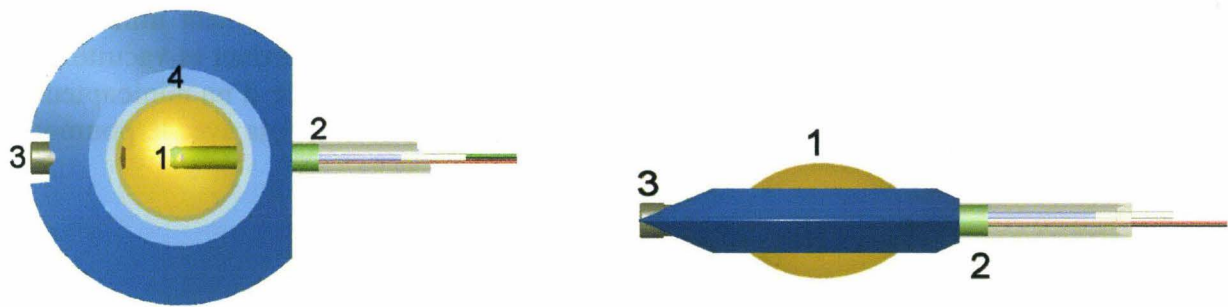


Figure 93. Vue de face et de profil du Montage. 1, membrane. 2, fils du capteur + évent. 3, vis de fermeture de l'orifice de remplissage. 4, surface de collage de la membrane.




Figure 94. Vue de 3/4 du montage.

Fabrication du système de mesure




Figure 95. Tore en plexiglas. 1, chambre de mesure. 2, trou fileté destiné à recevoir le manchon du capteur. 3, trou fileté destiné à recevoir la vis de fermeture. 4, surface de collage de la membrane.

La pièce principale est constituée d'un tore en plexiglas équipé de deux trous filetés destinés à recevoir le manchon du capteur et la vis de fermeture de la chambre de mesure ainsi que de deux membranes (figure 95).

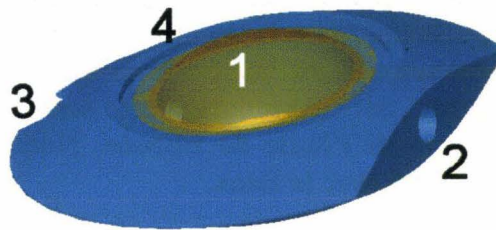


Figure 96. Membranes collées sur le tore. A ce stade, la membrane n'est pas encore convexe mais plane. 1, membrane, 2, trou fileté d'accueil du manchon de capteur, 3, position de la vis de remplissage, 4, tore.

La première étape consiste à coller les deux membranes en latex (gant de chirurgie) sur les plans supérieur et inférieur afin de fermer la chambre de mesure. Pour ce faire, les deux membranes sont découpées approximativement puis sont traitées en surface avec un primaire pour colle cyanoacrylate (Loctite 770). La surface de collage du tore est enduite de colle cyanoacrylate (Loctite Tak Pak). La membrane est mise en place puis maintenue en appui à l'aide d'un applicateur fabriqué à cet effet. Un catalyseur est vaporisé en périphérie de la zone de collage (Loctite Tak Pak). Au bout d'environ 4 minutes, la polymérisation étant achevée, l'applicateur est retiré. La manœuvre est ensuite reproduite pour l'autre face du tore. Cette étape de collage s'achève par la découpe des membranes en périphérie des collages pour aboutir à l'assemblage décrit sur la figure 96.




Figure 97. Capteur dans son manchon monté sur le tore. 1, membrane, 2, capteur, 3, position de la vis de remplissage, 4, tore.

L'étape suivante, consiste à visser le manchon et son capteur, le filetage ayant été enduit de joint de silicone, (figure 97).

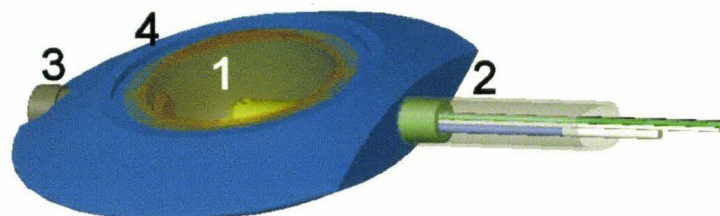


Figure 98. Capteur lenticulaire en fin de montage. 1, membrane, 2, capteur, 3, vis de remplissage, 4, tore.

La dernière étape consiste à remplir la chambre de mesure avec un liquide destiné à assurer la transmission de l'onde de pression à la tête du capteur. A la fin de la manoeuvre, la chambre

de mesure est à pression positive afin de donner aux membranes une convexité externe. Le liquide choisi est une huile de silicone qui a la propriété d'être chimiquement inerte vis-à-vis de la tête du capteur et des membranes en latex. Par ailleurs, le latex s'oxydant à l'air, la protection des surfaces externes des membranes est assurée, en dehors des périodes d'utilisation, par l'immersion dans de l'huile de silicone. Notons que les autres corps gras (graisse et huiles) sont incompatibles avec le latex.

Pendant la fabrication, deux étapes sont délicates, le collage des membranes et le remplissage à pression positive

- Le collage des membranes nécessite un épandage de colle sur les surfaces dédiées du tore. La quantité de colle doit être suffisante pour assembler la membrane sur toute la périphérie sans pour autant entraîner d'écoulement dans la chambre de mesure. Afin de réduire ce risque, il est utile de casser l'angle du bord interne de la surface de collage en utilisant une fraise conique à 45° permettant au surplus de colle de se drainer en périphérie de la chambre de mesure. Cette manœuvre peut-être réalisée manuellement.
- Le remplissage à pression positive nécessite l'utilisation d'un dispositif annexe. Son principe consiste à appliquer une dépression externe aux membranes afin de les déformer, cette manœuvre ayant pour conséquence une augmentation du volume de la chambre. Une fois que le remplissage est réalisé, la vis de fermeture est mise en place et le capteur lenticulaire libéré du banc de remplissage.

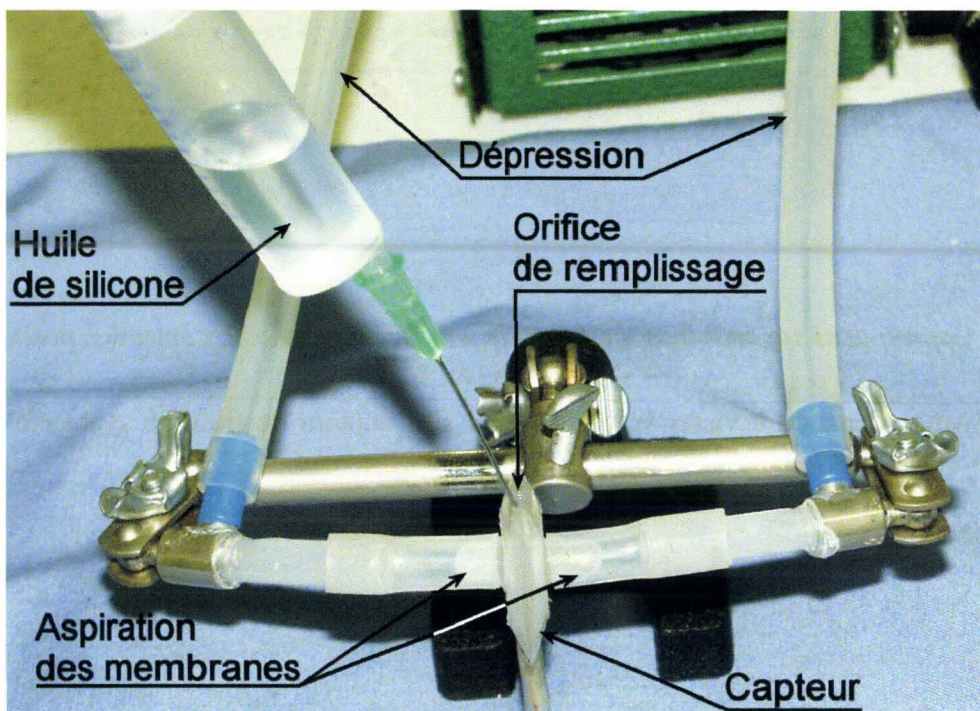


Figure 99. Dispositif de remplissage à pression positive de la chambre de mesure. Les membranes sont aspirées dans les tubes latéraux.

Ainsi que le montre la figure 99, le capteur lenticulaire est placé en position verticale entre deux tubes souples (silicone). Ceux-ci sont maintenus en dépression par une pompe, ce qui a pour effet d'aspirer les membranes dans leur lumière et par conséquent d'augmenter le volume de la chambre de mesure. Une fois que le remplissage est effectué, une vis de

fermeture est mise en place. Du fait de la quantité de liquide injecté, les membranes restent convexes et confèrent alors au capteur une géométrie globalement lenticulaire adaptée à l'insertion entre les deux plèvres. La déformation forcée des membranes est responsable d'une pression légèrement positive dans la chambre de mesure et par conséquent de l'apparition d'un léger offset du capteur au repos. Il est utile de noter cette valeur qui témoigne de l'absence de décollement des membranes. Il est ainsi possible de contrôler l'état de fonctionnement du montage durant toute la phase d'installation et de positionnement du sujet. En cas de défaillance (chute de l'offset) il est toujours possible d'effectuer un changement tardif du dispositif.

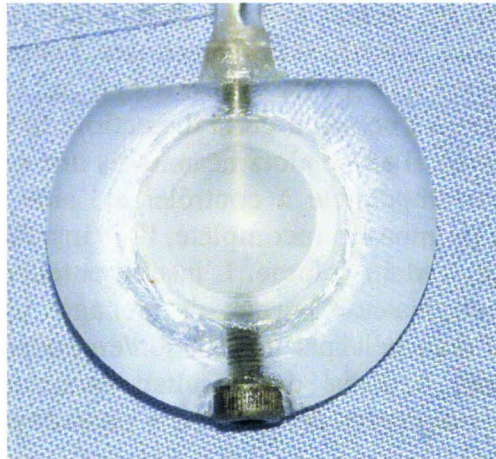


Figure 100. Dispositif de mesure de Pression Pulmonaire Parenchymateuse Périphérique prêt à être implanté.

Instrumentation

La mise en place du capteur nécessite tout d'abord l'aménagement d'une voie d'accès à l'espace pleural au niveau du cinquième espace intercostal correspondant aux arcs moyens des côtes 5 et 6. La première conséquence de l'ouverture de cet espace virtuel sera la constitution d'un pneumothorax qui, au terme de la mise en place du capteur, devra être réduit par une insufflation pulmonaire. La voie d'accès pleural nécessite tout d'abord une incision cutanée dont l'excursion doit atteindre le plan des muscles intercostaux externes. Ce plan musculaire est incisé jusqu'au plan des muscles intercostaux internes repérable par le changement d'orientation de fibres musculaires. Au-delà, l'incision doit être prudente, car les plans des muscles intercostaux internes et intimes sont rapidement franchis. Il est préférable de ménager l'accès à la plèvre à l'aide de ciseaux de Metzenbaum courbes et fins. En effet une effraction accidentelle de la plèvre pariétale peut s'accompagner d'une atteinte de la plèvre viscérale avec alors une communication définitive de l'arbre respiratoire avec l'espace pleural. L'insufflation pulmonaire sera alors sans effet sur l'accolement du poumon à la plèvre pariétale, avec pour conséquence un pneumothorax irréductible. Dans ce cas de figure, la biofidélité du comportement du thorax peut être remise en question.

Une fois que l'espace pleural est accessible, le capteur est glissé entre les côtes puis poussé légèrement en haut et en arrière sur une distance d'environ 3cm. La suture étanche des muscles intercostaux se révélant irréalisable, c'est l'insufflation pulmonaire qui assurera l'accolement des plèvres. Il est cependant prudent de réaliser une fixation des fils du capteur à la côte 6 à l'aide d'un fil afin d'éviter une expulsion partielle au cours de l'insufflation. Le passage d'un fil autour de la côte doit être réalisé avec prudence afin de ne pas léser la plèvre

viscérale. Le contournement de la côte par l'espace pleural est réalisé à l'aide d'une aiguille courbe dont le rayon de courbure a été augmenté pour cette application. Pendant la manœuvre, un tampon maintenu par une pince de Koscher vient écarter le poumon de la paroi au travers du 5^{ème} espace intercostal. Une fois ces gestes effectués, il est opportun de tester l'expansion pulmonaire afin, d'une part, de contrôler au doigt l'insertion du capteur entre les deux plèvres et, d'autre part de purger l'espace pleural des transudats. Pour finir, le câble du capteur est organisé en boucle large puis sécurisé à la peau à l'occasion de la suture terminale.

Cas particulier d'une symphyse pleurale en regard du cinquième espace intercostal :

Que la symphyse pleurale soit en rapport avec un phénomène cicatriciel ancien ou avec un processus invasif en cours, ceci a pour conséquence une fusion du poumon avec la paroi thoracique. La cavité pleurale virtuelle n'existe plus. Il s'en suit une intrusion des instruments dans le parenchyme pulmonaire à l'occasion de la dissection. Si le pneumothorax n'est pas à redouter (du fait de la symphyse), il existe alors néanmoins une solution de continuité entre le poumon et le milieu extérieur impossible à contrôler à l'aide de sutures. Ceci aura pour conséquence une insufflation pulmonaire incomplète, l'air insufflé étant évacué par la lésion parenchymateuse au delà d'un certain volume. L'instrumentation pleurale reste malgré tout possible. Une incision parenchymateuse permet de ménager un espace d'implantation du capteur. Le recouvrement de l'étanchéité par insufflation/embolisation de l'arbre bronchique à l'aide de particules gélifiantes a donné des résultats inconstants. La technique la plus satisfaisante est sans doute la fulguration des territoires parenchymateux incisés à l'aide d'un bistouri électrique.

Un cliché radiographique peut permettre de contrôler la position du capteur ainsi que la qualité de l'expansion parenchymateuse après insufflation, figure 101.

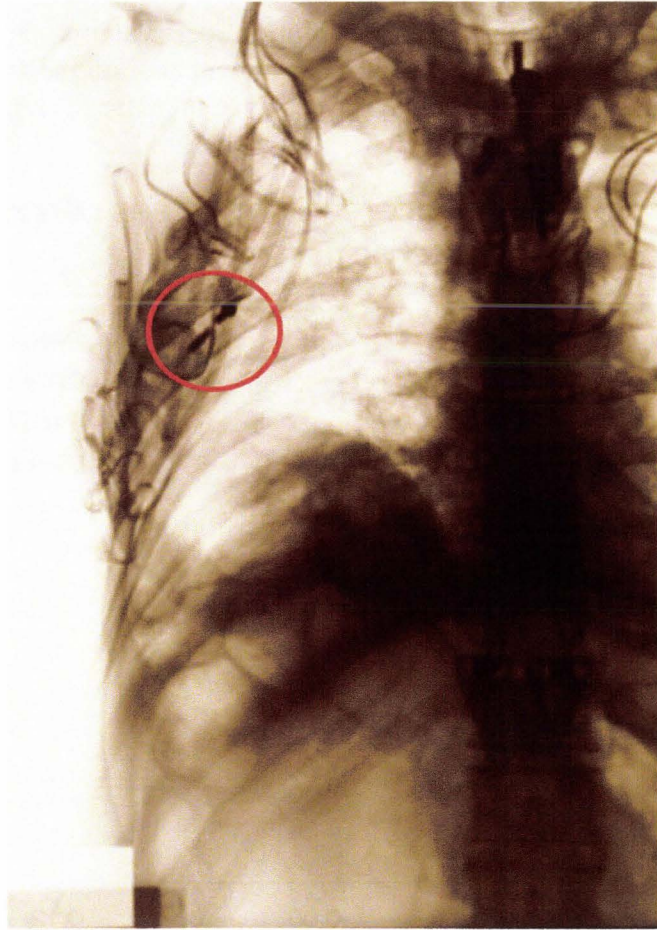


Figure 101. Contrôle de la position du capteur. Le tore en plexiglas est radiotransparent. Seule sont visibles (cercle rouge) le manchon du capteur en bas et la vis de l'orifice de remplissage en haut.

Résultats

Evaluation de la sensibilité à l'accélération

Du fait de l'adjonction d'une chambre de mesure à un capteur de pression, il a semblé utile d'évaluer l'influence de l'accélération sur la mesure de pression. Des essais réalisés sur un minichariot ont permis de soumettre le montage à des accélérations croissantes jusqu'à 80g. Pour ces essais, les membranes ont été bloquées par un moulage en résine afin de s'approcher des conditions de l'implantation pleurale. Deux axes du montage ont été testés, le premier étant confondu avec le plan de la chambre de mesure, le deuxième lui étant perpendiculaire. Les résultats obtenus indiquent une pression induite proche de 0,05kPa/g. Cette valeur semble acceptable du fait des valeurs élevées d'accélération obtenues au cours des essais dynamiques.

Mesures

Exemple 1

Les courbes de la figure 102 montrent l'évolution des valeurs de pression pulmonaire parenchymateuse périphérique au cours d'un chargement thoracique frontal par déploiement d'un coussin gonflable. Les mesures ont été filtrées avec un filtre SAE CFC 180.

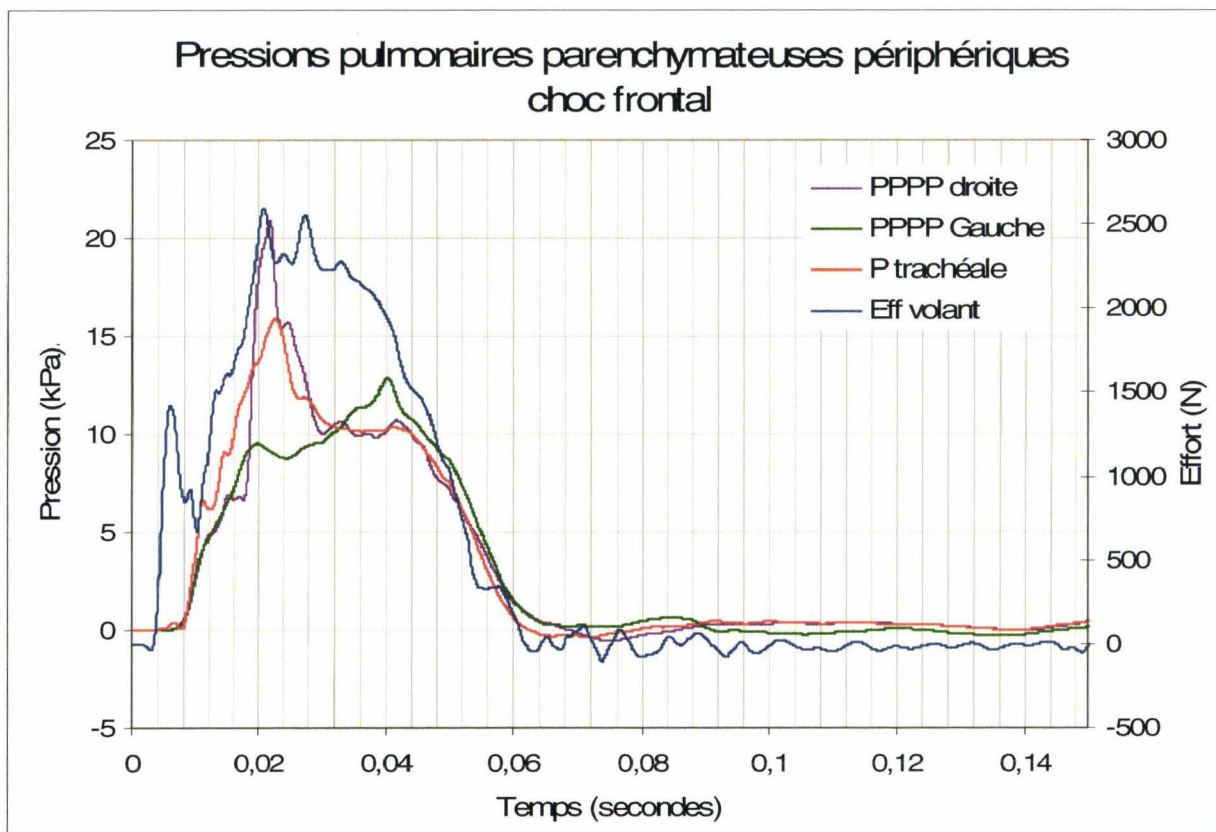


Figure 102. Courbes de pressions pulmonaires parenchymateuses périphériques (PPPP), trachéale et d'effort volant.

La courbe d'effort de la figure 102 montre la succession de trois phases dans le chargement du thorax. La première phase allant de T_0 à $T_0+6\text{ms}$ correspond à l'impact du coussin gonflable avec le thorax au cours du dépliage (effet torche, (Lebarbe, Potier et al. 2005)). Cette phase est suivie d'une deuxième phase allant de $T_0+6\text{ms}$ à $T_0+10\text{ms}$. Celle-ci correspond à une chute d'effort en relation avec l'organisation de l'interface thorax/coussin gonflable au cours du déploiement. La troisième phase allant de $T_0+7\text{ms}$ à $T_0+20\text{ms}$ correspond au chargement du thorax proprement dit (effet membrane, (Lebarbe, Potier et al. 2005)). Au cours de cet essai, l'effet torche n'est pas réellement perceptible sur les courbes de pressions. L'augmentation des 3 pressions débute de façon synchrone avec le chargement thoracique (effet membrane) à $T_0+8\text{ms}$. Les pressions trachéale et pulmonaire parenchymateuse périphérique droite maximales sont synchrones du premier pic d'effort volant. La pression parenchymateuse périphérique gauche évolue différemment. En effet, s'il existe un premier pic de pression synchrone des autres voies de mesure (21ms), la valeur de pression maximale à gauche est atteinte plus tardivement ($T_0+40\text{ms}$). D'autre part, les valeurs maximales de pression ne sont pas identiques, l'écart maximal étant égal à 8kPa entre les pressions gauche et droite. La pression trachéale étant intermédiaire il se peut que le

chargement ne soit pas parfaitement symétrique ou bien que les dissymétries anatomiques aient leur part d'influence du fait de la présence du cœur à gauche (structure incompressible) et d'un troisième lobe pulmonaire à droite (milieu hydro-aérique compressible).

Exemple 2

Les courbes de la figure 103 montrent l'évolution des valeurs de pression pulmonaire parenchymateuse périphérique au cours d'un chargement thoracique latéral droit par déploiement d'un coussin gonflable. Les mesures ont été filtrées avec un filtre SAE CFC 180.

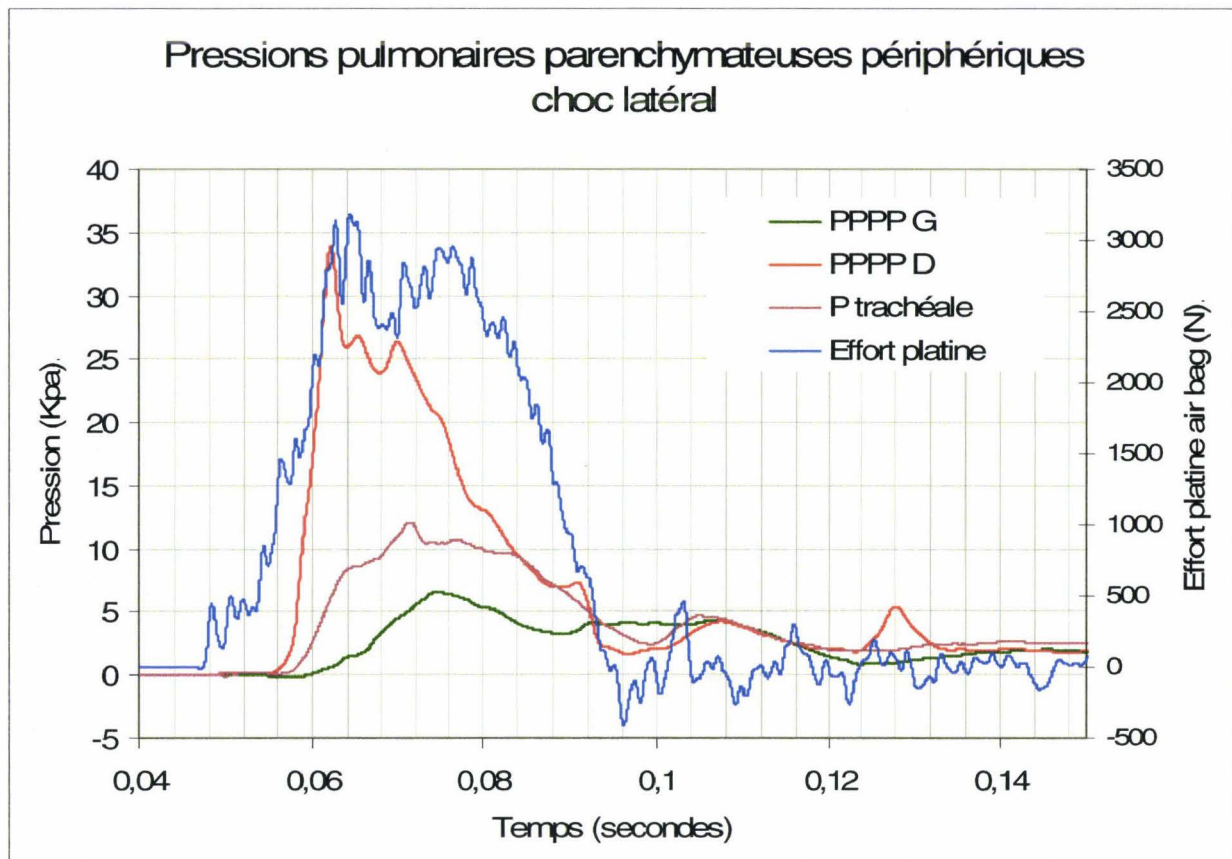


Figure 103. Courbes de pressions pulmonaires parenchymateuses périphériques, trachéale et d'effort de la platine du coussin gonflable au cours d'un chargement thoracique droit.

L'effort platine correspond à la plaque qui supporte un coussin gonflable. Celui-ci est déplié afin d'exclure l'effet torche lié à la phase initiale d'expansion. Le profil des courbes montre l'existence d'un déphasage global des pressions par rapport à l'effort ainsi qu'un déphasage des pressions entre elles permettant de déduire la séquence temporelle suivante : Chargement de la paroi thoracique droite \Rightarrow Augmentation de la PPPD \Rightarrow Augmentation de la pression trachéale (position centrale) \Rightarrow Augmentation de la PPPG. L'analyse des maxima montre aussi l'existence d'un phénomène d'atténuation en relation avec l'éloignement du site de mesure par rapport au site d'impact. Ces constatations témoignent d'une cohérence des mesures avec la progression du chargement au sein de la masse déformable du thorax.

Conclusion

Ce système de mesure a permis l'acquisition de 90 mesures de pression pulmonaire parenchymateuse périphérique aussi bien au cours de chargements frontaux que de chargements latéraux sans qu'aucun décollement de membrane ne survienne. Ainsi, initialement prévu pour être reconditionné à chaque essai, le dispositif a fait preuve d'une grande robustesse limitant, à terme, les actions de maintenance à leur minimum (étalonnage des capteurs). Sur le plan des mesures obtenues, il n'y a pas de certitude que les pressions dans les alvéoles limitrophes du système de mesure soient rigoureusement égales à la pression mesurée. Néanmoins la technique de mesure utilisée permet d'obtenir des ordres de grandeur permettant :

- L'amélioration de la connaissance des phénomènes de pression accompagnant les chargements thoraciques : progression de l'onde de pression, déphasage par rapport au chargement, valeurs des maxima.
- La réalisation de comparaisons en fonction des types de chargements et de leur localisation.

Mesure de la pression gastrique

Introduction

Les mesures de pression gastrique ont été essentiellement utilisées pour l'étude de la respiration spontanée ou assistée (Benditt 2004), (Campbell and Green 1953), le diagnostic des paralysies du muscle diaphragme (Benditt 2004), l'étude de la fonction des muscles abdominaux au cours de la respiration (Campbell and Green 1953) et l'étude des reflux gastro-oesophagiens (Dodds, Dent et al. 1982). Le point commun à toutes ces techniques est l'utilisation d'un capteur enrobé dans un ballonnet et placé dans l'estomac en passant par l'oesophage.

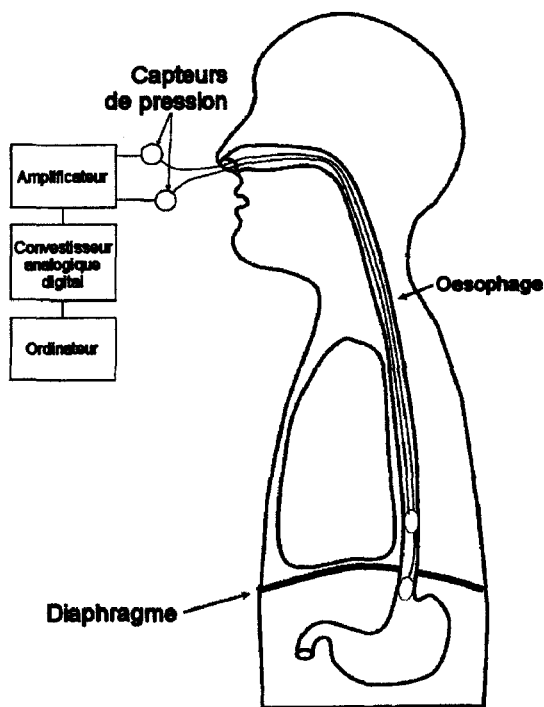


Figure 104. Schéma du matériel nécessaire à l'enregistrement des pressions au niveau des ballons gastrique et oesophagien. (Benditt 2004).



Figure 105. Version commerciale du cathéter à ballon (part #140912-032-000, Sensor Medics, Yorba Linda, California, (Benditt 2004).

Des essais d'implantation de capteur gastrique par voie oesophagienne chez le cadavre ont été tentés et se sont révélés parfois impossibles du fait de l'impossibilité de traverser le cardia. Or, une des conditions principales de validation d'une méthodologie est d'être applicable à tous les sujets. La voie d'abord oesophagienne n'est donc pas utilisable. De plus, en cas de passage par l'oesophage, le positionnement n'est pas maîtrisable et le volume du contenu gastrique qui conditionne le comportement du capteur est inconnu. Pour toutes ces raisons, c'est une méthodologie spécifique au cadavre qui a été développée.

Objectif

Les conséquences d'un chargement thoracique ne concernent pas uniquement les organes supra-diaphragmatiques. Le foie, l'estomac et la rate, de part leur position sous-costale, sont directement impliqués au cours des sollicitations thoraciques. De plus leurs liens intimes avec le diaphragme les exposent préférentiellement à l'onde de pression dans sa progression vers

l'abdomen. Moyennant un conditionnement simple, l'estomac, en temps que cavité, se prête aisément à une mesure de pression.

La mesure de pression dans l'estomac au cours d'un chargement thoracique est destinée à compléter les informations de pression collectées par des capteurs de pressions supra-diaphragmatiques (pressions aortique, trachéale, pleurale). L'objectif de la méthodologie est de mettre en place un capteur de pression au niveau de la partie inférieure du corps de l'estomac en garantissant des conditions de fonctionnement aussi anatomofidèles que possible. Le capteur de pression lenticulaire développé pour la mesure de pression pulmonaire parenchymateuse périphérique trouve ici une application supplémentaire avantageuse par rapport à un capteur de pression standard.

Rappel anatomique

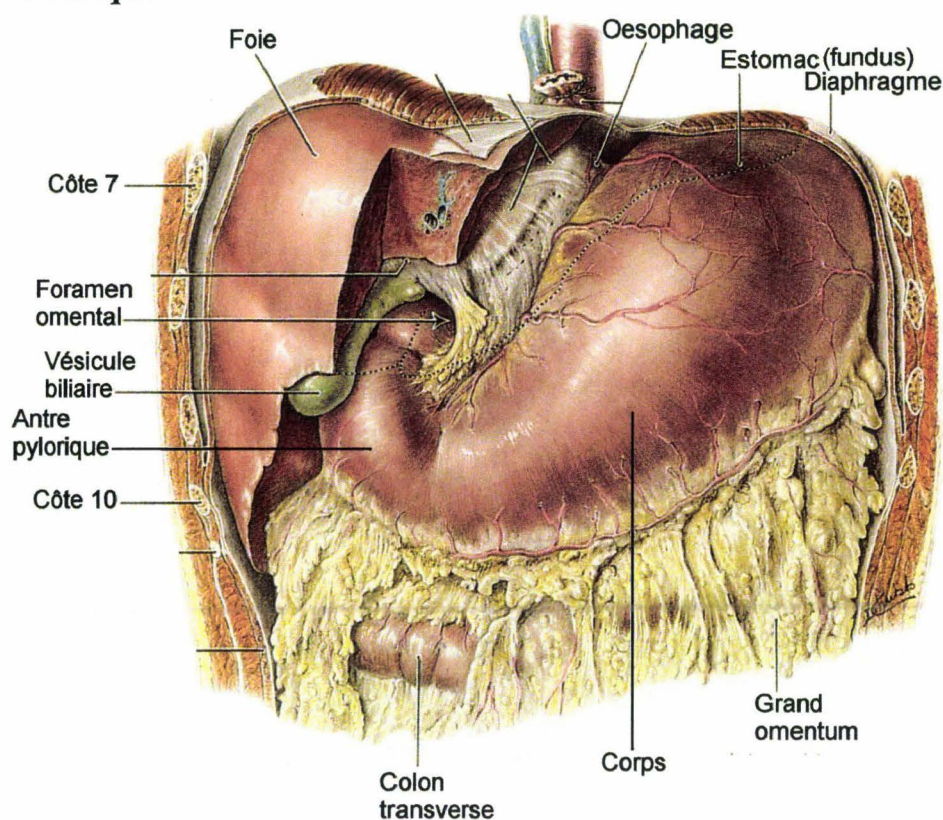


Figure 106. Vue ventrale de l'estomac. Le lobe gauche du foie est sectionné. Il existe des liens intimes entre l'estomac et le diaphragme, en particulier le ligament gastro-phrénique qui unit le fundus au diaphragme (Agur 1991).

Principe

Ce sont les capteurs lenticulaires initialement conçus pour des mesures de Pression Pulmonaire Parenchymateuse Périphérique qui sont utilisés pour les mesures de pression gastrique. S'il n'y a pas de bénéfice particulier à attendre de leur géométrie lenticulaire, la présence d'une chambre de mesure autour du capteur met à l'abri d'un collapsus de la tête du capteur dans une muqueuse présentant de nombreux plis. Le principe consiste à positionner le capteur au niveau de la partie inférieure du corps de l'estomac après avoir effectué un remplissage partiel avec environ 200ml d'eau. L'air n'est pas totalement purgé afin de

respecter la poche à air gastrique collectée au niveau du fundus (partie supérieure) lorsque le sujet est en position verticale. Cette technique a été jugée préférable à l'implantation du capteur en aveugle par des voies naturelles (œsophage) du fait des difficultés à vaincre le sphincter supérieur (cardia). De plus, cette dernière technique d'implantation ne garantit pas un positionnement du capteur stable et reproductible. Pour toutes ces raisons, la mise en place du capteur est réalisée au travers d'une incision pratiquée sur la face antérieure de l'estomac.

Instrumentation

L'implantation d'un capteur de pression dans l'estomac accompagne généralement la mise en place d'autres systèmes de mesure à l'intérieur de la cavité péritonéale, notamment la mesure de pression dans la veine cave inférieure. Afin de rendre le contenu de la cavité péritonéale accessible, deux incisions sont pratiquées, la première étant médiane et verticale en regard de la ligne blanche (raphé médian de continuité des gaines rectusiennes, tendu du processus xiphoïde à la symphyse pubique), la seconde à environ 15mm en dessous du rebord costal afin de permettre la suture cutanée terminale sans empiètement sur le grill costal.

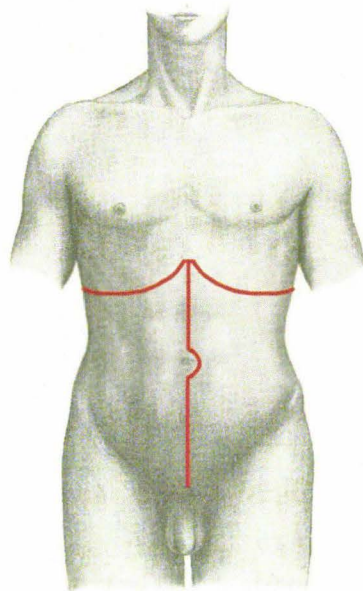


Figure 107. Tracé d'incision de la cavité abdominale, (Gray 1918), image modifiée.

Les lambeaux musculo-cutanés sont réclinés, offrant un accès direct à la paroi antérieure de l'estomac dans la moitié supérieure gauche de la cavité péritonéale (étage supra-mésocolique).

Une fois que la paroi antérieure de l'estomac est accessible, une incision d'environ 25mm est réalisée à la partie inférieure du corps, figure 108.

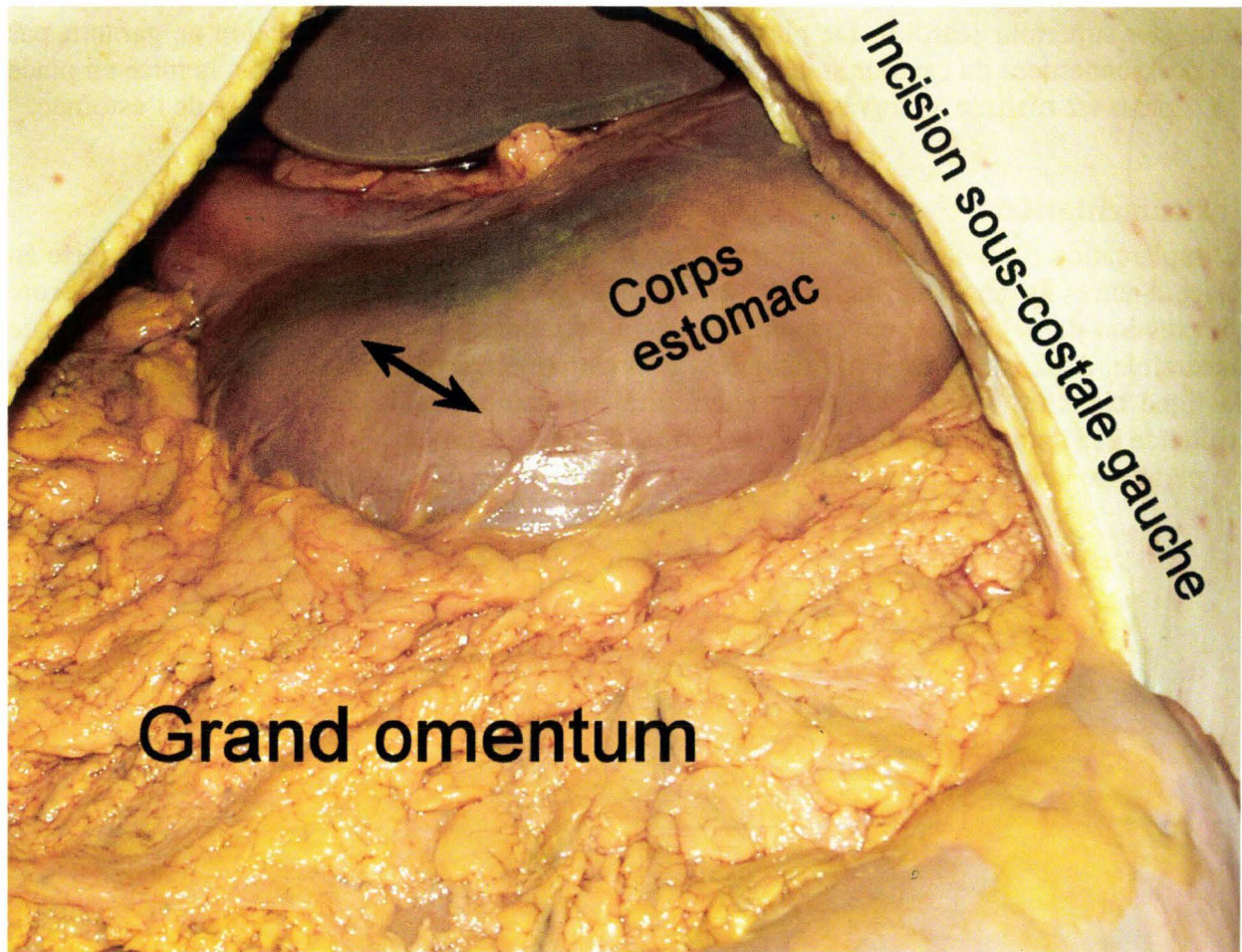


Figure 108. Localisation de l'incision de la paroi antérieure de l'estomac.

Les berges de l'incision sont maintenues à l'aide de trois pinces de Kelly également réparties. En l'absence de contenu gastrique abondant, 200ml d'eau sont injectés afin de garantir l'immersion du capteur lenticulaire. Ce dernier est introduit dans la cavité gastrique. Un collier en nylon en place sur le câble du capteur permet de garantir, en tant que butée sur la ligature terminale, le positionnement du dispositif de mesure environ 2cm au dessus de l'incision. L'air n'est pas purgé afin de préserver la poche à air gastrique au niveau du fundus.

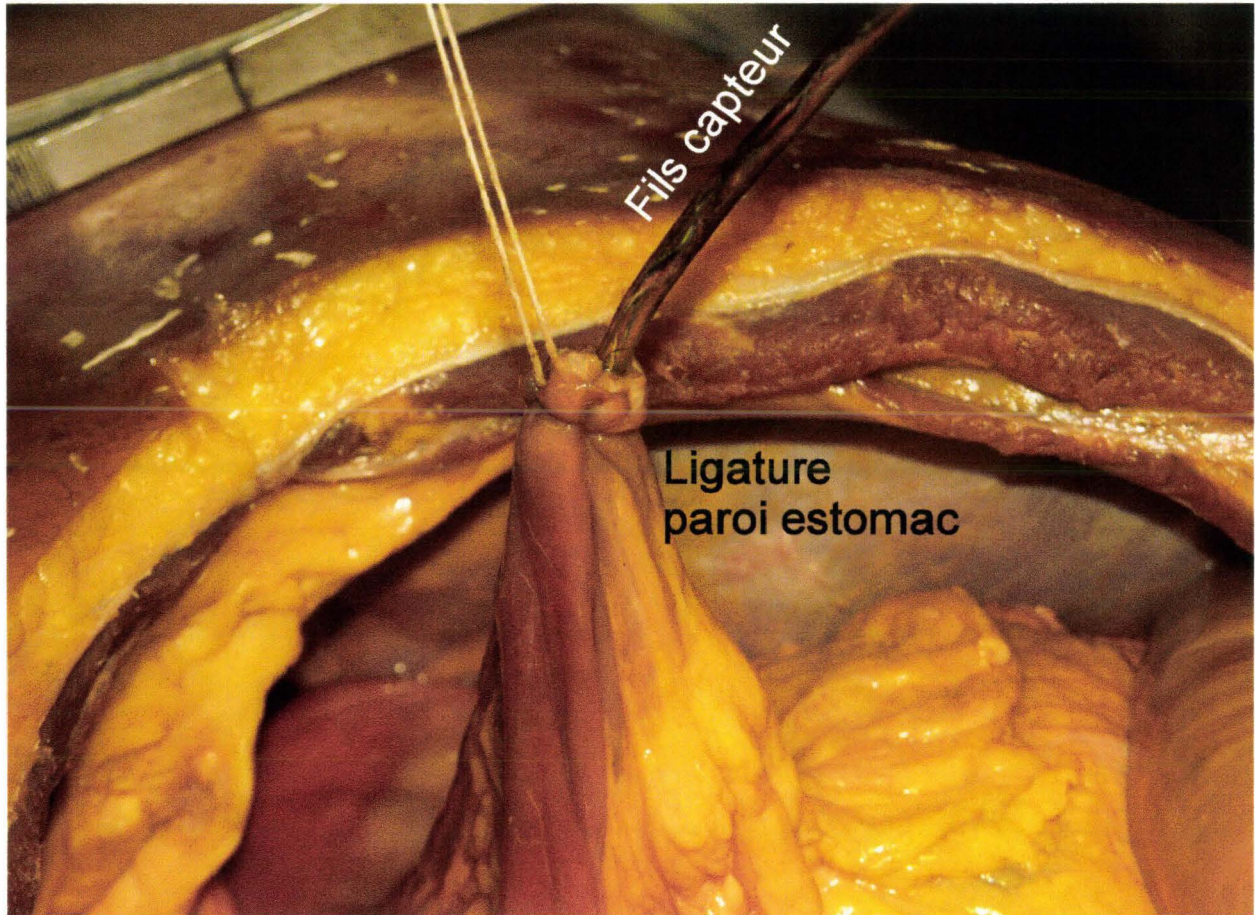


Figure 109. Ligature terminale autour du câble du capteur.

Pour finir, les 3 pinces de Kelly permettent de tirer les berges de l'incision vers le haut afin de pratiquer une ligature terminale autour du câble du capteur, figure 109.

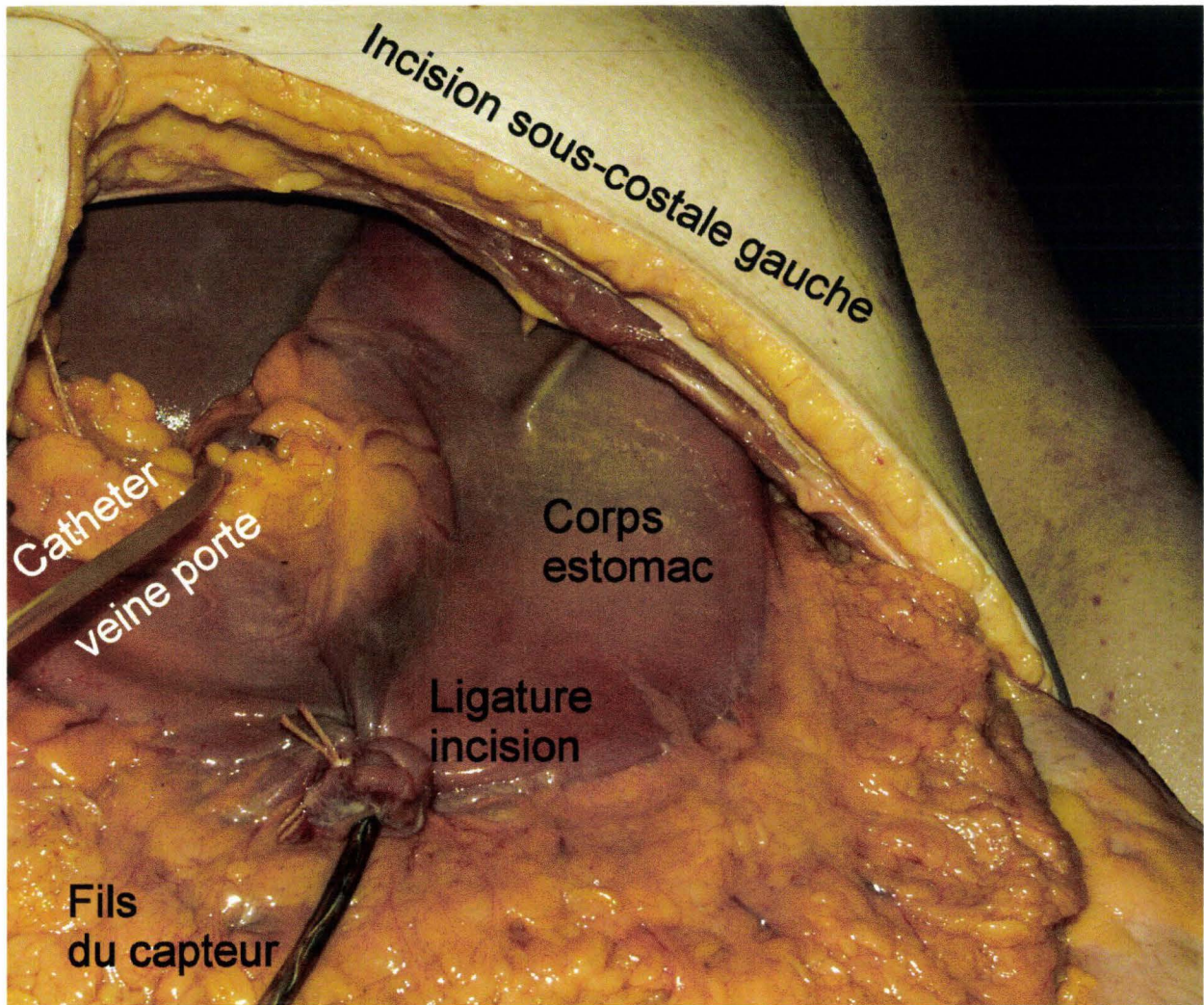


Figure 110. Vue de l'estomac en fin d'implantation du capteur lenticulaire.

Cette technique a pour avantage de sténoser les vaisseaux de la paroi gastrique réalisant ainsi une hémostase destinée à réduire l'inondation parasite de la cavité péritonéale par l'injection d'encre de Chine au cours de l'essai. Par la suite, le câble du capteur est dirigé vers une région inguinale (gauche ou droite en fonction du type d'impact) pour accompagner les autres câbles au travers d'une incision pariétale. Après la fermeture de la cavité abdominale, l'ensemble des câbles est sécurisé à la paroi.

Résultats

Les courbes de la figure 111 montrent l'évolution de la pression gastrique et de l'effort de la platine du coussin gonflable au cours d'un chargement thoracique latéral droit. Les mesures ont été filtrées avec un filtre SAE CFC 180.

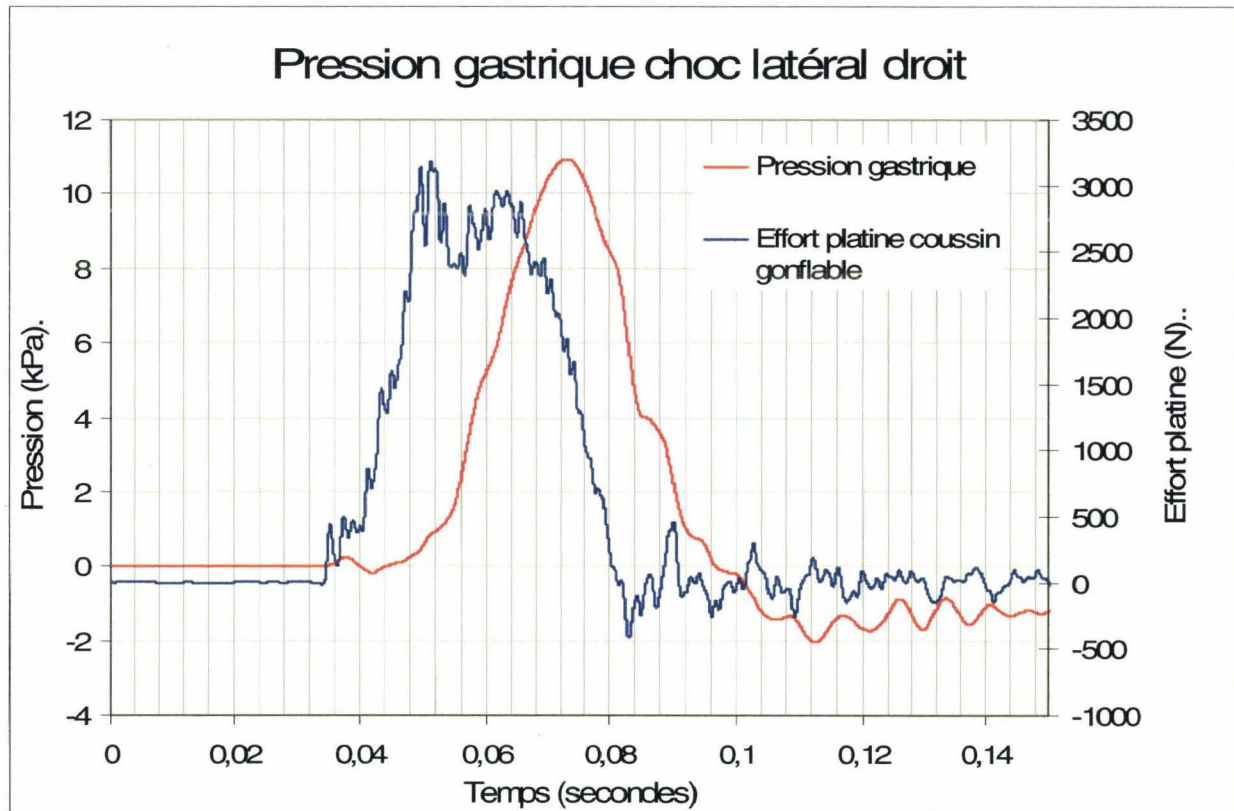


Figure 111. Courbes de pression gastrique et d'effort de la platine du coussin gonflable au cours d'un chargement thoracique droit.

La figure 111 montre une courbe de pression gastrique en relation directe avec le chargement thoracique, que ce soit pour le segment ascendant de la courbe ou pour le segment descendant. Il existe cependant un important déphasage initial d'environ 14ms. Si l'on considère la fin du plateau de chargement à 64ms, la chute de pression gastrique se manifeste avec un déphasage d'environ 10ms. La similitude des profils de courbes (pression, chargement) ainsi que leur déphasage (position distante du capteur) soutiennent la relation directe entre la mesure de pression gastrique réalisée et le chargement thoracique. L'aspect particulièrement propre de la courbe de pression peut être mis en relation avec la continuité entre l'estomac et le contenu thoracique. En effet, le ligament gastro-phrénique fixe intimement le fundus (poche à air gastrique) au diaphragme qui, lui-même, est lié de façon indisséparable au péricarde. Ces éléments qui assurent la continuité des milieux sont sans doute des éléments favorables à la bonne transmission d'une onde mécanique progressive à 3 dimensions.

Conclusion

L'utilisation de capteurs lenticulaires pour les mesures de pression gastrique n'a pas présenté de difficultés particulières, que ce soit sur le plan de la robustesse ou sur le plan des résultats obtenus. L'intérêt essentiel du capteur lenticulaire est de mettre la tête du capteur à l'abri d'un collapsus dans une muqueuse aux replis abondants ayant pour effet une mesure erronée ou

absente mais aussi, parfois, une destruction du système de mesure. De façon plus générale, quel que soit le territoire anatomique exploré, le positionnement d'un capteur ne peut être totalement maîtrisé, comme cela est possible avec un montage dans une pièce mécanique. Pour cette raison il est parfois nécessaire de prévoir des aménagements autour du système de mesure (chambre de mesure lenticulaire). Il y a trois mesures qui sont à l'abri de cette difficulté. Ce sont les mesures de pression dans la trachée et la veine cave inférieure car le capteur est monté dans une sonde semi-rigide ainsi que la mesure de pression aortique du fait de la largeur du vaisseau et du positionnement transversal du capteur.

Mesure de pression sous-cutanée abdominale

Introduction

L'étude du chargement de l'abdomen par un coussin gonflable en situation de confinement a offert l'opportunité d'utiliser les capteurs lenticulaires pour réaliser des mesures de pression au niveau de la paroi abdominale. Cette nouvelle application des capteurs de pression lenticulaires (mesure de PPPP) a été d'autant plus la bienvenue qu'il n'a pas été retrouvé dans la littérature de description de solutions techniques permettant de répondre aux exigences des configurations d'essai.

Objectif

Le principe de l'étude consiste à étudier les effets d'un chargement de l'abdomen par un coussin gonflable en situation de confinement. Le sujet étant en position assise, le tronc étant fléchi sur les cuisses, la phase de déploiement du coussin gonflable (cheminée souple du module en contact avec la paroi abdominale) est inaccessible à toute prise de vue, (figure 112).




Figure 112. Sujet positionné, tronc fléchi sur les cuisses, coussin gonflable confiné entre la paroi abdominale et la partie haute des cuisses.

En conséquence, la progression du chargement de l'abdomen est impossible à évaluer. L'implantation dans la paroi abdominale d'une matrice de 9 capteurs lenticulaires permet de connaître les temps de chargement respectifs des territoires pariétaux. De plus, les pressions obtenues peuvent être, dans un second temps, mises en relation avec le bilan lésionnel de l'abdomen.

Rappel anatomique

La paroi abdominale peut être divisée en 9 territoires correspondant à la distribution des organes sous-jacents (figure 113), (Gray 1918). Cette organisation est en relation avec l'examen clinique de l'abdomen : examen, palpation, percussion, auscultation.

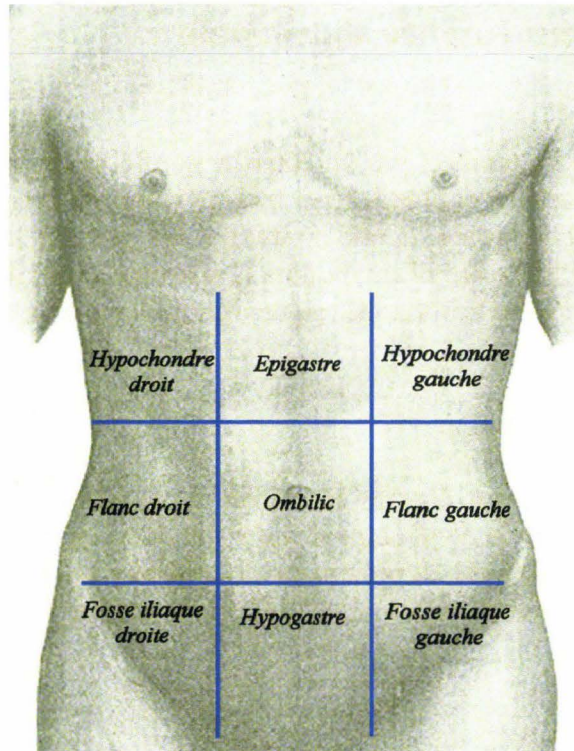


Figure 113. Territoires anatomiques de la paroi abdominale, (Gray 1918), image modifiée.

Instrumentation

Une incision cutanée a été pratiquée au niveau de chaque territoire pariétal afin d'implanter un capteur lenticulaire et de disposer ainsi de 9 mesures de pression, (figure 114) :

- Pression hypochondres droit et gauche
- Pression flancs droit et gauche
- Pression fosses iliaques droite et gauche
- Pression épigastre
- Pression ombilic
- Pression hypogastre

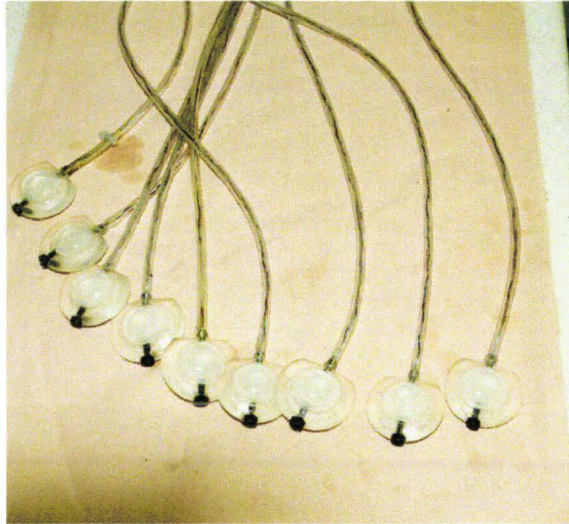


Figure 114. Présentation des neuf capteurs prêts à être implantés.

Les capteurs lenticulaires sont implantés sous la peau, (figure 115), dans le pannicule adipeux, la sortie des câbles se faisant vers le haut afin de réduire le risque d'arrachement, en particulier à proximité de la fosse iliaque droite, en regard de laquelle se trouve le module du coussin gonflable, (figure 116). Le temps d'implantation des capteurs doit être le plus court possible car les membranes en latex sont progressivement dégradées par les tissus adipeux. Cependant les membranes peuvent être relativement protégées si l'on prend le soin de les enduire d'huile de silicone avant de mettre en place les capteurs.

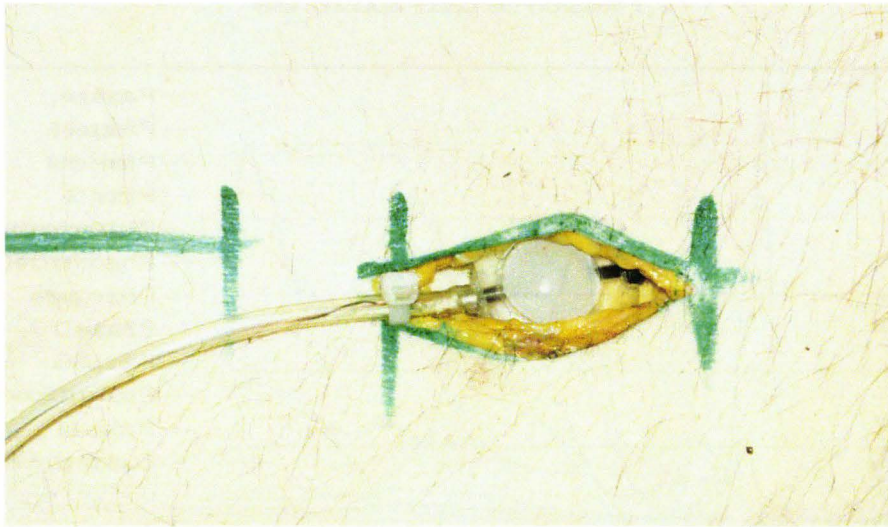


Figure 115. Vue détaillée d'un capteur en place après incision cutanée.

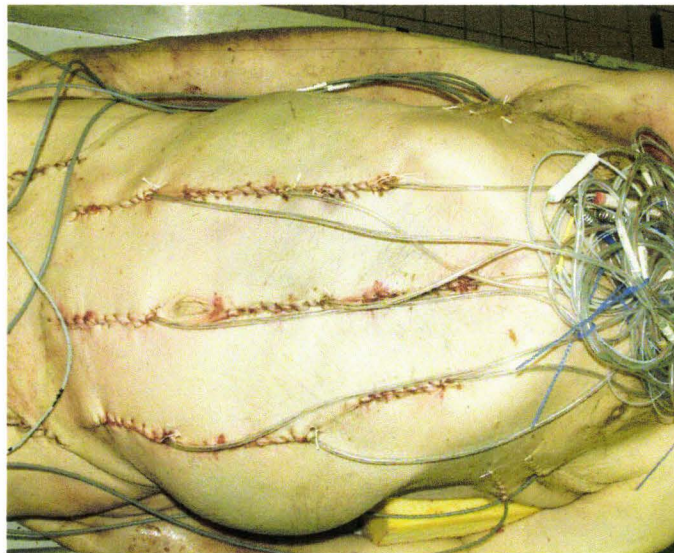


Figure 116. Vue des 9 capteurs en place. Les sorties des câbles se font vers le haut.

Résultats

Du fait de la fréquence du phénomène étudié, les mesures de pression de paroi n'ont pas été filtrées. Par contre, du fait de la présence de très nombreuses perturbations sur la mesure de pression du coussin gonflable, c'est un filtre SAE CFC 60 qui a été appliqué.

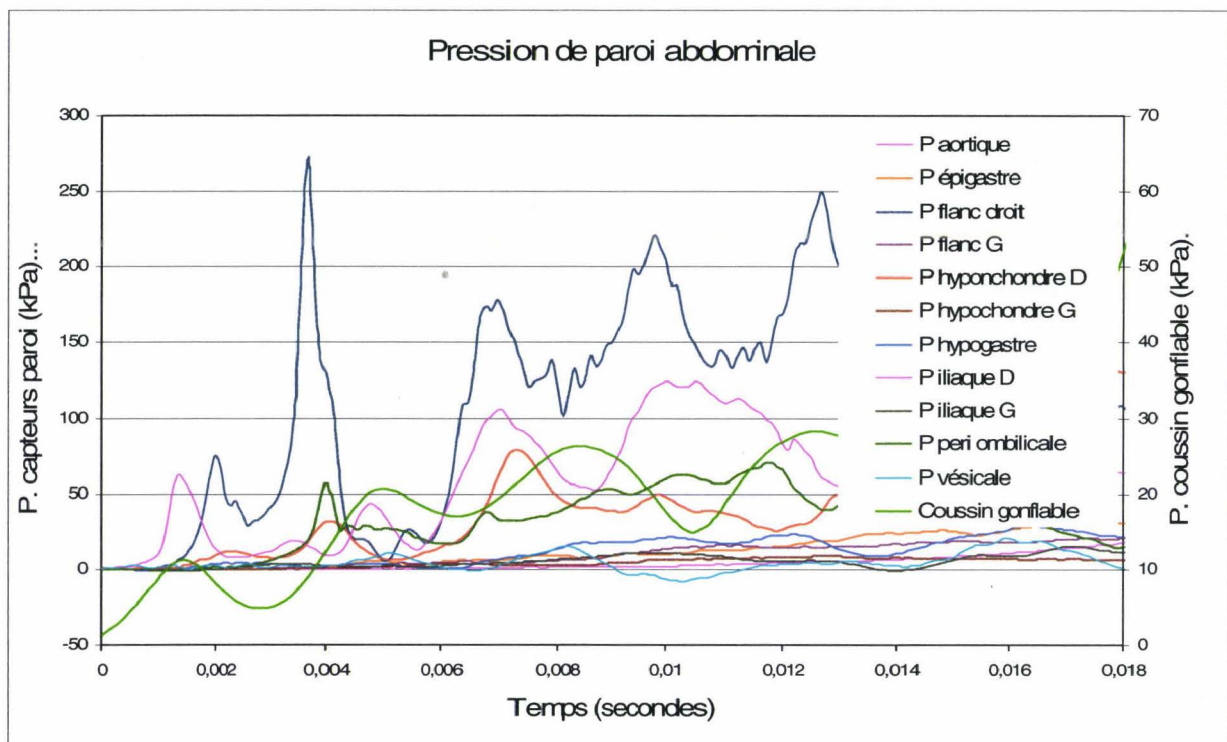


Figure 117. Courbes de pression de la paroi abdominale.

Le module du coussin gonflable est placé en regard de la fosse iliaque droite. Dans les millisecondes qui suivent le lancement de l'essai, le déploiement du coussin gonflable va progressivement recruter un territoire croissant de la paroi abdominale. En l'absence de

capacité à filmer en raison du confinement du module, les capteurs lenticulaires vont permettre de connaître les temps de chargement respectifs des territoires qu'ils représentent. Le signal le plus élevé ne se situe pas au niveau de la fosse iliaque droite mais au niveau du flanc droit. Ce résultat est cohérent dans la mesure où le déploiement du coussin gonflable se fait à la partie supérieure du module et intéresse donc le territoire anatomique supérieur, dans le cas présent le flanc droit, (figure 113). Plus le déploiement du coussin gonflable progresse, plus les territoires intéressés sont éloignés du module et moins la pression est élevée. Au final, il est possible de produire une évaluation de l'interaction dans le temps entre le coussin gonflable et la paroi abdominale. L'évaluation proposée n'est pas le produit d'un traitement automatique. Elle est déduite de l'examen des courbes et destinée à exposer un potentiel d'exploitation des mesures. Pour chaque courbe, le début de montée de pression a été considéré comme le signe de recrutement du territoire correspondant. Il a été alors possible de déterminer une chronologie dans la sollicitation des neuf territoires anatomiques. Le tracé manuel du contour du coussin gonflable a cherché à respecter les données de pression. Les couleurs ont été choisies de façon arbitraire afin d'apporter une bonne lisibilité à la figure 118.

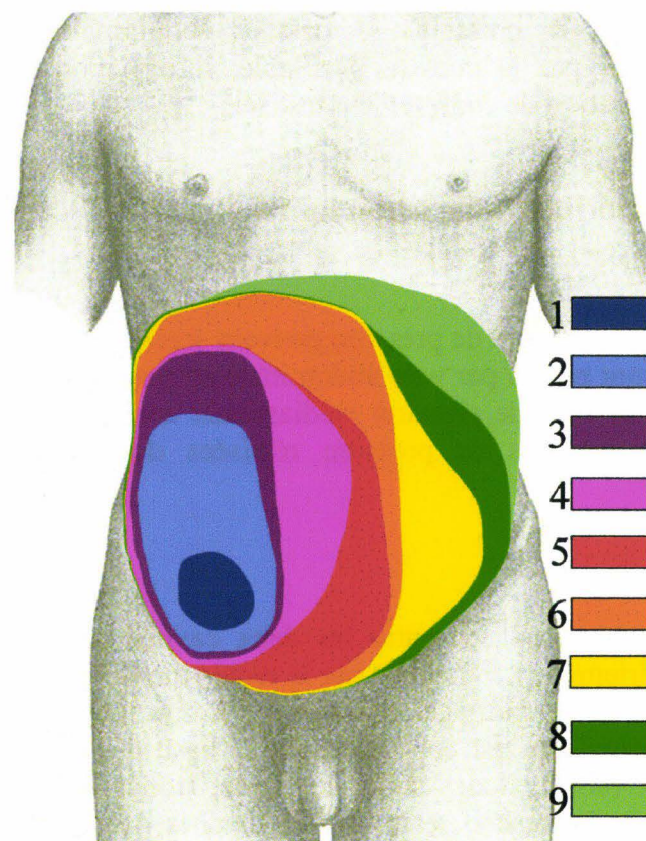


Figure 118. Représentation de l'évolution temporelle du chargement de l'abdomen en relation avec le déploiement du coussin gonflable. Le chargement commence en zone 1 et se termine en zone 9, (Gray 1918), image modifiée.

L'évaluation proposée sur la figure 118, montre un recrutement de la paroi abdominale comme suit :

- Première sollicitation au niveau de la fosse iliaque droite en regard du module.

- Déploiement du coussin gonflable vers le haut et à droite (flanc droit puis hypochondre droit) avec le maximum de pression au niveau du flanc droit.
- Recrutement de la partie centrale de la paroi (ombilic), puis de l'ensemble de la partie centrale de l'abdomen (hypogastre en bas puis épigastre en haut).
- Recrutement de la partie gauche de l'abdomen commençant en bas (fosse iliaque gauche) puis progression vers le haut (flanc gauche puis hypochondre gauche).

Conclusion

Dans cette application, les capteurs lenticulaires à chambre de pression montrent à nouveau leur capacité à apporter des informations de pression au niveau de tissus où des capteurs de pression standard seraient mis en difficulté. Si la valeur de pression ne peut être considérée de façon certaine comme étant égale à la pression présente dans les tissus explorés, cette technique apporte néanmoins des indications sur les valeurs maximales, sur la fréquence du phénomène qui, dans le cas présent, peut faire évoquer un phénomène de blast. De plus, cette technique, en documentant les pressions sectorielles abdominales, permet de décrire la progression du chargement par le coussin gonflable, information inaccessible à d'autres techniques dans la configuration de confinement utilisée.

Mesure de pression médiastinale antérieure

Objectif

Les capteurs lenticulaires à chambre de pression peuvent servir à de nombreuses applications, en particulier lorsqu'ils sont placés par voie abdominale en position rétro-sternale. Il est alors possible de réaliser des mesures de pression médiastinale antérieure pendant les chocs. Ces mesures complètent les mesures de pression réalisées dans les autres compartiments thoraciques.

Rappel anatomique

Le médiastin est une région localisée entre les deux cavités pleurales qui accueillent les poumons. La limite postérieure est constituée par le rachis thoracique. La limite antérieure est constituée par le sternum et les cartilages costaux. La limite inférieure est constituée par le diaphragme. La limite supérieure est constituée par la base du cou. Le médiastin abrite le cœur, les gros vaisseaux (aorte, troncs supra-aortiques, troncs veineux brachiocéphaliques gauche et droit), le thymus, la trachée, les bronches souches gauche et droite, l'œsophage, le canal thoracique et de très nombreux nerfs. Ces éléments anatomiques sont noyés dans un tissu cellulo-graisseux de soutien dont l'abondance est en relation avec la corpulence du sujet.

Instrumentation

L'implantation rétro-sternale du capteur profite de l'ouverture de la cavité abdominale réalisée pour la mise en place d'autres capteurs. Un plan de clivage médian est réalisé en arrière du sternum à partir de la partie inférieure du processus xiphoïde. Il est pris soin de limiter l'excursion latérale de l'incision afin de ne pas léser la plèvre qui se réfléchit en cet endroit. Après l'implantation du capteur, la cavité artificielle est remplie de gel (type gel pour échographie) afin d'éviter la présence d'air résiduel qui pourrait perturber la mesure. La

suture de la cavité rétrosternale accompagne la fermeture du plan profond de la paroi de la cavité abdominale.

Résultats

L'utilisation des capteurs lenticulaires pour réaliser des mesures de pression médiastinale antérieure est assez récente. Les mesures sont de bonne qualité et offrent des perspectives intéressantes dans les études comparatives des chargements thoraciques frontaux et latéraux.

Mesures d'accélération et de vitesses angulaires

Instrumentation du rachis par voie antérieure

Introduction

En 1997, le besoin d'améliorer la biofidélité du modèle de rachis cervical (Bertholon 1999) a conduit à la réalisation d'une campagne d'essais sur cadavre en choc arrière. Ces essais devaient constituer une base d'étude de la cinématique du rachis cervical afin d'améliorer le comportement des modèles numériques.

Objectif

Afin d'obtenir des données sur la cinématique du rachis cervical en choc arrière, il est nécessaire de réaliser des mesures d'accélération et de vitesse angulaire sur un certain nombre de vertèbres. Dans le cas d'un choc arrière, si les conditions d'essai sont bien maîtrisées, il est possible de considérer que la cinématique du sujet intéresse uniquement le **plan X, Z**. Ceci permet de limiter le nombre de mesures à réaliser : une mesure de vitesse angulaire autour de l'**axe Y** et deux mesures accélérométriques dans le **plan X, Z**. Etant donné qu'en 1997 il était difficile d'instrumenter toutes les vertèbres à cause du volume des capteurs de vitesse angulaire (ATA sensors), il a été considéré que l'instrumentation de trois étages vertébraux était suffisante. Les trois vertèbres choisies sont : C2 (axis), C5 (5^{ème} cervicale), T1 (1^{ère} thoracique). Le système artériel n'est pas pressurisé pour les deux raisons suivantes :

- La participation des vaisseaux à la cinématique du cou est considérée comme négligeable
- Les sollicitations sont infralésionnelles. Il n'est donc pas utile d'injecter un marqueur (encre de Chine).

Rappel anatomique

Le rachis cervical est composé de 7 vertèbres. L'articulation supérieure se fait avec les condyles occipitaux de la base du crâne. L'articulation inférieure se fait avec la première vertèbre thoracique. Deux vertèbres ont une géométrie particulière : C1, l'atlas et C2, l'axis. Ces deux dernières s'associent aux condyles occipitaux pour constituer une unité fonctionnelle permettant d'assurer la flexion/extension (25°), l'inclinaison latérale (8°) et la rotation (20°) de la tête. Le tableau 4 indique les amplitudes des mouvements pour l'ensemble du rachis cervical.

	Mobilité active	Mobilité passive
Flexion	40°	70°
Extension	50°	80°
Inclinaison latérale	15°	30°
Rotation	50°	80°

Tableau 4. Mouvements du rachis cervical (Kamina 2003).

La vertèbre cervicale type

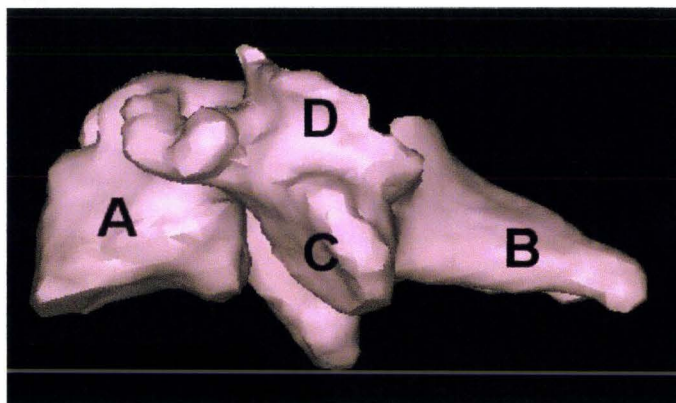


Figure 119. Vertèbre cervicale type (C3 à C6). (vertèbre reconstruite à partir de coupes TDM, BDD TDM CEESAR, Hôpital Cochin Radiologie B, ENSAM, LAB), (Mimics 2009).*

La figure 119 montre une vue latérale d'une vertèbre cervicale type (C3 à C6) :

- *A : corps vertébral*
- *B : processus épineux*
- *C : processus articulaire inférieur*
- *D : processus articulaire supérieur*

L'unité fonctionnelle atlas/axis

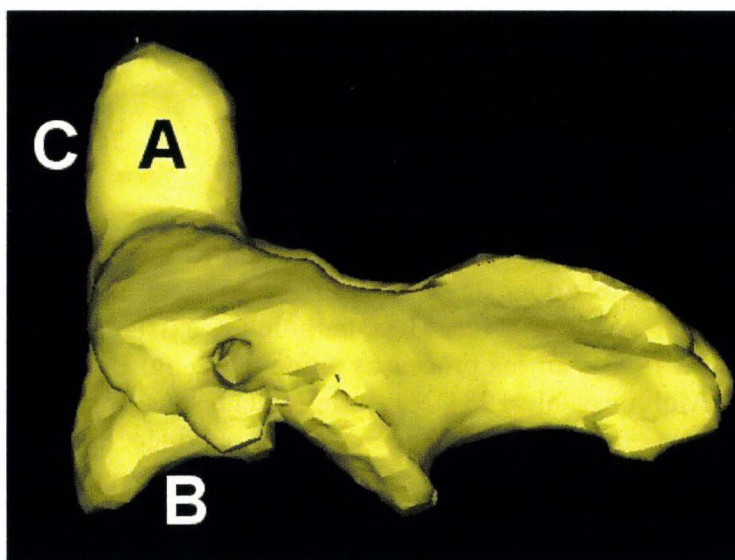


Figure 120. Deuxième vertèbre cervicale (axis). (vertèbre reconstruite à partir de coupes TDM, BDD TDM CEESAR, Hôpital Cochin Radiologie B, ENSAM, LAB), (Mimics 2009).

** Base De Données de coupes TomoDensitoMétrique de sujets congelés en position verticale. Cette BDD est issue de la collaboration entre le CEESAR, l'Hôpital Cochin Radiologie B, l'ENSAM et le LAB.*

La figure 120 montre une vue latérale de C2 (axis) :

- A : processus odontoïde (dent de l'axis)
- B : articulation avec le corps vertébral de C3
- C : articulation du processus odontoïde avec C1 (atlas)

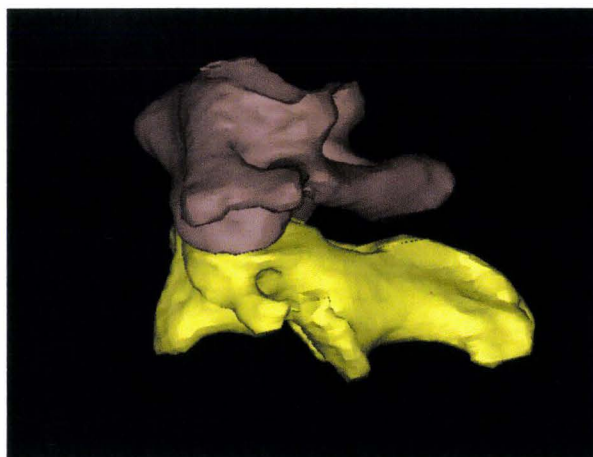


Figure 121. Vue latérale gauche de l'unité fonctionnelle C1/C2. (vertèbre reconstruite à partir de coupes TDM, BDD TDM CEESAR, Hôpital Cochin Radiologie B, ENSAM, LAB), (Mimics 2009).

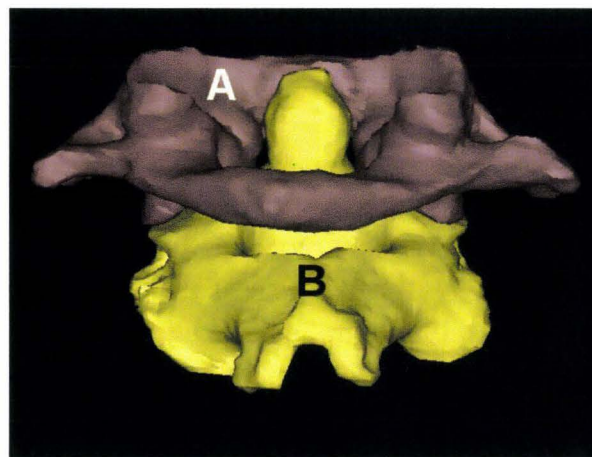


Figure 122. Vue postérieure de l'unité fonctionnelle C1/C2. (vertèbre reconstruite à partir de coupes TDM, BDD TDM CEESAR, Hôpital Cochin Radiologie B, ENSAM, LAB), (Mimics 2009).

La figure 121 montre une vue latérale de l'unité fonctionnelle C1/C2. La figure 122 montre une vue postérieure de l'unité fonctionnelle C1/C2. La vertèbre supérieure est l'atlas (C1). La vertèbre inférieure est l'axis (C2).

Principe

Le rachis cervical peut être instrumenté par voie antérieure ou par voie postérieure. En cas de choc arrière, la voie postérieure est exclue en raison de l'extension du rachis qui risque de détruire l'instrumentation. C'est donc la voie antérieure qui est choisie. La littérature décrit peu d'instrumentation du rachis cervical. Les techniques existantes font état de fixations postérieures (Cavanaugh 1993), sur les processus épineux (Deng, Begeman et al. 2000) ou sur les lames (Nusholtz, Melvin et al. 1981) essentiellement sous forme de support de miroirs destinés à reconstruire le déplacement à l'aide de films ou vidéo. Il a donc été nécessaire de développer une instrumentation du rachis cervical par voie antérieure permettant de réaliser des mesures d'accélération et de vitesses angulaires au niveau de C2, C5 et T1 (Potier and Lassau 2000). Du fait de la particularité de la deuxième vertèbre cervicale, il a été nécessaire de développer une instrumentation qui lui est propre. Les deux autres vertèbres instrumentées (C5, T1) font appel à une même méthodologie qui est décrite dans un deuxième temps. Afin de respecter les axes relatifs des capteurs, ceux-ci sont montés dans un boîtier. C'est ce dernier qui est fixé au corps vertébral. Par la même occasion, ce boîtier assure la fonction de protection des capteurs. La figure 123 montre le positionnement des capteurs sur un squelette.

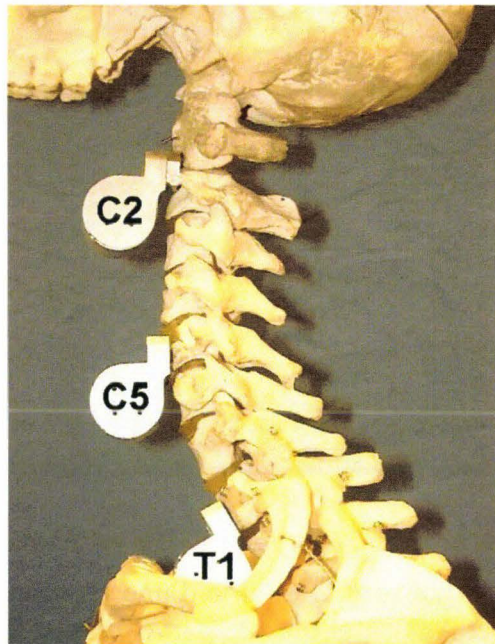


Figure 123. Montage montrant le positionnement des capteurs sur le rachis.

La figure 124 montre le positionnement des capteurs à l'intérieur d'un boîtier. Ax et Az correspondent aux mesures accélérométriques dans le **plan X, Z**. By correspond à la mesure de vitesse angulaire autour de l'**axe Y**.




Figure 124. Vue intérieure d'un boîtier.

Principe de l'ancrage du boîtier sur la 2ème vertèbre cervicale

La géométrie de l'axis (C2) n'autorise l'utilisation que d'une seule vis placée dans la base du processus odontoïde. Afin d'améliorer la qualité de l'ancrage du boîtier et d'éviter toute rotation, l'embase de fixation du boîtier est équipée de deux pointes destinées à être enfoncées de chaque côté de la base du processus odontoïde.




Figure 125. Vue du boîtier fixé sur la deuxième vertèbre cervicale (axis).

La figure 125 montre le boîtier fixé sur C2 à l'aide d'une vis placée dans la base du processus odontoïde. Deux pointes (Ad et Ag) enfoncées de part et d'autre de la vis médiane constituent un dispositif antirotation.

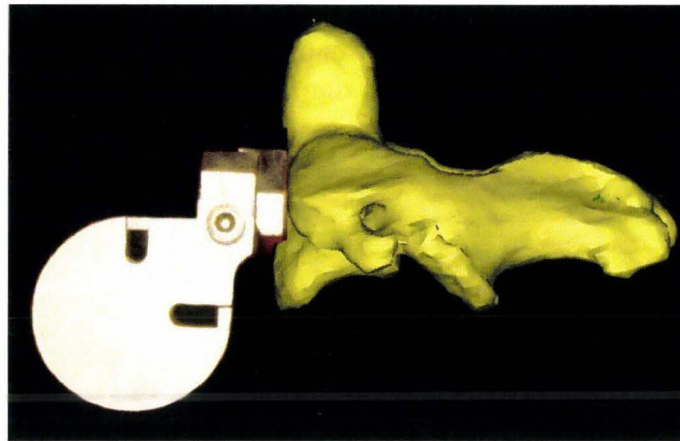


Figure 126. Vue latérale gauche du boîtier fixé sur la vertèbre C2 (vertèbre reconstruite à partir de coupes TDM, BDD TDM CEESAR, Hôpital Cochin Radiologie B, ENSAM, LAB), (Mimics 2009).

La figure 126 montre le boîtier en place sur C2. Le boîtier est déporté en avant afin d'éviter tout contact avec la vertèbre C3.

Principe de l'ancrage des boîtiers sur la 5^{ème} vertèbre cervicale et la 1^{ère} vertèbre thoracique

Les boîtiers sont du même type que celui qui est fixé sur C2. Deux vis assurent la fixation en avant du corps vertébral, trou A et C sur la figure 127. Par conséquent, il n'est pas utile de mettre en place un dispositif antirotation. Le trou B est utilisé pour la fixation du boîtier sur la deuxième vertèbre cervicale (axis) à l'aide d'une vis unique.




Figure 127. Vue frontale du boîtier commun à C2, C5 et T1.

La figure 128 montre le boîtier en place sur la cinquième vertèbre cervicale.

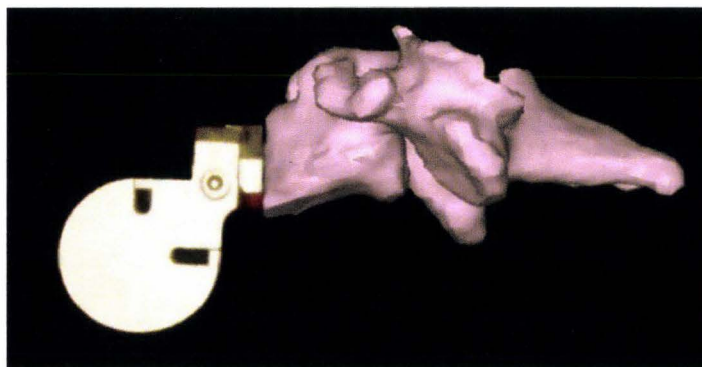


Figure 128. Vue latérale gauche du boîtier fixé sur C5. (vertèbre reconstruite à partir de coupes TDM, BDD TDM CEESAR, Hôpital Cochin Radiologie B, ENSAM, LAB), (Mimics 2009).

Instrumentation

L'instrumentation se déroule en trois étapes :

- Aménagement d'une voie d'abord du rachis cervical
- Fixation des boîtiers
- Fermeture des incisions.

Aménagement d'une voie d'abord du rachis cervical

Une incision est pratiquée de chaque côté du cou en avant du muscle sterno-cléido-mastoïdien (SCM). L'ouverture part du gonion, à l'angle de la mandibule, pour se terminer en regard de l'insertion sternale du muscle SCM (figure 129). Le bord antérieur du muscle SCM est atteint après avoir franchi le plan cutané et le plan du muscle platysma.

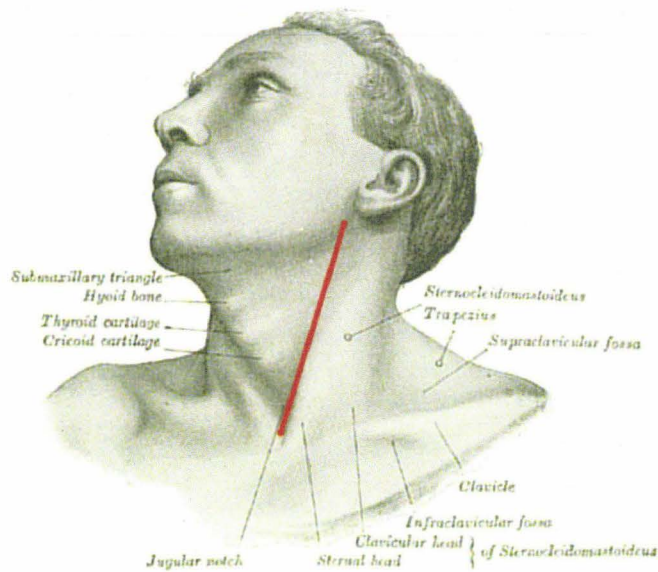


Figure 129. Incision cutanée gauche (Gray 1918), image modifiée.

Une fois que le bord antérieur du muscle SCM est atteint, le plan de dissection se poursuit en direction de la face antérieure du rachis en passant en avant des vaisseaux et nerfs du cou. Les plans de dissection gauche et droit se rejoignent en avant du rachis permettant d'en exposer la face antérieure en réclinant les voies aérodigestives supérieures. Pour finir, la dissection se poursuit vers le bas afin de dégager les deux premières vertèbres thoraciques. Si les vaisseaux du cou (veine jugulaire interne et artère carotide) sont gênants, il est possible de les réséquer, car il est considéré que leur participation à la cinématique du cou est faible. La figure 130 montre la face antérieure du rachis accessible de C1 à T2.

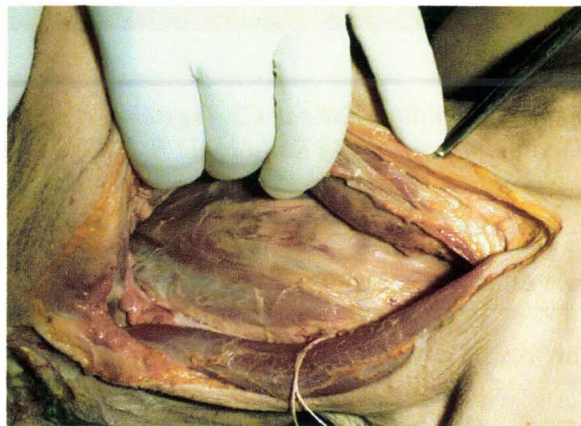


Figure 130. Vue antérieure du rachis cervical.

Fixation des boîtiers

L'ordre d'instrumentation est le suivant :

- C2 (axis) est instrumentée en premier car c'est l'instrumentation la plus confinée
- T1 est instrumentée dans un second temps
- C5 est instrumentée en dernier car c'est la vertèbre la plus accessible.

Instrumentation de C2

Le tubercule antérieur de C1 est repéré à la palpation. La position de la base du processus odontoïde de C2 en est déduite. Un repère radio-opaque (bille de plomb) est placé en regard de la position envisagée pour la vis du boîtier. Un cliché radiographique de face est réalisé, bouche ouverte, afin de visualiser le processus odontoïde et de contrôler la position de la bille. Si celle-ci est en bonne position, une amorce de perçage est réalisée à l'aide d'une vis, le tournevis passant par la bouche. Il est nécessaire de placer la vis en position suffisamment haute (proche de l'atlas) car la forme en bec du corps vertébral de C2 est trompeuse. L'entretoise possédant les pointes est présentée et vissée afin d'incruster les pointes dans la vertèbre. La vis est retirée. L'embase du boîtier est accolée à l'entretoise, la vis est remise en place permettant de terminer l'assemblage du boîtier, de l'entretoise antirotation et de la vertèbre (figure 131).

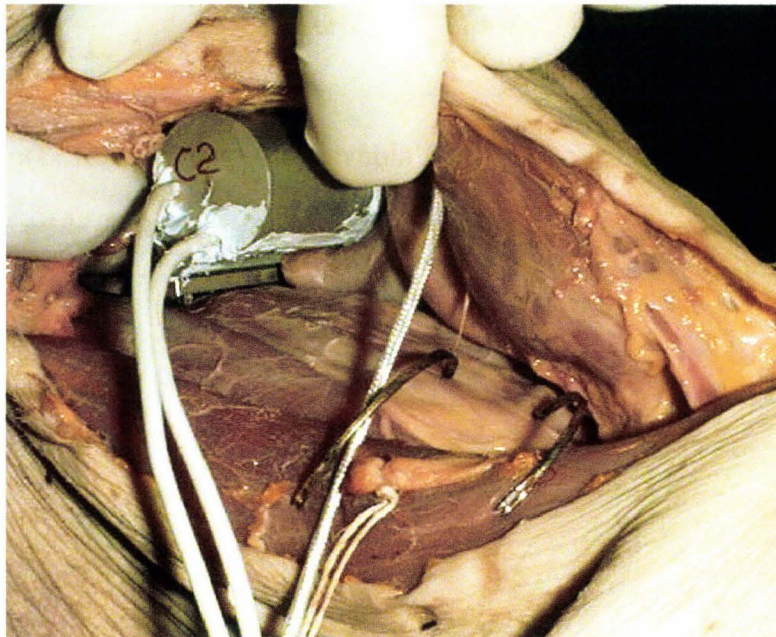


Figure 131. Vertèbre C2 instrumentée.

Instrumentation de T1

Des repères radio-opaques associés à un cliché radiographique permettent le repérage de C5 et de T1. L'accessibilité de T1 est vérifiée par la présentation du boîtier. Si nécessaire, une dissection complémentaire est réalisée. Le boîtier est définitivement mis en place à l'aide de deux vis (figure 132).

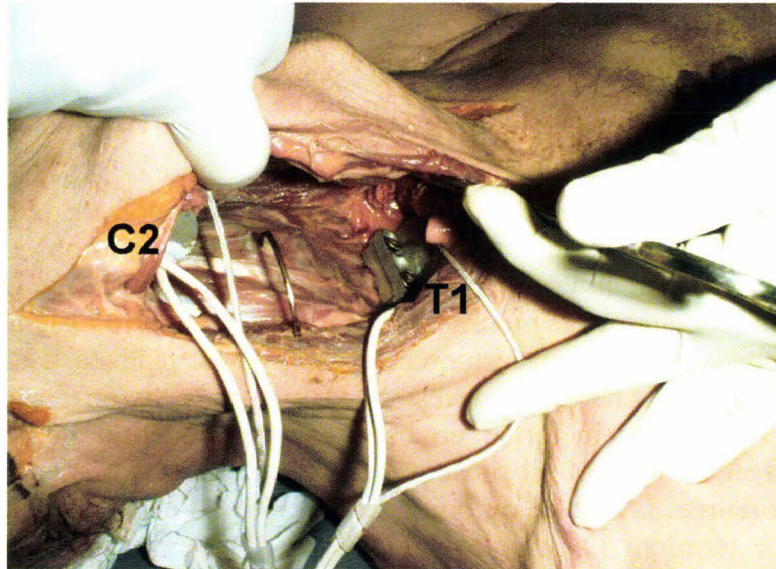


Figure 132. T1 instrumentée.

Instrumentation de C5

Le boîtier est présenté devant C5 puis fixé à l'aide de deux vis, (figure 133).

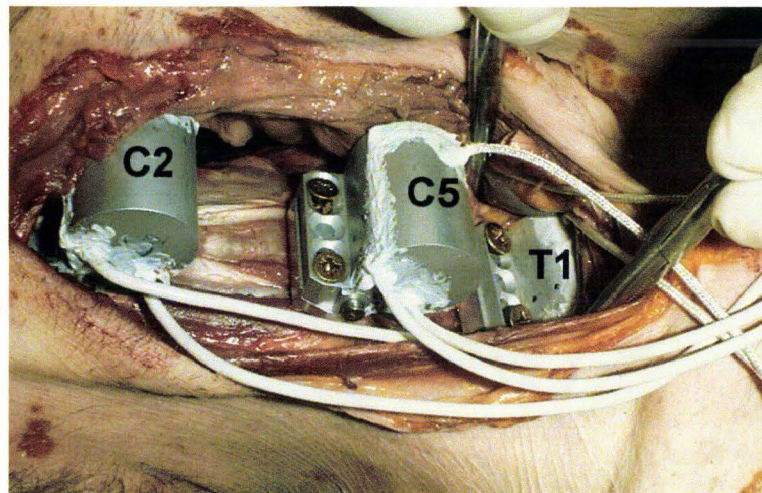


Figure 133. Vue des 3 boîtiers en place.

Fermeture des incisions

La partie antérieure du cou est remise en place en avant des capteurs. Le rachis cervical est mis en extension afin d'évaluer la compatibilité anatomique des boîtiers, du fait de leur volume. Les trois sujets instrumentés ont montré une compatibilité satisfaisante. Les sutures cutanées ont ainsi pu être réalisées sans difficulté.

La qualité de l'instrumentation peut être évaluée à l'aide d'un cliché radiographique de profil (figure 135).

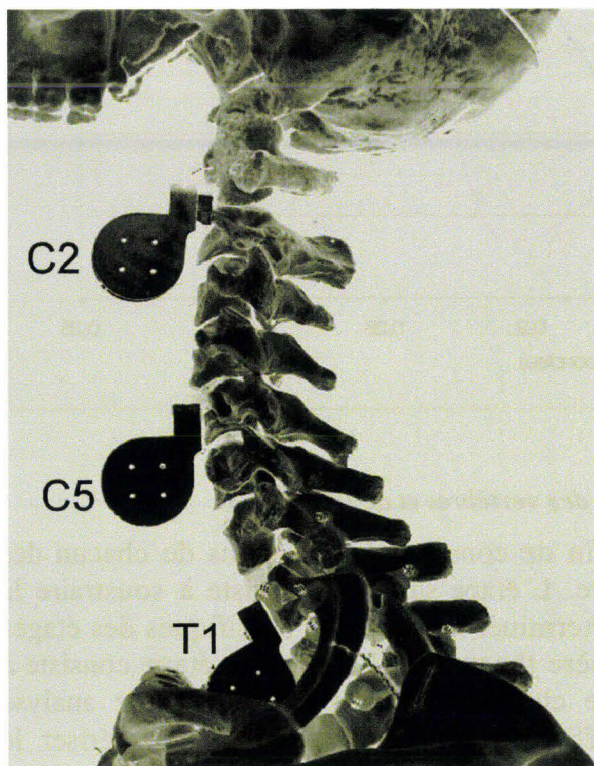


Figure 134. Objectif radiographique.

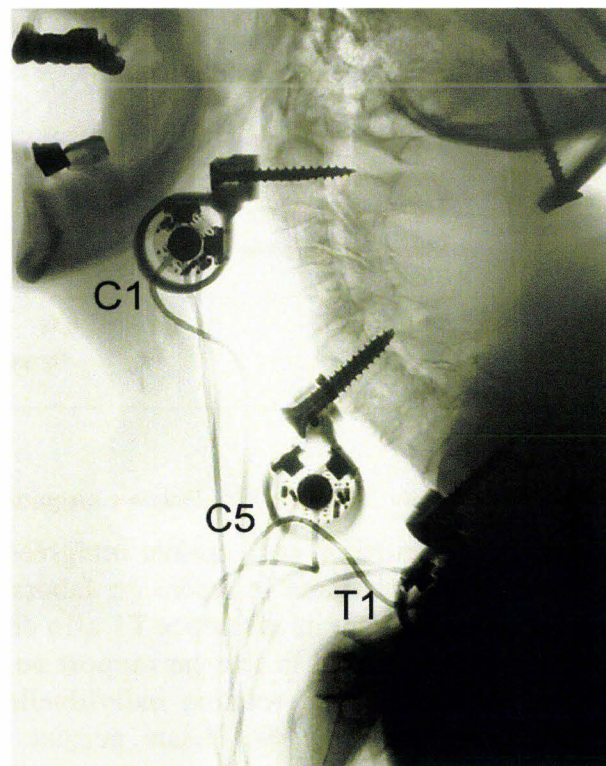


Figure 135. Cliché radiographique de profil.

La figure 134 montre l'objectif radiographique de l'instrumentation obtenue par traitement de la photo du squelette instrumenté (figure 123). La figure 135 présente un cliché radiographique d'un sujet instrumenté. Les boîtiers fixés sur C2 et C5 sont bien visibles, et correctement positionnés. Le boîtier fixé sur T1 est partiellement masqué par la partie supérieure du squelette thoracique. La qualité de l'alignement des deux vis de fixation sur C5 et T1 ne laisse apparaître qu'un seul contour. La comparaison des deux documents permet de conclure que l'instrumentation répond de façon satisfaisante aux objectifs de positionnement.

Résultats

Des essais répétitifs infralésionnels ont été réalisés sur 3 sujets. Pour chaque sujet, une partie des essais a été réalisée avec un appui-tête, l'autre partie sans appui-tête. Les courbes de la figure 136 montrent l'évolution des vitesses angulaires des vertèbres (T1, C5 et C2) et de la tête au cours d'un essai sans appui-tête. Les mesures sont filtrées à l'aide d'un filtre SAE CFC 180.

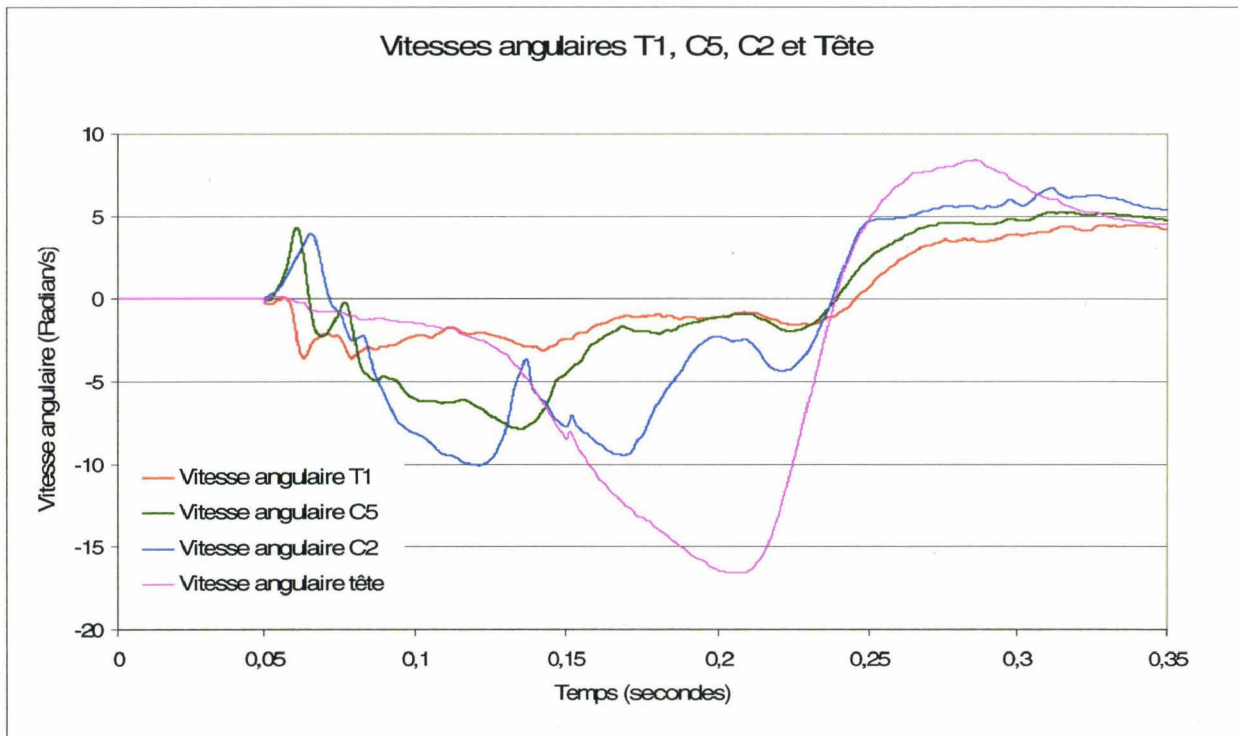


Figure 136. Vitesses angulaires des vertèbres et de la tête.

Les vitesses angulaires sont ensuite intégrées afin de connaître les rotations de chacun des étages instrumentés dans le repère du laboratoire. L'étape suivante consiste à soustraire la rotation de la vertèbre de référence T1 afin de déterminer les rotations spécifiques des étages du rachis cervical et de la tête par rapport au repère thoracique. La dernière étape consiste à afficher les courbes de rotation individuelle de chaque étage instrumenté. Cette analyse appliquée à l'ensemble des essais permet d'afficher des corridors et de caractériser le comportement du rachis cervical en choc arrière (Bertholon 1999).

La figure 137 montre des courbes des rotations des étages instrumentés dans le repère du laboratoire, calculées à partir des mesures de vitesse angulaire (figure 136). Dans l'essai pris pour exemple, la rotation de la tête atteint 75° . Cette valeur correspond aux rotations cumulées de T1, C5, C2 et de la tête (articulation C1/condyles occipitaux).

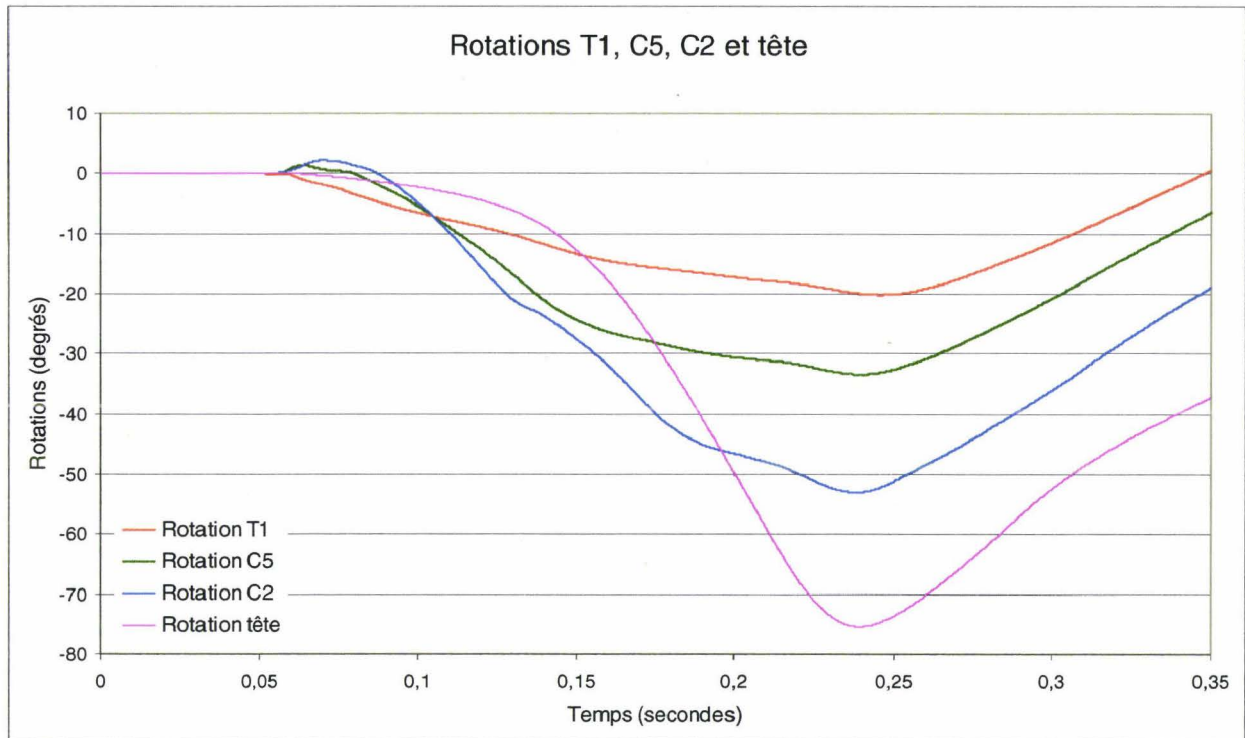


Figure 137. Rotation dans le repère du laboratoire des vertèbres T1, C5, C2 et de la tête.

Deux accéléromètres étant associés au capteur de vitesse angulaire, il est possible, par double intégration, de calculer les déplacements linéaires dans le **plan X, Z**. Ceux-ci, associés au calcul des rotations, permettent alors de connaître la cinématique de chaque segment rachidien exploré dans le **plan X, Z**.

La technique a été applicable sans difficulté majeure à l'ensemble des sujets, ce qui est l'un des critères de validation d'une technique d'instrumentation. Les ancrages des capteurs ont été vérifiés après chaque tir. Aucune défaillance n'a été notée. La robustesse des fixations et la cohérence des résultats permettent de considérer que la technique est fiable.

Pour ces raisons, cette technique d'instrumentation du rachis cervical a été utilisée plus tard dans l'exploration du rachis lombaire chez un sujet en position assise, les capteurs étant mis en place par voie rétro-péritonéale (Potier and Vallancien 2004).

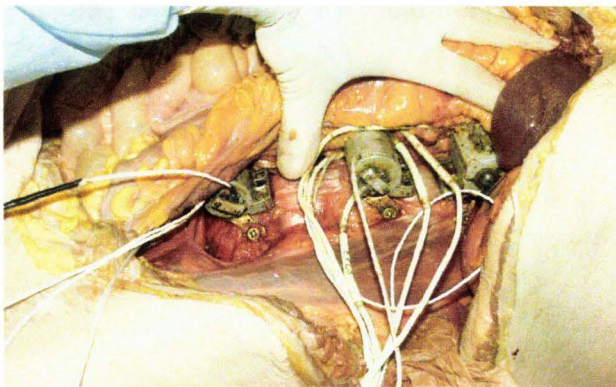


Figure 138. Instrumentation du rachis lombaire par voie rétro-péritonéale.




Figure 139. Contrôle d'alignement au cours de l'autopsie.

La figure 138 montre l'instrumentation du rachis lombaire par voie rétro-péritonéale (voie d'abord latérale). Sur cette vue, l'ensemble du contenu de la cavité péritonéale est récliné afin d'exposer les boîtiers en place. La figure 139 montre l'ensemble pelvis/rachis lombaire isolé après l'autopsie. Cette étape permet de contrôler l'alignement des boîtiers qui sont destinés à se déplacer dans le **plan X, Z**. Tout défaut d'alignement dans ce plan est responsable d'une perte d'information sur la cinématique du rachis.

Instrumentation du rachis par voie postérieure

Objectif

L'instrumentation antérieure du rachis cervical et du rachis lombaire est justifiée par des conditions d'essai (choc arrière, position assise avec dossier) qui sont incompatibles avec un ancrage de capteurs par voie postérieure. En dehors de ces conditions restrictives, l'instrumentation du rachis thoraco-lombaire consiste à fixer des interfaces postérieures à l'aide de vis et entretoises afin de réaliser des mesures d'accélération et de vitesses angulaires.

Rappel anatomique

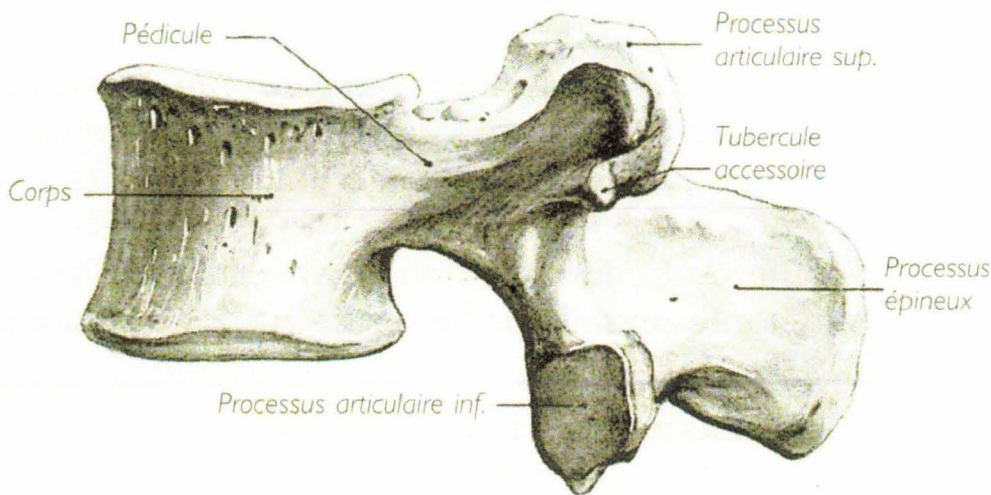


Figure 140. Vue latérale d'une vertèbre lombale, (Rouvière 2002).

La figure 140 présente une vue latérale d'une vertèbre lombale, en particulier le pédicule gauche et le processus épineux.

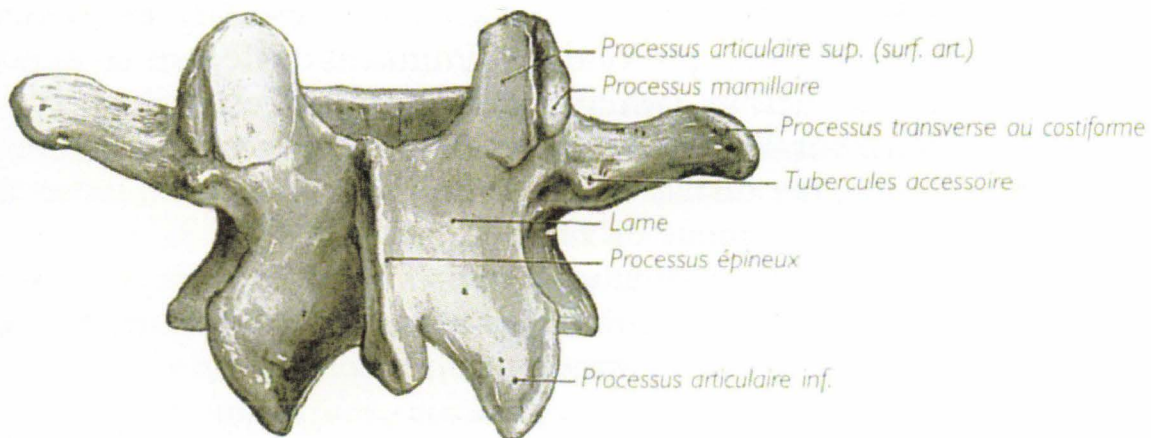


Figure 141. Vue postérieure d'une vertèbre lombale, (Rouvière 2002).

La figure 141 présente une vue postérieure d'une vertèbre lombale, en particulier les lames.

Principe

L'ancrage des interfaces postérieures sur les vertèbres est basé sur l'utilisation de vis pédiculaires, les autres modes de fixation (processus épineux, lames), n'étant pas considérés comme suffisamment rigides (Cavanaugh 1993), (Deng, Begeman et al. 2000), (Nusholtz, Melvin et al. 1981). Cela signifie que deux vis traversent les deux pédicules vertébraux pour venir s'implanter dans le corps vertébral. Le principe des vis pédiculaires est ancien en chirurgie orthopédique (Rosner, Polly et al. 2003), (Santoni, Hynes et al. 2008) . Dans le champ de la biomécanique des chocs, certaines instrumentations anciennes consistaient à fixer une plaque en appui sur les processus épineux à l'aide de quatre vis placées en aveugle dans le rachis. Les capteurs ne pouvaient donc pas être considérés comme solidaires d'une seule vertèbre. De son côté, l'utilisation des vis pédiculaires, en imposant un repérage soigneux, garantit un couplage des capteurs à une seule vertèbre ainsi qu'une meilleure reproductibilité de l'instrumentation.

Les plaques d'accueil pour les capteurs sont fixées à l'aide de 4 vis :

- 2 vis supérieures qui traversent les pédicules pour atteindre le corps vertébral
- 2 vis inférieures qui traversent les lames

L'instrumentation décrite ci-dessous correspond à une application du principe général d'ancrage par des vis pédiculaires dans un contexte de choc qui impose une grande robustesse des fixations. Afin d'évaluer la tenue de ce type de fixation, un sujet de 60 kg a été placé en procubitus afin d'exposer le rachis. Puis, deux vis pédiculaires ont été placées dans la première vertèbre lombale. Enfin, un lien fixé entre les deux vis a permis de soulever le sujet à l'aide d'un palan. En montrant la robustesse de ce type de fixation, la réussite de cet essai a conforté le choix d'instrumenter les vertèbres à l'aide de vis pédiculaires au cours des chocs.

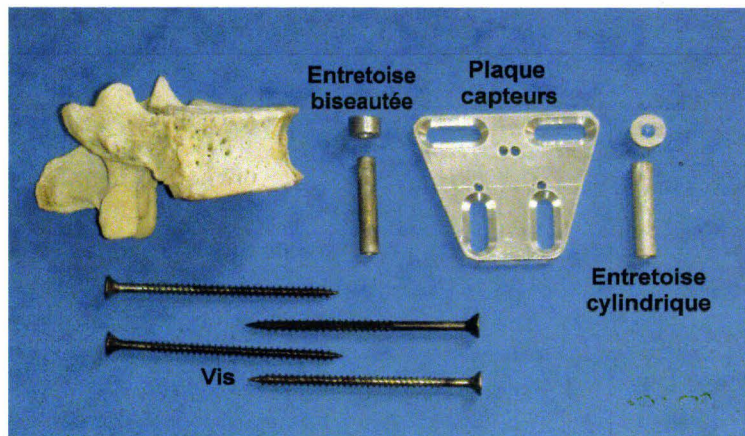


Figure 142. Kit de fixation de l'interface pour capteurs.

La figure 142 montre les éléments du kit de fixation de l'interface pour capteurs. Afin de maintenir la plaque à distance des processus épineux, des entretoises sont placées entre la plaque et les zygapophyses. Chaque vis pédiculaire est équipée de deux entretoises. La plus longue, cylindrique, assure le déport de la plaque vers l'arrière. La plus courte est biseautée permettant d'ajuster, par rotation, l'angle de la plaque par rapport au rachis. Deux vis inférieures permettent de mettre en contrainte les fixations pédiculaires en ajustant les angles de la plaque par rapport aux plans sagittal et transversal du rachis.

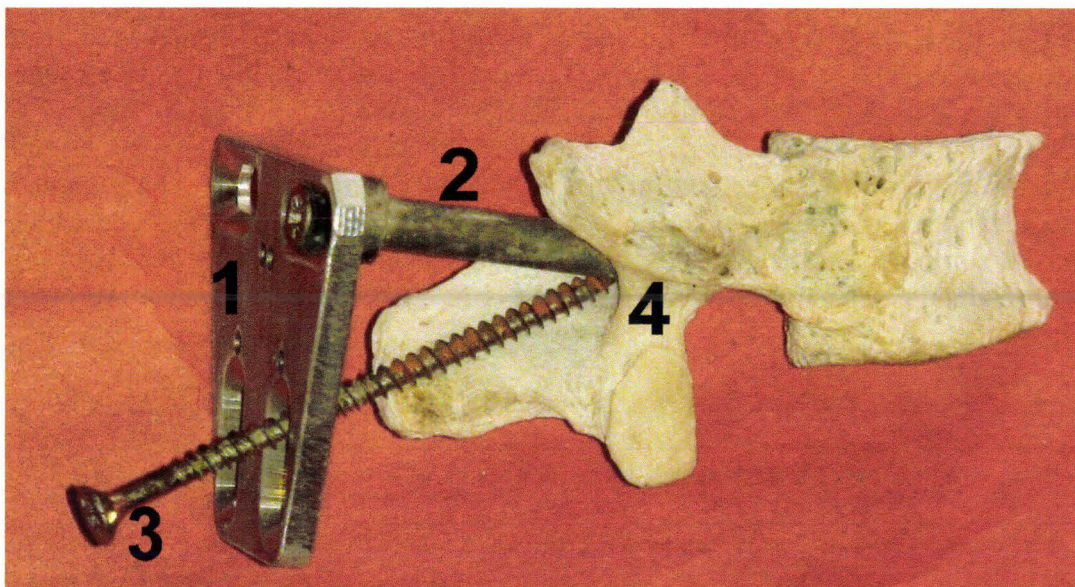


Figure 143. Demi-vertèbre instrumentée du côté droit. 1) Plaque. 2) Entretoise cylindrique. 3) Vis inférieure 4X70mm. 4) Zygapophyse.

L'utilisation d'un ensemble de pièces plutôt que d'une pièce unique est justifiée par la nécessité d'adapter le montage à tous les sujets quelles que soient les variations constitutionnelles et pathologiques. La contrepartie est une perte de rigidité du montage.

Instrumentation

Le sujet est placé en procubitus sur la table de radiographie. Une ligne croisant le rachis est tracée entre les crêtes iliaques gauche et droite. Le niveau de croisement avec le rachis

correspond à peu près à la quatrième vertèbre lombale. Une incision cutanée est pratiquée en regard des processus épineux sur la longueur du rachis lombo-thoracique. Ainsi, les processus épineux sont plus facilement palpables. Le processus épineux correspondant au croisement de la ligne avec le rachis est identifié comme étant, à priori, la quatrième vertèbre lombale (L4), en l'absence de pathologie vertébrale (tassement L5) contrôlé à la radiographie. Les processus épineux supérieurs sont identifiés en comptant à partir de L4 jusqu'à la première vertèbre à instrumenter. Une fois identifiée, un contrôle radiographique permet de confirmer le repérage de la vertèbre par rapport à la douzième vertèbre thoracique (T12) qui s'articule avec la douzième côte. Une incision latérale est pratiquée afin d'exposer la lame correspondante. Celle-ci est grattée jusqu'à la base du processus transversaire et l'articulation zygapophysaire inférieure de la vertèbre supérieure. Une bille de plomb est placée en dessous de l'articulation zygapophysaire, cet emplacement correspondant au point d'entrée de la vis. Cette modalité de repérage est valable pour les rachis thoracique et lombaire. Une radiographie de contrôle est réalisée en prenant en compte la courbure du rachis pour régler l'angle de la source de rayons X. Si le cliché radiographique confirme le bon alignement de la bille avec le pédicule, la même démarche est suivie pour le repérage de la vis pédiculaire controlatérale. Les vis pédiculaires, les entretoises et la plaque seront mises en place avant l'essai, le sujet étant en position verticale, afin de réaliser un alignement correct par rapport au rachis. Les vis doivent être orientées vers le plan médian afin de garantir leur positionnement à l'intérieur du corps vertébral. Dans le cas contraire, si c'est le rachis thoracique qui est instrumenté, l'extrémité de la vis risque de pénétrer dans l'espace pleural et d'occasionner une déchirure de la plèvre viscérale. Le poumon lésé ne sera plus insufflable. En l'absence de vérification au cours de l'autopsie, cette lésion pourra être injustement imputée à l'essai. Le serrage final des vis est réalisé au tournevis manuel. A cette occasion, les entretoises biseautées sont positionnées en rotation afin d'orienter les plaques légèrement vers le haut du sujet. Les deux vis inférieures sont mises en place permettant de mettre en contrainte les fixations pédiculaires tout en ramenant le plan de la plaque parallèle au plan des processus épineux.

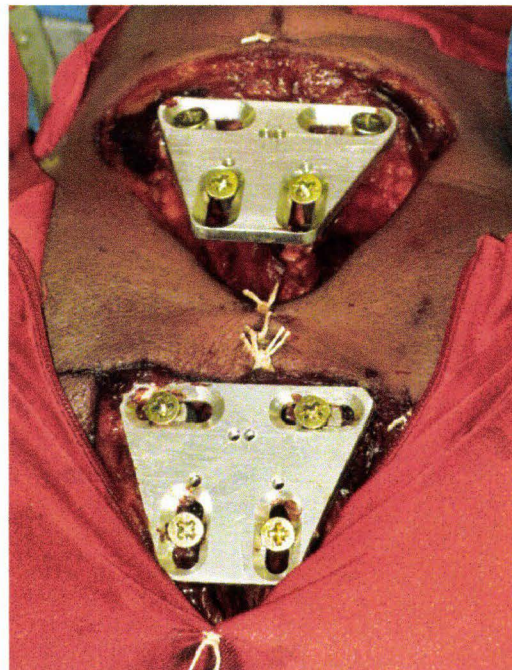

Figure 144. Vertèbres thoraciques T1 et T4 instrumentées.

La figure 144 montre les vertèbres thoraciques T1 et T4 instrumentées. Les plaques sont prêtes à recevoir les capteurs. L'ouverture cutanée doit être large afin d'éviter toute interférence de la peau avec les fixations, particulier en choc latéral.

Résultats

La plaque rachidienne permet d'accueillir des accéléromètres et/ou des capteurs de vitesse angulaire. Par conséquent, les courbes de mesure obtenues sont du même type que celles de la figure 136. Près de 200 instrumentations de vertèbres ont été réalisées. Bien que parfois difficiles en raison de pathologies du rachis, toutes les instrumentations de vertèbres ont pu être réalisées. En l'absence d'impact direct sur les plaques rachidiennes, l'instrumentation a toujours fait preuve d'une grande robustesse.

Instrumentation du sternum

Objectif

Les mesures accélérométriques sur le sternum sont assez courantes et remontent aux débuts de la biomécanique des chocs. Au premier abord, cela semble simple, une plaque fixée par deux vis pouvant faire l'affaire. Cette simplicité fait que les auteurs sont peu loquaces sur la méthodologie employée. Vézin, Bruyère-Garnier et al. en 2002 (Vézin, Bruyère-Garnier et al. 2002) précisent seulement que l'accéléromètre est fixé par des vis sur le sternum. Shaw, Herriott et al en 2005 (Shaw, Herriott et al. 2005) indiquent que l'accéléromètre est solidaire d'une plaque elle-même fixée sur le sternum par des vis. Généralement, il est simplement indiqué qu'un accéléromètre (ou plusieurs) est fixé au sternum. Si l'on s'intéresse de plus près à l'instrumentation du sternum, on se rend compte qu'il n'est jamais possible de serrer correctement une vis dans cet os fragile constitué de tissus spongieux à larges mailles entouré d'une mince enveloppe de tissu compact (Rouvière 2002). Dans ces conditions qu'en est-il du comportement de l'accéléromètre pendant le chargement thoracique et par conséquent de la mesure ? Pour notre part, (Potier, Jaffredo et al. 1998), nous nous sommes intéressés à ce problème dès 1997 afin de garantir un couplage de qualité entre l'accéléromètre et le sternum. Ceci a abouti à la méthodologie décrite ci-dessous.

Rappel anatomique

Le sternum est constitué de trois parties, le manubrium, le corps et l'appendice xiphoïde. La ligne d'union entre le manubrium et le corps est appelée angle sternal. Celui-ci correspond au deuxième cartilage costal. La base (partie supérieure) présente trois échancrures, une échancrure médiane appelée incisure jugulaire et deux échancrures latérales appelées incisures claviculaires.

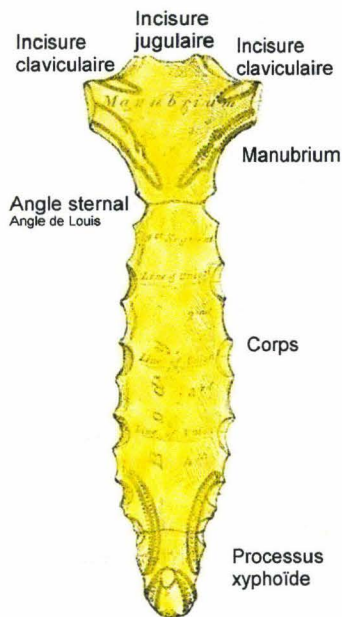


Figure 145. Sternum de face, (Gray 1918).

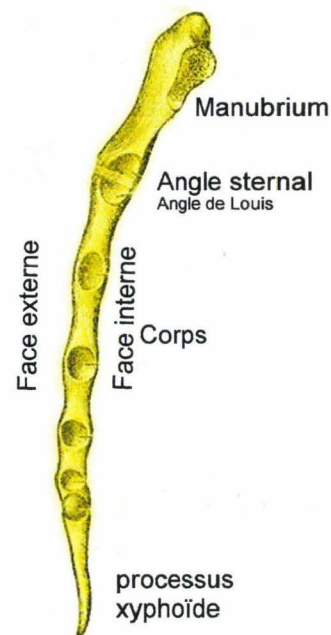


Figure 146. Sternum de profil, (Gray 1918).

Principe




Figure 147. Système de fixation équipé de 3 accéléromètres.

Le dispositif est constitué des éléments suivants (figure 147) :

- Une plaque d'accueil pour les accéléromètres. Celle-ci présente un orifice à proximité de chacune de ses extrémités.
- Deux tiges filetées qui vont traverser le manubrium. Chaque tige présente un orifice au niveau d'une de ses extrémités.
- Une tige dont le profil a été moulée sur la paroi postérieure d'un manubrium. Le diamètre de cette tige est compatible avec les orifices des tiges filetées.




Figure 148 : Système assemblé.

La plaque qui accueille les accéléromètres est positionnée sur la face avant du manubrium. Les deux tiges filetées traversent les orifices de la plaque antérieure ainsi que le manubrium, les trous des tiges se trouvant alors en arrière de la face postérieure du manubrium. La tige rétro-sternale traverse les deux tiges filetées en arrière de la face postérieure du manubrium. Lorsque les écrous sont vissés en avant de la plaque, la tige rétro-sternale prend appui sur la face postérieure du sternum. Le serrage des écrous permet alors de prendre le manubrium en sandwich permettant de réaliser un excellent couplage de la plaque antérieure sur le manubrium.

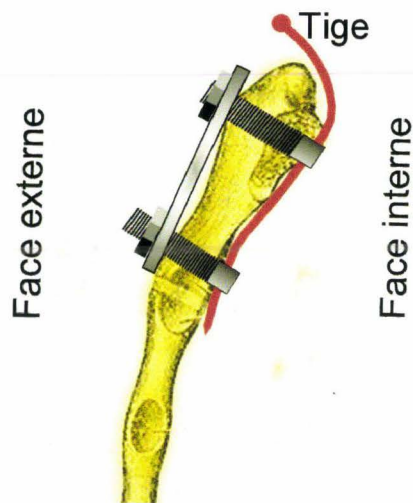


Figure 149. Système en place sur le manubrium.

Instrumentation

Préparation du manubrium

Une incision cutanée est réalisée en regard du manubrium. Cette incision doit dépasser l'angle sternal en bas et l'échancrure jugulaire en haut afin d'exposer largement la surface osseuse. Celle-ci doit ensuite être décapée en prenant garde de ne pas dégrader les insertions des ligaments sterno-claviculaires. Lorsque la surface osseuse est prête, la plaque est présentée afin de vérifier que la surface de contact avec l'os est suffisante. La plaque ainsi positionnée permet de définir les emplacements de perçage de la corticale antérieure (mèche de 5mm). Une fois le perçage amorcé, la plaque est retirée afin de réaliser le perçage de la corticale

postérieure. Cette phase est délicate car il ne faut pas que la rotation de la mèche arrache les tissus rétro-sternaux. Il y a un risque important d'induire un pneumothorax en lésant les plèvres qui présentent de chaque côté une zone de réflexion. En cas d'adhérence pleurale en ce lieu, la plèvre pariétale peut aussi être impliquée avec pour conséquence une insufflation inefficace. En conséquence, la vitesse de rotation de la mèche doit être très faible afin de pouvoir arrêter dès que le franchissement est obtenu. Lorsque la corticale postérieure a été franchie, le sens de rotation de la perceuse est inversé afin de libérer les éventuelles accroches tissulaires pendant le retrait de la mèche.

Mise en place du dispositif

Chaque tige filetée (diamètre M4) possède un filetage intérieur au niveau de son extrémité antérieure (diamètre M2) (figure 150) afin de mettre en place une rallonge permettant la manipulation au cours de la mise en place. Cela permet de limiter la longueur des tiges filetées et par conséquent leur dépassement une fois l'installation terminée.




Figure 150. Tiges filetées avec rallonge.

Une fois le manubrium préparé, les tiges filetées sont mises en place dans les perçages, les trous des tiges étant orientés selon l'axe du sternum et l'extrémité supérieure dépassant seulement de 2 à 3mm. La tige rétro-sternale, maintenue par un pince étau à bec fin, est glissée le long de la face postérieure du manubrium en passant par l'échancrure jugulaire. Lorsque le contact de la pointe est ressenti au niveau de la tige filetée supérieure, celle-ci est mobilisée de façon adéquate afin de laisser passer la tige rétro-sternale au travers de son orifice postérieur, (figure 151).

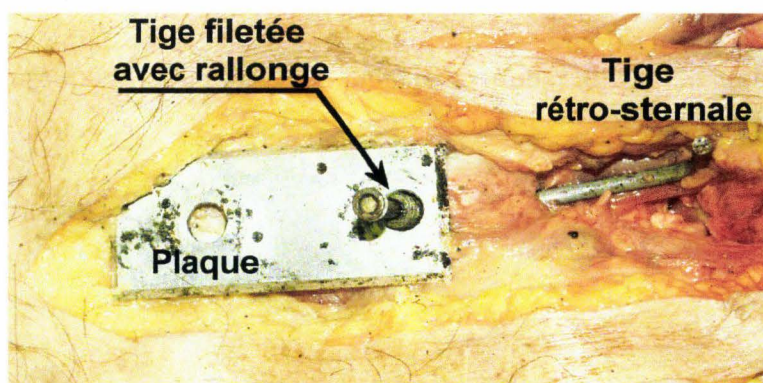


Figure 151. Passage de la tige rétro-sternale dans le premier trou.

Quelques centimètres plus loin, le contact est ressenti au niveau de la tige filetée inférieure. Une fois que la tige rétro-sternale a traversé la deuxième tige filetée, les deux tiges sont mises en traction afin de mettre en contact la tige rétro-sternale avec la face postérieure du manubrium, (figure 152).

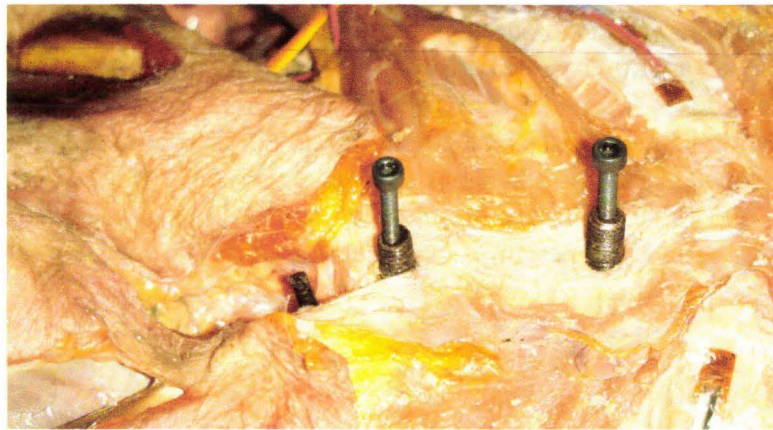


Figure 152. Tiges filetées et tige rétrosternale en place.

La figure 153 montre la plaque sternale en place. Les écrous sont vissés et serrés délicatement afin d'obtenir un bon couplage sans induire d'écrasement au niveau de l'os.

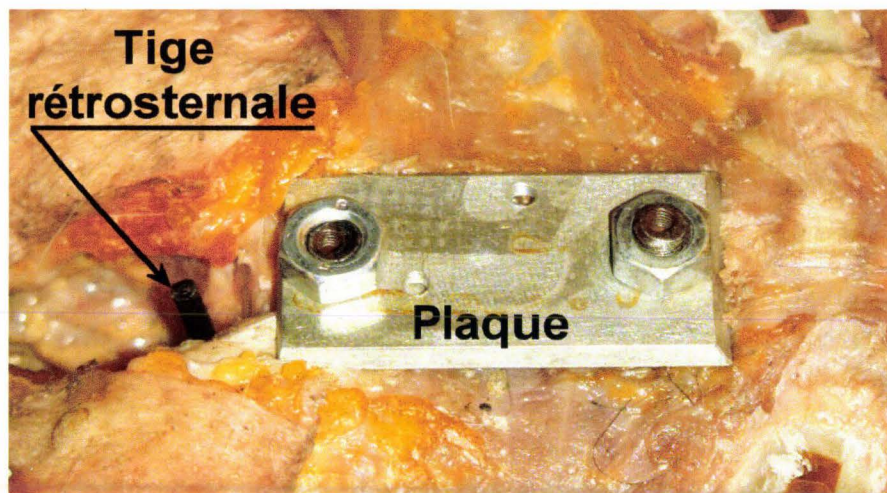


Figure 153. Plaque sternale en place.

La figure 154 montre une radiographie de profil du montage. La plaque de faible épaisseur n'est pas visible car l'aluminium est plutôt radio-transparent. Les fils radio-opaques correspondent aux fils de cuivre des jauges de déformation.



Figure 154. Radiographie de profil de l'instrumentation installée sur le manubrium.

Résultats

Une centaine d'instrumentations a été réalisée avec ce système. Aucune défaillance du matériel n'a été constatée. Les contrôles après essais ont montré une bonne tenue du couplage. Le point faible du dispositif est constitué par les trous de 5mm de diamètre pratiqués dans le manubrium. Ceux-ci peuvent induire une fragilisation de la pièce osseuse. En cas de fracture du manubrium, si les traits de fracture passent par les trous, ceux-ci peuvent être considérés comme responsables d'un abaissement du seuil lésionnel. Ce cas de figure est heureusement rare. Si les traits de fracture ne passent pas par les trous, la responsabilité de l'instrumentation n'est pas engagée dans l'apparition des lésions.

Mesure de déformation de surface

Mesure de déformation de surface sur les côtes par mise en place de jauges de déformation

Introduction

L'utilisation de jauges de déformation en biomécanique des chocs est très ancienne puisque Roberts (Roberts 1965) décrivait les aspects techniques de l'implantation de jauges de déformation sur cadavre ou sur animaux vivants dans le champ de l'étude des traumatismes. Depuis, de très nombreuses applications ont été décrites. Hodgson (Hodgson, Lange et al. 1965) instrumentaient les os de la face dans le cadre d'étude de traumatismes de la face. Plus tard, il instrumenta le rachis cervical (Hodgson and Thomas 1980) afin d'étudier les lésions induites par des impacts sur des têtes protégées par casque. Guillemot (Guillemot, Besnault et al. 1997) a utilisé des jauges de déformation sur des bassins isolés au cours d'une étude sur le comportement du bassin au cours de chargements latéraux. Funk (Funk and Crandall 2004) a utilisé des jauges de déformation pour calculer le chargement d'os longs. La liste n'est bien sûr pas exhaustive, mais dans l'ensemble, les essais réalisés concernaient des pièces osseuses isolées ou au moins dénudées afin d'identifier le temps de fracture et de documenter le comportement des matériaux au cours de sollicitations de différents types.

Objectifs

Pour notre part, l'utilisation de jauges de déformation sur **corps entier** a commencé en 1999. Le premier territoire exploré a été le thorax, l'objectif initial étant d'instrumenter les côtes afin de connaître les temps de fracture au cours des chargements thoraciques. Les contraintes principales étaient en rapport avec une loi de décélération sévère obtenue à l'aide d'une catapulte inverse. En effet, dans ce type de conditions d'essai, l'ensemble de l'instrumentation doit être particulièrement résistant et capable de survivre à la cinématique du sujet. C'est pourquoi l'instrumentation initiale se limitait à 1 jauge par côte, (Petitjean, Lebarbe et al. 2002). Cette première phase a permis de valider la technique. La faible densité de jauges a rapidement montré ses limites (Potier 2003). Aussi, le nombre de jauges a été progressivement augmenté (Lebarbe, Potier et al. 2005) en commençant par l'instrumentation complète du cinquième arc costal pour finalement intéresser les dix premières côtes, les cartilages et le sternum (116 jauges en choc frontal). L'utilisation des jauges de déformation au cours d'essai sur corps entier a donc nécessité le développement d'une méthodologie en rapport avec des conditions de travail des jauges en immersion dans les liquides biologiques et des chargements dynamiques violents. Ce faisant, en plus de la détection des temps de fracture, les jauges apportent des informations sur le comportement de surface des côtes : compression, traction, point de non déformation en relation avec la zone de transition traction/compression. L'augmentation du nombre de jauges a imposé des évolutions méthodologiques, que ce soit au cours de leur mise en place ou dans la gestion des câbles d'alimentation/mesure. A ce jour, 116 jauges de déformation mises en place sur les côtes, les cartilages costaux et le sternum permettent de documenter finement le comportement du thorax au cours de son chargement, (Trosseille, Baudrit et al. 2008). C'est la méthodologie permettant d'obtenir ce résultat qui est décrite ci-après.

Rappel anatomique

La structure osseuse du thorax est constituée de 12 vertèbres thoraciques, de 12 côtes et leurs cartilages ainsi que du sternum. Traditionnellement, les 7 premières côtes sont considérées comme les vraies côtes (chaque côte ayant son propre cartilage de liaison avec le sternum), les 3 suivantes comme les fausses côtes (1 cartilage commun de liaison avec le sternum) et les 2 dernières comme côtes flottantes (absence de liaison avec le sternum) (Rouvière 2002), (figure 155). A cette description anatomique peut être substituée une organisation plus biomécanique de la classification des côtes, les côtes 1 à 6 étant des vraies côtes, les 3 suivantes étant des fausses côtes et les 3 dernières étant des côtes flottantes. Cette classification peut être étayée par l'expérience de l'autopsie qui montre que le cartilage de la côte 7, bien que non partagé, est très long (de type fausse côte) et que la continuité du cartilage de la côte 10 avec celui de la côte 9 est très ténue voire inexistante (de type côte flottante).

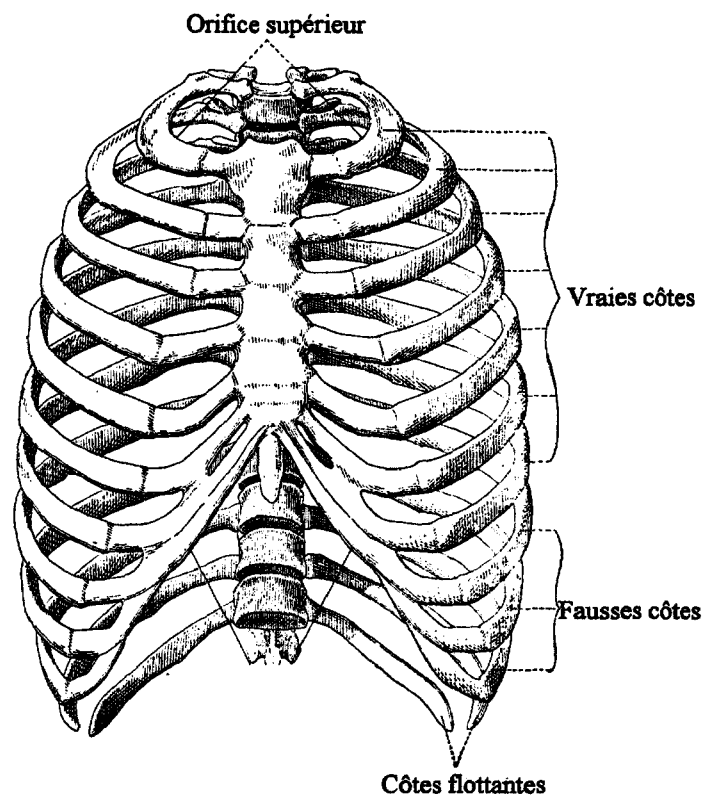


Figure 155. Classification anatomique des côtes (Rouvière 2002).

Chaque côte est connectée en avant avec le sternum par l'entremise du cartilage costal et s'articule en arrière avec le rachis au niveau des corps vertébraux et des processus transversaires correspondants. Les articulations costo-transversaires présentent certaines variantes en fonction de leur position sur le rachis. De la côte 1 à la côte 10, ce sont des articulations synoviales. Pour les côtes 11 et 12 ce sont des syndesmoses (Kamina 2003). Les articulations costo-vertébrales présentent elles aussi des variantes. Les côtes 1, 11 et 12 s'articulent uniquement avec le corps vertébral correspondant. Les autres côtes s'articulent en plus avec le corps vertébral sus-jacent, (figure 156), (Kamina 2003).

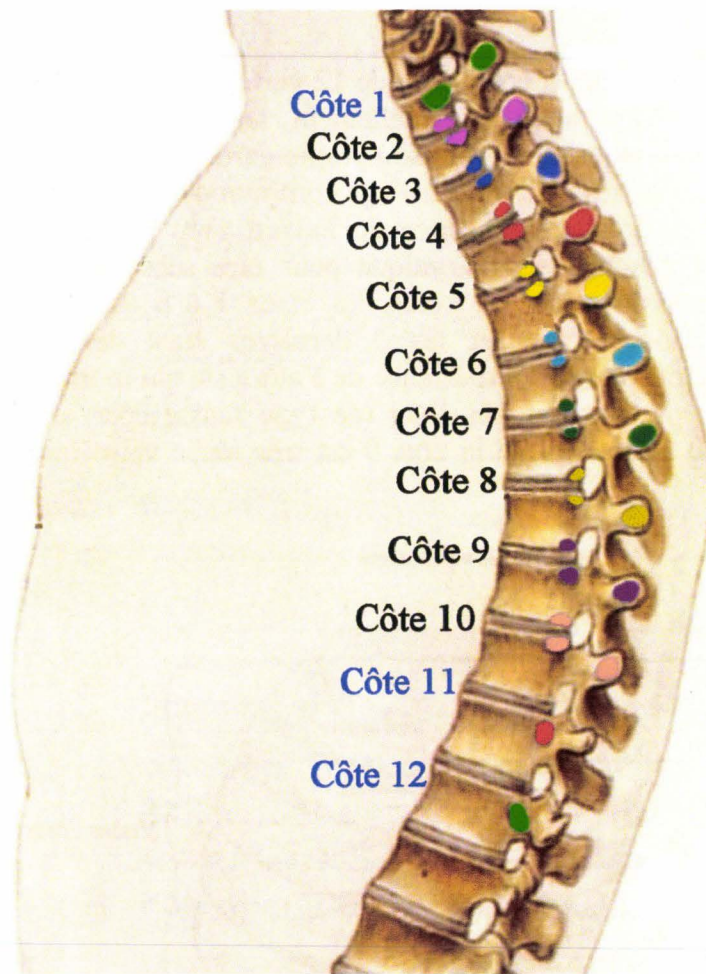


Figure 156. Organisation des articulations costo-transversaires. Chaque couleur représente un niveau d'articulation costo-transversaire et costo-vertébral. Les syndesmoses costo-transversaires des côtes 11 et 12 ne sont pas représentées. (Anne M. R. Agur), image modifiée.

Le sternum localisé à la partie antérieure du thorax reçoit l'ensemble des cartilages costaux. Sa forme de glaive lui a valu son nom, avec, le manubrium (poignée) en haut, le corps (mésosternum ou lame) au milieu et le processus xiphoïde ou pointe en bas (Rouvière 2002). La liaison entre le manubrium et le corps forme un angle proéminent nommé l'angle sternal (angle de Louis) (Mayoux-Benhamou 2003) qui présente la particularité de recevoir le cartilage de la deuxième côte (repère anatomique).

Principe

Les jauges de déformation permettent de transformer en valeur électrique les déformations de surface du substrat sur lequel elles sont collées. En cas de rupture du substrat, la valeur électrique du signal revient à son niveau d'offset initial. Ceci correspond exactement à ce qui est attendu des jauges de déformation lorsqu'elles sont collées sur les côtes. Afin de disposer d'informations précises, certains arcs costaux complets sont équipés de 16 jauges. Ceci présente deux avantages :

- **La redondance des informations de fracture** : en effet, le signal de fracture s'atténue en fonction de la distance entre la jauge et la fracture. La multiplication des

jauges permet de toujours disposer de plusieurs jauges à proximité de la fracture. La redondance des signaux sur plusieurs courbes permet de valider le temps de fracture.

- **Le comportement de surface des côtes** : ces informations permettent d'identifier les zones de compression, les zones de traction ainsi que les zones de transition entre la compression et la traction (point neutre).

Afin de compléter les informations collectées au niveau des arcs costaux, le sternum est lui aussi équipé de jauges (entre 3 et 6 jauges). Le tableau 5 décrit la matrice de collage des jauges de déformation pour un hémithorax.

N° de côte	Nombre de jauges sur l'os	Nombre de jauges sur le cartilage
Côte 1	2	0
Côte 2	2	2
Côte 3	4	2
Côte 4	5	2
Côte 5	6	2
Côte 6	5	2
Côte 7	5	2
Côte 8	5	2
Côte 9	4	0
Côte 10	3	0
Sternum	Entre 3 et 6	

Tableau 5. Matrice de collage des jauges de déformation pour un hémithorax.

Instrumentation

L'instrumentation du thorax se déroule en trois phases :

- **Préparation des côtes** : cette étape consiste à rendre les côtes accessibles sur l'ensemble de leur longueur afin d'en préparer la surface. Pour chaque hémithorax il sera nécessaire d'aménager une voie d'abord antérieure et une voie d'abord postérieure.
- **Mise en place des jauges** : Cette étape consiste à coller les jauges, assurer l'isolation et sécuriser les deux fils d'alimentation. Afin de réduire le nombre de câbles de sortie, les fils d'alimentation/mesure de 3 jauges sont regroupés dans un câble blindé à 9 conducteurs. Chaque association de 3 jauges est appelée « triplète ». Il est néanmoins nécessaire de disposer de jauges à fils d'alimentation/mesure individuels afin de compléter l'installation des triplètes dans certaines localisations. Ces jauges sont appelées « jauges unitaires ». Les câbles et les connecteurs sont placés dans un sac en plastique transparent afin d'éviter leur contamination par les liquides biologiques.
- **Organisation des câbles, contrôle des jauges et suture cutanée** : cette étape consiste à regrouper les câbles dans des territoires non impliqués dans le chargement. Ensuite, la continuité du circuit de jauge est contrôlée par un dispositif électronique permettant de s'affranchir de l'ouverture des sacs de protection des connecteurs. Enfin, la peau est suturée.

Préparation des côtes

La préparation des côtes nécessitera 4 groupes d'incisions cutanées : antérieure droite, antérieure gauche, postérieure droite et postérieure gauche. La préparation des côtes donne l'opportunité de détecter d'éventuelles fractures préexistantes, qu'elles soient liées à des traumatismes pré-mortem, post-mortem ou en relation avec des métastases. Cette méthode est plus fiable que la radiographie conventionnelle ou la tomodensitométrie. La première technique ne détecte que des fractures présentant une disjonction, un déplacement et certaines métastases volumineuses. La deuxième, plus performante, permet de détecter des métastases de plus petit volume mais est incapable de détecter des fractures partielles sans déplacement (corticales interne ou externe). L'examen réalisé au cours de la préparation permet de détecter les fractures bi-corticales avec déplacement, les fractures bi-corticales sans déplacement et les fractures monocorticales externes. Les fractures monocorticales internes échappent à tout contrôle. Les arcs moyen et antérieur sont plus sujets aux fractures car plus fragiles et plus exposés. Ceux-ci doivent donc être explorés en premier. C'est pourquoi, les incisions antérieures sont réalisées en premier. Toute anomalie sur une côte est susceptible d'exclure le sujet de l'expérimentation.

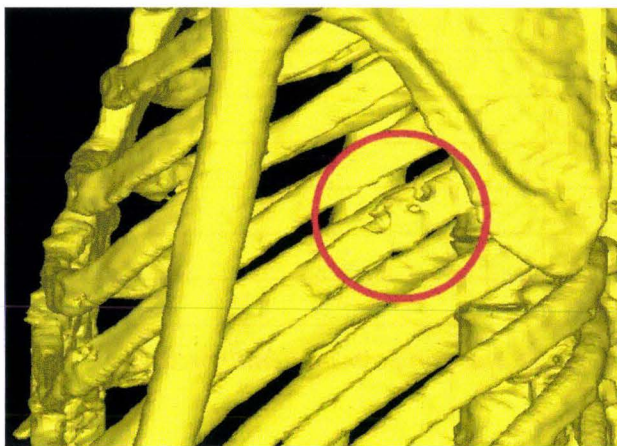


Figure 157. Reconstruction d'un thorax montrant une métastase sur la côte 7 gauche (cercle rouge), (reconstruction à partir de coupes TDM, BDD TDM CEESAR, Hôpital Cochin Radiologie B, ENSAM, LAB), (Mimics 2009).

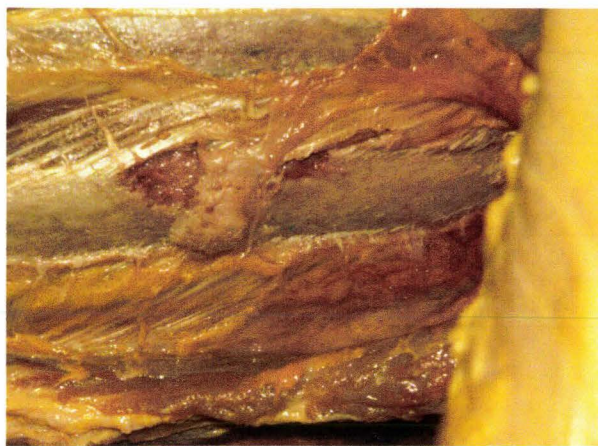

Figure 158. Vue de la métastase de la côte 7 reconstruite sur la figure 157.

La figure 157 montre la reconstruction d'un hémithorax gauche à partir de coupes tomodensitométriques. La reconstruction montre une perte de matière osseuse au niveau de l'arc moyen de la côte 7. La zone semble présenter deux foyers métastatiques séparés par un renflement. La figure 158 montre la côte 7 après dissection. La métastase est facilement identifiable avec une zone centrale correspondant à un cal osseux consolidé (absence de pseudarthrose). Il y a deux hypothèses expliquant cette organisation :

1. Une fracture spontanée s'est produite sur une zone fragilisée par la métastase. Dans un second temps il y a, malgré l'altération du tissu osseux, formation d'un cal.
2. La métastase s'est fixée dans un territoire présentant un cal osseux consécutif à une fracture ancienne. La présence d'un cal explique le développement d'une métastase hétérogène.

Nous ne disposons pas d'éléments permettant de privilégier une hypothèse plus qu'une autre. Quoi qu'il en soit, le sujet est exclu des expérimentations sur le thorax.

Ouverture antérieure

Une incision cutanée est pratiquée afin de dénuder les faces antérieure et latérales du thorax. Pour une instrumentation limitée à quelques côtes il est possible de réaliser des incisions en regard de chaque côte instrumentée. Lorsqu'il est question d'instrumenter quasiment toutes les côtes, chaque suture cutanée consommant au moins 5mm de peau, il devient très difficile de réaliser les dernières. C'est pourquoi il est pratiqué une incision du type de la figure 159.

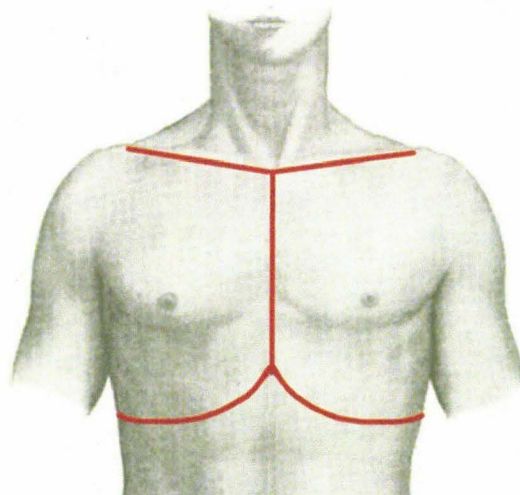


Figure 159. Tracé des incisions thoraciques, (Gray 1918), image modifiée.

Le plan tégumentaire est séparé des muscles thoraciques. La figure 160 et la figure 161 montrent l'opération achevée.

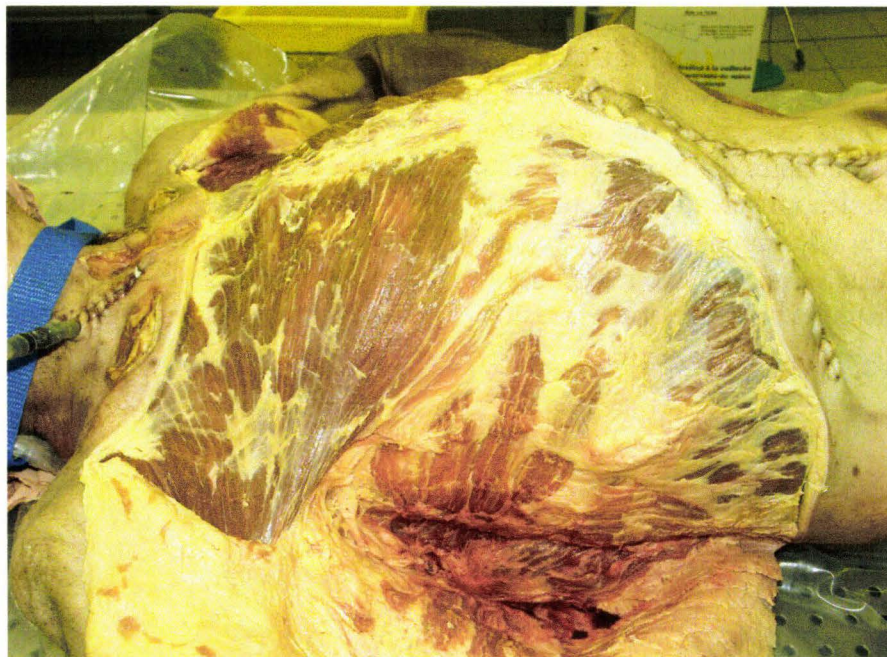

Figure 160. Vue latérale droite des muscles thoraciques dénudés.

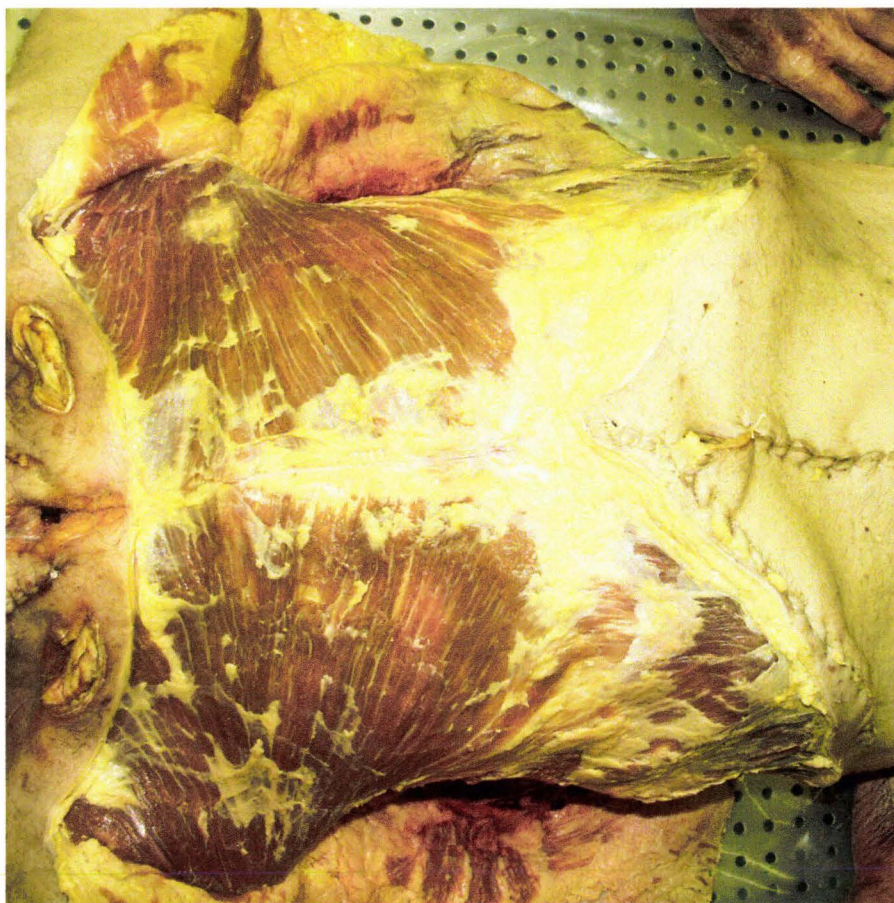


Figure 161. Vue ventrale des muscles thoraciques dénudés.

Les muscles thoraciques étant dénudés, des incisions sont pratiquées en regard de chaque côte. Les incisions, guidées par la palpation, commencent au sternum pour se terminer au niveau du plan de la table tout en respectant, si possible, l'axe des fibres musculaires. La prudence est de rigueur afin d'éviter une intrusion de la pointe du bistouri dans l'espace pleural et le risque associé d'une effraction de la plèvre viscérale. Dans cette éventualité, l'insufflation pulmonaire est alors sans effet. En dernier recours, il est alors possible, après la résection locale des muscles intercostaux, de tenter, après assèchement, une réparation de la plèvre viscérale à l'aide de colle cyanoacrylate. La polymérisation doit être rapide, c'est pourquoi il est nécessaire d'avoir recours à un catalyseur (Tak Pak, Loctite). La figure 162 montre un héli-thorax gauche après incision et décapage de surface.

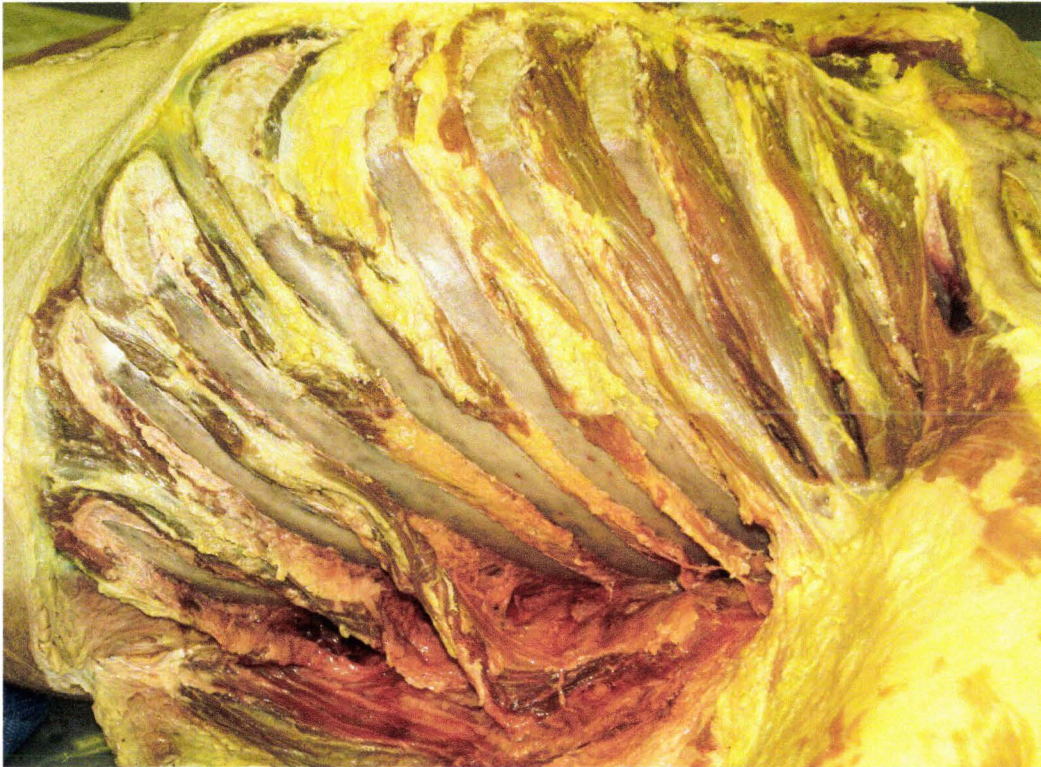

Figure 162. Vue latérale gauche des côtes après incisions musculaires et décapage de surface.

Une fois les incisions réalisées, les surfaces des côtes sont grossièrement libérées des insertions musculaires à l'aide du bistouri. Ensuite, les surfaces sont soigneusement grattées à l'aide d'une rugine régulièrement affûtée. Les bords doivent être parfaitement dégagés. Tous les lambeaux mobiles de chair sont réséqués afin d'éviter qu'ils ne viennent s'interposer au cours du collage. La surface est dégraissée à l'acétone puis examinée à jour frisant, figure 162. Si l'aspect est mat, la côte est prête pour le collage des jauges de déformation. Il est important de repérer les territoires impropres au collage des jauges :

- **Cal osseux ancien.** Il faut éviter de coller des jauges sur ou à proximité des cals osseux, séquelles de fractures. La géométrie locale étant différente, le comportement de surface risque d'être perturbé.
- **Trous vasculaires.** La corticale présente parfois de petites perforations en relation avec le passage de petits vaisseaux sanguins. Ces orifices ne se laissent pas assécher et suintent à la moindre pression. Il est nécessaire de repérer ces défauts de surface afin de les exclure des territoires instrumentés. En effet, au cours du collage de la jauge la pression exercée pendant la polymérisation va entraîner un suintement sous la jauge. Dans le meilleur des cas, le défaut de collage est évident et il sera nécessaire de placer une autre jauge à distance. Le préjudice se limite alors à une perte de temps et au gaspillage d'une jauge. Si, par contre, il n'y a pas de défaut de collage évident, la jauge est laissée en place. Celle-ci étant partiellement collée, la mesure ne sera pas fiable. Il y a de plus un risque de décollement brutal pendant l'essai avec pour conséquence la simulation d'une fracture de côte. La figure 163 montre la surface d'une côte après décapage. Le cercle rouge entoure un trou vasculaire d'où perle une goutte de sang après qu'une pression digitale ait été exercée sur la surface de la côte.

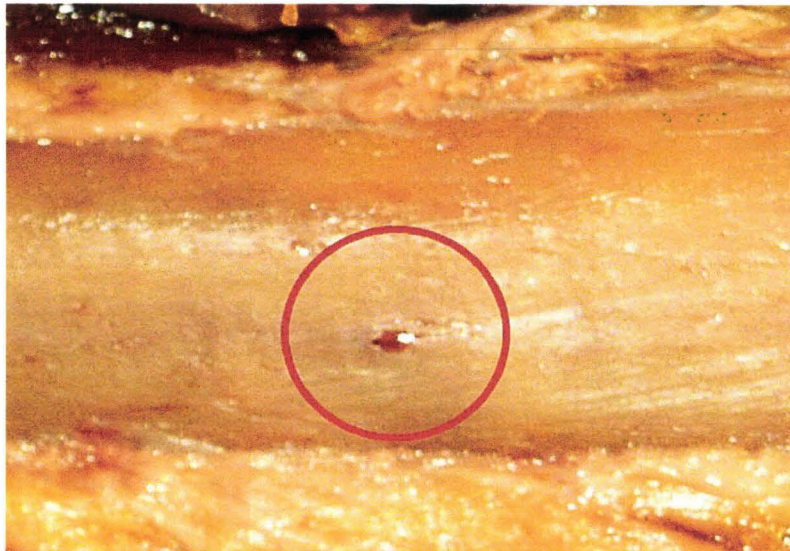


Figure 163. Trou vasculaire.

Ouverture postérieure

L'arc postérieur de la côte n'est pas accessible par la voie antérieure. C'est pourquoi l'instrumentation des côtes sur toute leur longueur nécessite, en complément, un abord postérieur. L'incision est pratiquée de la façon indiquée sur la figure 164. Les incisions musculaires sont pratiquées en respectant l'axe des fibres afin de conserver aux masses musculaires leur tenue, l'objectif étant de perturber le moins possible le comportement des faisceaux musculaires et de préserver la biofidélité du sujet. Le décapage des surfaces est réalisé selon la technique décrite précédemment.

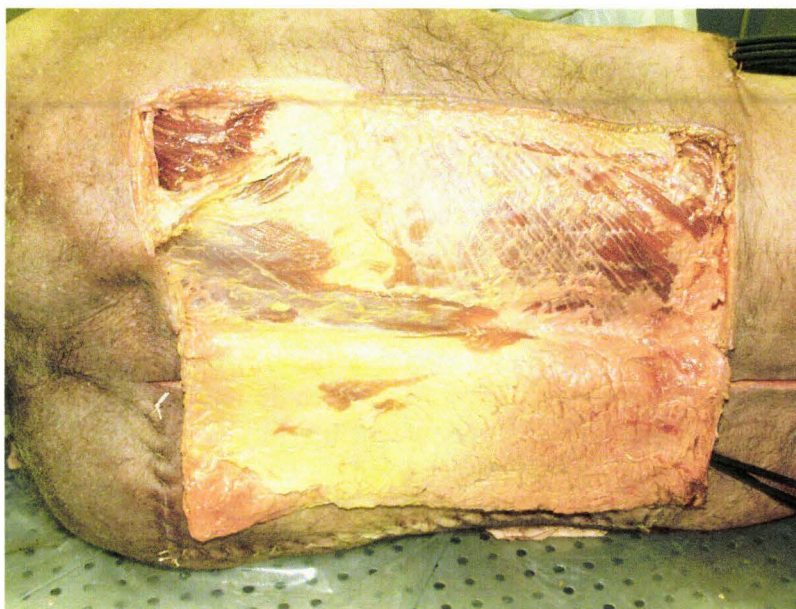


Figure 164. Vue dorsale de l'incision postérieure droite. L'instrumentation postérieure gauche a déjà été réalisée. Les 3 câbles des 9 jauges postérieures gauches sont visibles en bas et à droite de la photo.

Mise en place des jauges

Contrôle des jauges avant collage

Les jauges peuvent avoir été fragilisées pendant le câblage et/ou pendant le stockage (après câblage). Le contrôle de la continuité ne suffit pas. Un contrôle visuel doit être effectué avant le collage. Il existe sur la jauge une zone mécaniquement fragile localisée en avant des soudures, là où s'arrête le feuillet supérieur de protection du réseau de mesure, figure 165.

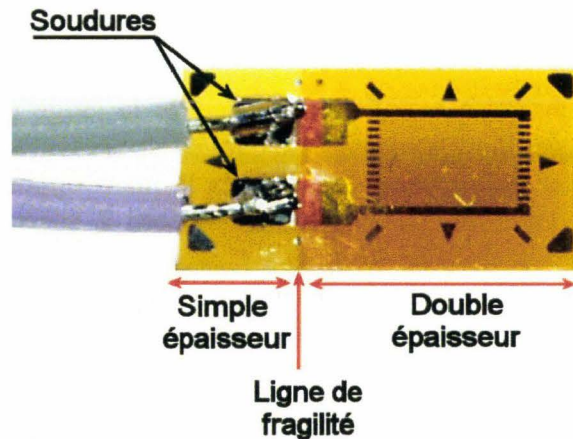


Figure 165. Vue supérieure d'une jauge câblée.

Le principe du contrôle consiste à appliquer une petite sollicitation en flexion à l'extrémité de la jauge, figure 166. En cas de fragilisation, la jauge ne retrouve pas sa planéité. Il existe un angle résiduel au niveau de la jonction entre la zone à simple épaisseur et la zone à double épaisseur.

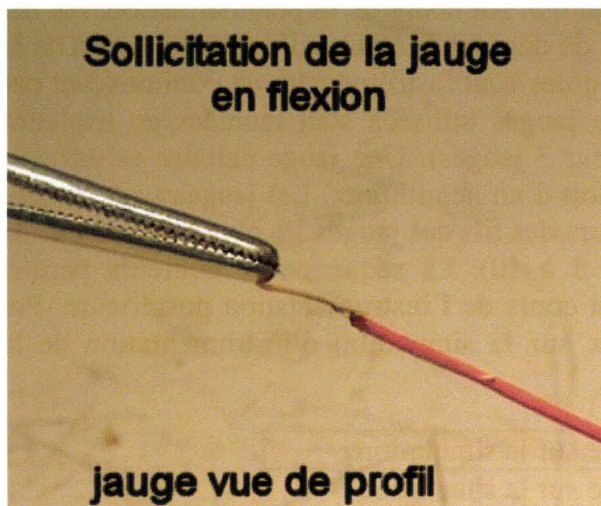


Figure 166. Sollicitation de l'extrémité de la jauge.

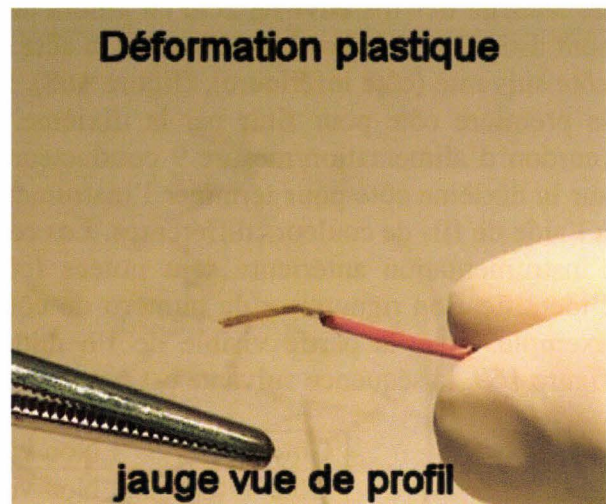


Figure 167. Déformation plastique résiduelle. La piste en cuivre est fragilisée.

En cas de déformation plastique, figure 167, il existe un risque de rupture précoce de la continuité pendant l'essai. Dans ce cas, la jauge n'est pas utilisée.

Collage des jauges antérieures

Avant de réaliser le collage de la jauge, l'accessibilité de la zone d'implantation doit être vérifiée. Pour ce faire, la jauge est présentée en regard de l'emplacement choisi. Il est nécessaire de disposer de l'espace nécessaire au passage du doigt qui exerce la pression sur la jauge. Il est parfois utile de plier le fil de façon adaptée afin de pouvoir atteindre la zone de collage. Ceci est particulièrement vrai pour les jauges suivantes :

- Jauges collées sur la première côte
- Jauges implantées par voie antérieure et proches du plan de la table

Le collage par lui-même consiste à encoller la surface de la jauge (face sans soudures). La surface de la côte est aspergée de catalyseur. La jauge est présentée en regard de l'endroit choisi puis mise en contact avec la côte. Un doigt de la main opposée vient appuyer sur la jauge pendant environ 30 secondes. Si le sujet est encore à basse température (sortie du réfrigérateur), la polymérisation est plus lente. Il est nécessaire de maintenir la pression plus longtemps. En général, lorsque l'on retire le doigt de pression, le latex du gant reste collé sur la jauge. Pour le décoller sans rupture, il suffit d'exercer une traction parallèle à la côte afin de produire un cisaillement à la frontière du collage du latex. Au besoin, dans les territoires peu accessibles, il est possible de s'aider d'une rugine large. Il est souhaitable de ne pas laisser de fragments de gant en place. Ceci empêche le contrôle de la qualité du collage. Pendant le temps de polymérisation, il faut éviter de mobiliser les fils. Ceci peut être à l'origine d'une torsion en avant de la zone de soudure. Il s'en suit une fragilisation des pistes avec un risque de rupture de continuité prématurée pendant l'essai. Une fois la jauge en place, une petite goutte de colle est déposée sur la jauge, puis celle-ci est étalée à l'aide d'un doigt afin de garantir le collage des bords. Une autre goutte de colle est déposée sur les soudures afin d'isoler le circuit des liquides biologiques conducteurs. La pulvérisation de catalyseur permet de précipiter la polymérisation. Enfin, un dernier point de colle sur la côte réalise une fixation de sécurité des fils environ 2cm en amont de la jauge. Au cours de la polymérisation, les fils sont dirigés vers le bord supérieur de la côte afin de dégager le champ d'instrumentation de la côte suivante (côte inférieure), (figure 168). Les côtes sont instrumentées en commençant par la première côte pour finir par la dixième. Les jauges utilisées sont montées en triplettes (cordon d'alimentation/mesure 9 conducteurs pour 3 jauges). Une jauge unitaire est utilisée sur la dixième côte pour terminer l'instrumentation d'un hémithorax. Les jauges sont câblées à l'aide de fils de couleurs différentes. Les couleurs des fils des jauges les plus postérieures de l'instrumentation antérieure sont notées (côtes 3 à 10). La séquence de couleurs permet l'identification rigoureuse du numéro de côte au cours de l'instrumentation postérieure. Par exemple, pour la partie visible de l'hémithorax sur la simulation d'instrumentation de la figure 169, la séquence suivante est notée :

Côte 3	Non visible sur la simulation
Côte 4	Non visible sur la simulation
Côte 5	Violet/gris
Côte 6	Rouge/bleu
Côte 7	Vert/bleu
Côte 8	Rouge/bleu
Côte 9	Jaune/bleu
Côte 10	Non visible sur la simulation

Tableau 6. Couleur des fils des jauges les plus postérieures de l'instrumentation antérieure.

La figure 168 montre un hémithorax droit en fin d'instrumentation antérieure.

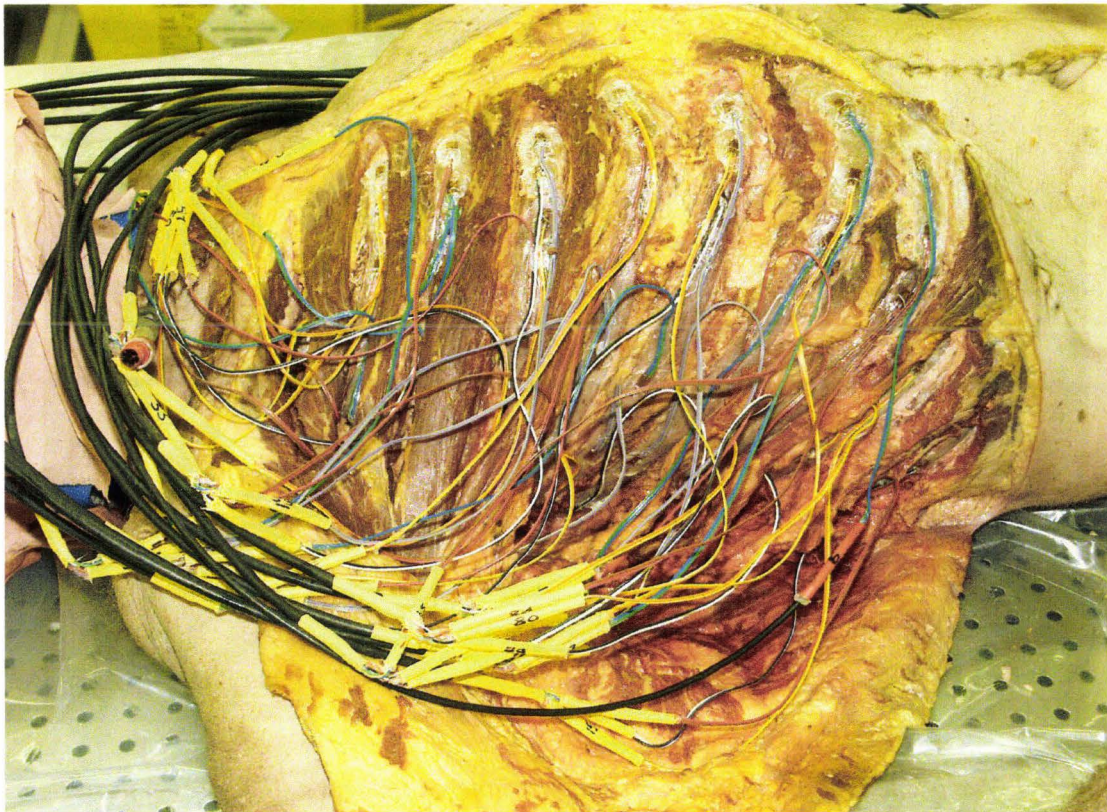

Figure 168. Hémithorax droit instrumenté.

Collage des jauges postérieures

Une fois que les muscles dorsaux sont dénudés, des incisions guidées par la palpation sont pratiquées en regard des arcs postérieurs des côtes 3 à 10. Les incisions doivent être prudentes afin de ne pas endommager les jauges mises en place par voie antérieure. C'est pourquoi l'exposition de la surface des côtes est achevée aux ciseaux. Les couleurs des jauges postérieures de l'instrumentation antérieure sont alors notées. La séquence est comparée à celle notée précédemment au cours de l'instrumentation antérieure (tableau 6), (figure 169) afin d'identifier les numéros de côte de façon certaine. Seules les côtes 3 à 10 sont instrumentées. La préparation des surfaces se fait de la même façon que pour l'instrumentation antérieure. Pour accéder directement aux côtes 6 et 7 il est nécessaire de positionner le bras afin d'obtenir une rotation de la scapula (mouvement de sonnette). Pour l'instrumentation des côtes 3 et 4 l'accès direct est impossible. Il est nécessaire de se glisser sous la scapula. Il est donc indispensable de ménager un espace entre la paroi thoracique et la face antérieure de la scapula à l'aide de cales et d'écarteurs. Les fils de la jauge, pliés de façon adéquate, permettent une introduction latérale en laissant un espace suffisant pour le doigt nécessaire à l'appui pendant la polymérisation. Les côtes 3, 4, 6, 7, 8, 9, 10 sont instrumentées avec 1 jauge postérieure. En chargement frontal, la sollicitation est alignée sur le niveau de la côte 5. En conséquence, la côte 5 est instrumentée avec 2 jauges postérieures. En chargement latéral, la sollicitation est alignée sur la côte 6 à cause de l'épaule et du bras. C'est la côte 6 qui est instrumentée avec 2 jauges postérieures. Quelle que soit la configuration, 9 jauges sont nécessaires pour l'instrumentation postérieure d'un hémithorax. Ceci correspond à 3 triplettes, soit 3 câbles de sortie à la peau.

La figure 169 montre la simulation de l'instrumentation d'un hémithorax droit allant de la côte 5 à la côte 9.

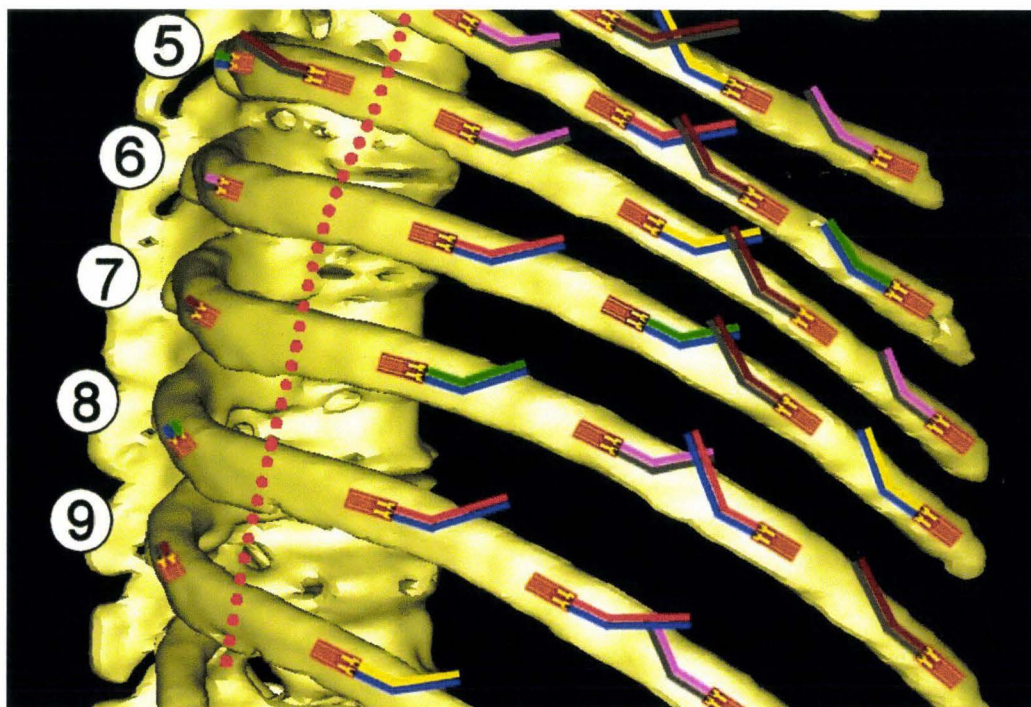


Figure 169. Vue partielle d'un hémithorax droit instrumenté : jauges antérieures et postérieures, orientation des jauges, organisation des fils. La ligne pointillée rouge sépare les jauges montées par incision antérieure et les jauges montées par incision postérieure. Reconstruction du squelette à partir de coupes TDM (CT scanner), (BDD TDM CEESAR, Hôpital Cochin Radiologie B, ENSAM, LAB), (Mimics 2009). Les numéros des côtes sont indiqués en regard des processus épineux.

Collage des jauges sur le sternum

L'instrumentation du thorax se termine par la mise en place de jauges sur le sternum. Le nombre de jauges utilisées dépend de la présence ou non d'interfaces pour accéléromètres sur le sternum. Dans le cas d'un chargement frontal, le sternum n'est pas systématiquement instrumenté avec des accéléromètres (risque de majoration du bilan lésionnel). Ce sont alors 6 jauges qui sont mises en place, (figure 170).

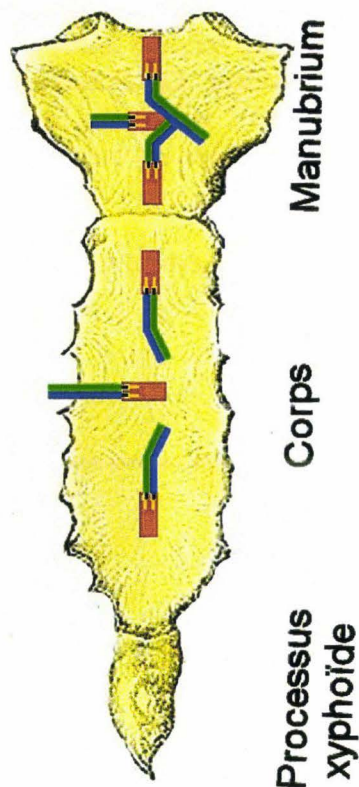


Figure 170. Instrumentation du sternum. 3 jauges sur le manubrium, 3 jauges sur le corps du sternum (Gray 1918), image modifiée.

Dans le cas d'un chargement latéral, il y a 2 groupes d'accéléromètres sur le sternum (1 sur le manubrium et 1 sur le corps). Celui-ci est alors instrumenté avec 3 jauges seulement sur le corps. Les techniques de préparation et de collage sont identiques à celles utilisées pour les côtes.

Contrôle des circuits de jauge, organisation des câbles et sutures cutanées

Contrôle de la continuité des circuits de jauge

Chaque fois qu'un ensemble de jauge a été collé, la continuité des circuits est testée. Afin de ne pas à avoir à ouvrir les sacs de protection des câbles et connecteurs, il a été utile de développer un dispositif permettant le contrôle des circuits par induction électromagnétique. Le dispositif répond au cahier des charges suivant :

- Contrôle des circuits de jauges sans l'ouverture des sacs de protection, donc par couplage électromagnétique au travers de la paroi des sacs.
- Nécessité d'un circuit émetteur et d'un circuit récepteur. Le circuit émetteur alimente en courant alternatif haute fréquence une bobine à noyau de graphite. Un petit circuit récepteur équipe chaque connecteur de jauge. Il doit délivrer une information sur la continuité du circuit de jauge grâce à une LED haute luminosité. Les sacs de protection doivent être en plastique transparent pour visualiser l'alignement des deux bobines (émission réception) ainsi que pour contrôler l'allumage de la LED.

- Nécessité d'une maintenance minimale. Les circuits récepteurs doivent être alimentés par l'induction elle-même (pas de recours à une pile). Le courant induit doit produire en sortie de bobine une Différence De Potentiel (DDP) suffisante pour vaincre la tension de jonction de la LED (0,7 volts pour les diodes silicium). L'impédance de la jauge (350 ohms) doit laisser circuler un courant suffisant pour permettre l'éclairage de la LED.

Cela a abouti à la construction d'un boîtier émetteur et d'un circuit récepteur de contrôle qui équipe chaque connecteur de jauge.




Figure 171. Circuit récepteur qui équipe chaque connecteur.



Figure 172. Circuit émetteur.

La technique de contrôle consiste à aligner le bobinage émetteur avec le bobinage récepteur à l'intérieur du sac en plastique. Normalement, à la mise en service du circuit émetteur, la LED du circuit récepteur s'allume. Dans le cas contraire, la jauge doit être remplacée. Cette technique permet de réaliser facilement des contrôles systématiques après chaque étape critique de l'instrumentation (collage, organisation des fils, suture de la peau) ou bien encore, de façon ponctuelle, en cas de doute sur la continuité du circuit après une sollicitation anormale de la jauge.



Figure 173. Alignement de la bobine émettrice avec la bobine réceptrice.



Figure 174. Allumage de la LED du circuit de réception à l'intérieur du sac en plastique.

Organisation des câbles et sutures cutanées

Avant la fermeture, les épissures sont aspergées de graisse (aérosol). Ce faisant, dans le cas d'une étanchéité défectueuse, c'est la graisse isolante qui vient s'infiltrer dans l'épissure empêchant une infiltration future par les liquides biologiques conducteurs.

L'organisation des jauges par triplettes permet de réduire le nombre de câbles de sortie. Cependant, il reste, malgré tout, 38 câbles à gérer : 32 câbles antérieurs (16 à gauche, 16 à droite), 6 câbles postérieurs (3 à gauche, 3 à droite). L'organisation des câbles doit prendre en compte le type d'impact afin de dégager la zone de chargement (frontal, oblique, latéral). La figure 175 montre l'organisation des sorties de câbles dans le cas d'un chargement frontal.

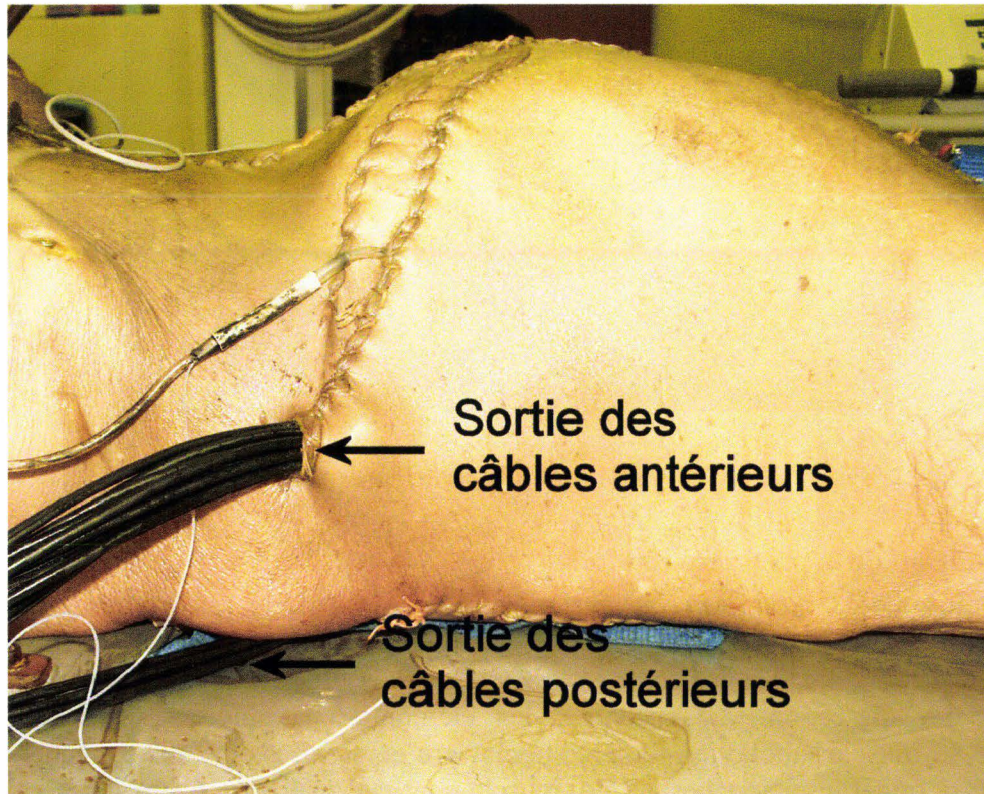


Figure 175. Sortie des câbles antérieurs et postérieurs gauches dans le cas d'un chargement frontal.

Les sutures cutanées doivent ménager les espaces nécessaires aux sorties des câbles tout en constituant un dispositif anti-arrachement grâce à un collier en nylon placé en amont des orifices de sortie, (figure 175). La figure 176 montre les sutures thoraciques antérieures ainsi que les sutures abdominales, l'abdomen ayant fait l'objet d'une instrumentation. Les sutures thoraciques et abdominales sont indépendantes afin de respecter les cloisonnements anatomiques.

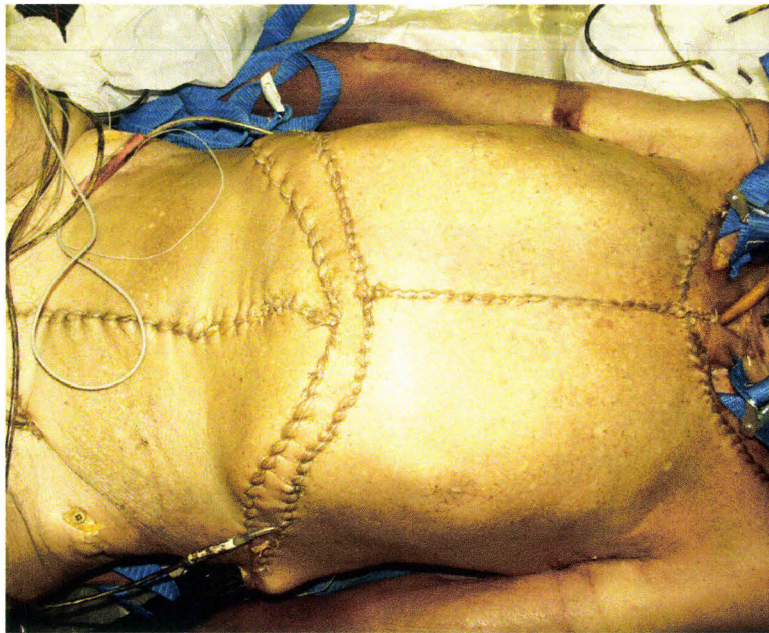


Figure 176. Sutures thoraciques antérieures et abdominales.

Instrumentation de la première côte

La préparation de la première côte est particulière du fait de ses rapports anatomiques nerveux, musculaires et vasculaires. Dans un premier temps, il est utile de réséquer les tissus adipeux afin d'individualiser les éléments anatomiques et d'améliorer l'accessibilité à la face supérieure. La dissection va rencontrer les éléments anatomiques suivants : la veine subclavière, le muscle subclavier, l'artère subclavière et, si nécessaire, les éléments du plexus brachial ainsi que l'insertion costale du muscle scalène antérieur. Cette dernière doit être préservée. La veine subclavière est réséquée. Le muscle subclavier est préservé. L'artère subclavière est, si possible, préservée. Parfois, il est nécessaire de réséquer les troncs antérieurs du plexus brachial. La figure 177 montre les rapports anatomiques de la première côte. Les clavicules ainsi que la veine subclavière droite ne sont pas représentées afin d'exposer les éléments les plus postérieurs.

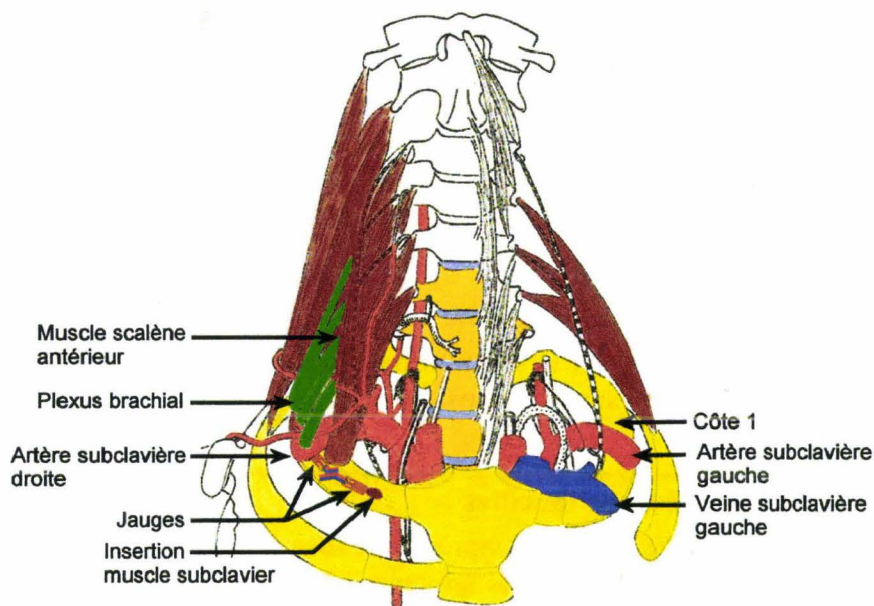


Figure 177. Rapports anatomiques de la première côte, (Dessins.d'anatomie, Département d'anatomie, Université René Descartes, Paris), image modifiée.

La figure 178 montre une première côte gauche préparée pour le collage des jauges (voie d'abord sous-claviculaire). Seule la veine subclavière gauche a été sacrifiée. L'artère subclavière gauche, visible sur la droite, a été érignée afin de libérer l'espace nécessaire à la mise en place des deux jauges.

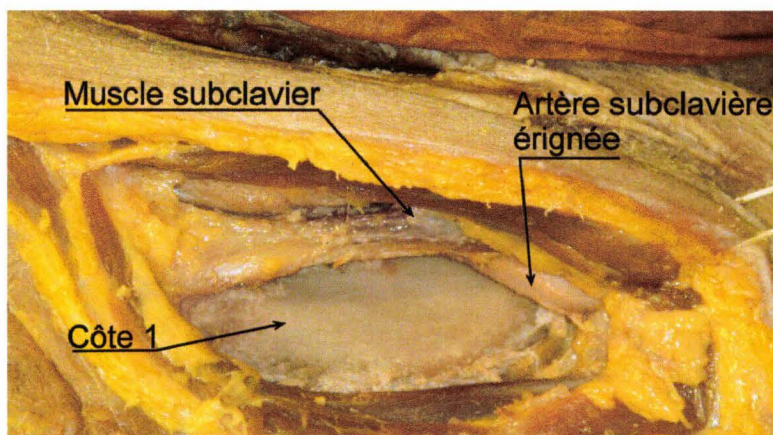


Figure 178. Côte 1 gauche prête à être instrumentée.

Deux jauges sont mises en place sur une faible longueur de côte (arc antérieur) permettant de disposer d'une redondance d'information en cas de fracture.

Résultats

L'instrumentation du thorax est constituée de 3 sites d'implantation de jauges de déformation : les côtes, les cartilages costaux et le sternum.

Jauges de déformation collées sur les cartilages

Ces jauges de déformation permettent d'apporter des informations complémentaires sur le comportement de l'arc costal (traction, compression). Par contre, le recul n'est pas encore suffisant pour valider la détection de fracture. Ceci semble d'autant plus difficile que les lésions sont moins stéréotypées que celles des côtes. De plus, les décollements partiels sont assez fréquents. Ceux-ci pourraient être à l'origine d'artéfacts trompeurs sur les courbes.

Jauges de déformation collées sur le sternum

Les jauges de déformation collées sur le sternum fournissent à la fois des informations sur les déformations de surface ainsi que sur les temps de fracture.

Jauges de déformations collées sur les côtes

L'analyse des courbes de jauge intervient après la réalisation du bilan lésionnel. Ce dernier indique la position de tous les évènements suivants pouvant être rencontrés sur chaque arc costal :

- Position des jauges de déformation (côte et cartilage) par rapport à l'articulation costo-transversaire
- Indication de la position des fractures par rapport à l'articulation costo-transversaire
- Description du type de fracture : monocorticale interne ou externe, bicorticale disjointe ou non
- Indication sur les fils de jauges : gaines sectionnées, fils sectionnés. Ces informations peuvent permettre d'expliquer des saturations négatives du signal à -30mDef en relation avec un court-circuit.
- Cal osseux
- Position de la jonction chondro-costale

L'identification d'une fracture est basée sur la recherche d'un évènement remarquable (front raide, plateau) présent sur plusieurs courbes de jauge d'une même côte. Ces évènements sont en relation avec une réorganisation des contraintes à l'intérieur du matériau après le changement de géométrie et de chargement consécutif à la fracture. Dans le cas d'une seule fracture par côte, le temps de fracture est généralement facile à déterminer. Dans le cas de 2 fractures sur une même côte, la séquence de rupture est plus difficile à identifier. Il est nécessaire de prendre en compte le type de sollicitation ainsi que l'amplitude du signal en fonction de la distance entre les fractures et les jauges. Parfois, il est impossible d'avoir des certitudes. Ces cas représentent le petit pourcentage d'échec que rencontre la technique. Une fois que tous les temps de fracture sont identifiés, la séquence des fractures sur l'ensemble du thorax est reconstruite. Il est alors possible de réaliser des comparaisons entre les différents types de chargement et de disposer ainsi de références de comportement permettant la validation de modèles d'êtres humains numériques. Des données disponibles, il est possible d'extraire le temps de première fracture, $T' = T_0 + \Delta t$, qui détermine la limite en deçà de laquelle le thorax a un comportement harmonieux (absence de fracture). En conséquence,

c'est l'intervalle T_0, T' qui représente l'espace de temps adapté à l'étude des comportements de surface (traction compression) et par conséquent l'étude des mécanismes lésionnels.

La première étape de l'analyse consiste à identifier des signaux présentant des anomalies qui rendent le signal partiellement ou totalement ininterprétable :

Saturation positive à +30mDef

Soit la rupture du circuit de jauge est permanente produisant un signal du type de la figure 179.

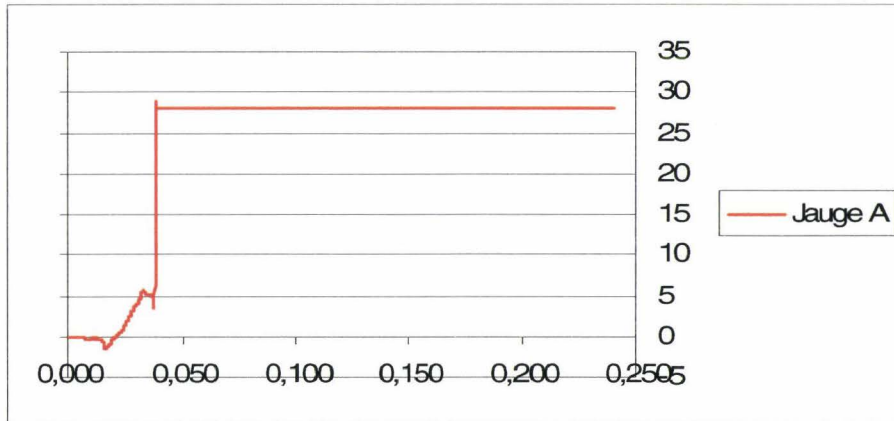


Figure 179. Saturation positive permanente du signal par rupture définitive de la continuité du circuit.

Ce type de profil de courbe est en général dû à une destruction de la jauge en relation avec la proximité d'une fracture. Cela peut être aussi en relation avec la rupture d'un ou des fils de jauge sans qu'il y ait contact (court-circuit).

Soit la rupture du circuit de jauge est inconstante produisant un signal du type de la figure 180.

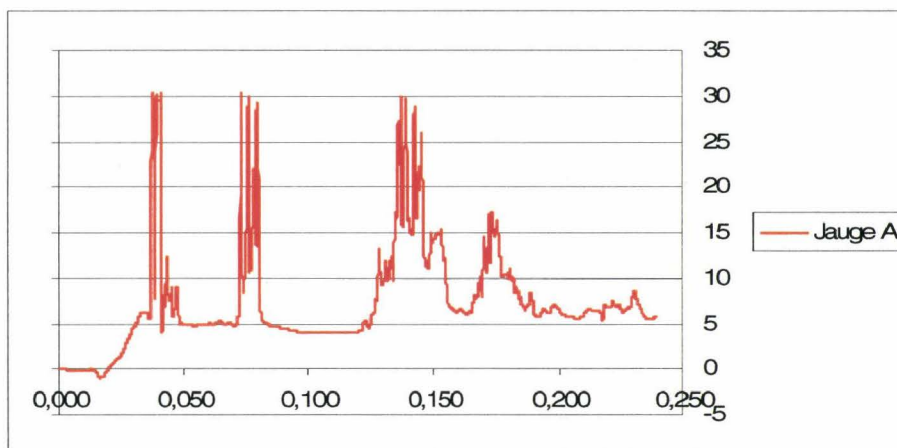


Figure 180. Saturation positive aléatoire du signal par rupture inconstante de la continuité du circuit.

Dans ce cas de figure, il existe une rupture inconstante du circuit de la jauge. Ceci a été vérifié en prélevant après essai 15cm de côte avec la jauge impliquée. Au repos la continuité du circuit existe. Si l'on applique une légère flexion à la côte (jauge en traction), la continuité est interrompue. Ceci explique l'existence des nombreux fronts montants de grande amplitude.

Saturation négative à -30mDef

Celle-ci est en relation avec un contact entre les fils de la jauge. Cela implique que, soit les deux gaines des fils sont rompues, soit les deux fils sont sectionnés et en contact. Ces données sont collectées au cours de l'autopsie et montrent une concordance entre l'aspect des courbes et les conditions d'apparition d'un court-circuit.

Soit le court-circuit est permanent produisant un signal du type de la figure 181.

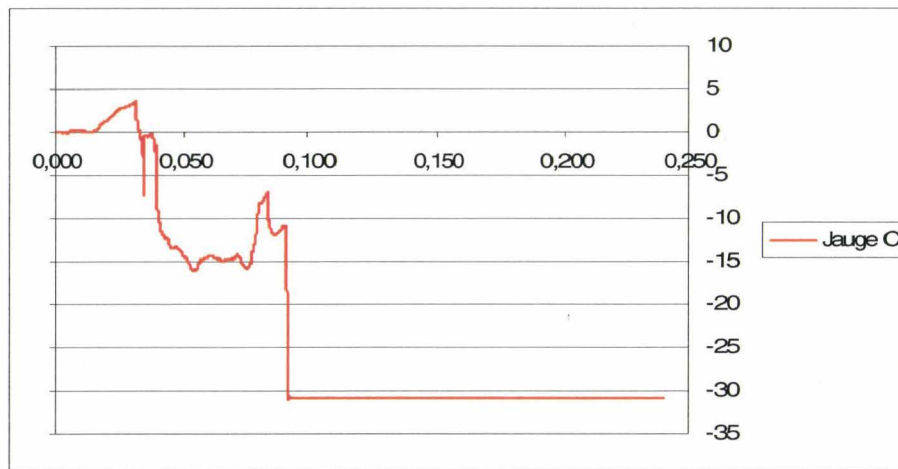


Figure 181. Court-circuit permanent.

Soit le court-circuit est inconstant produisant un signal du type de la figure 182.

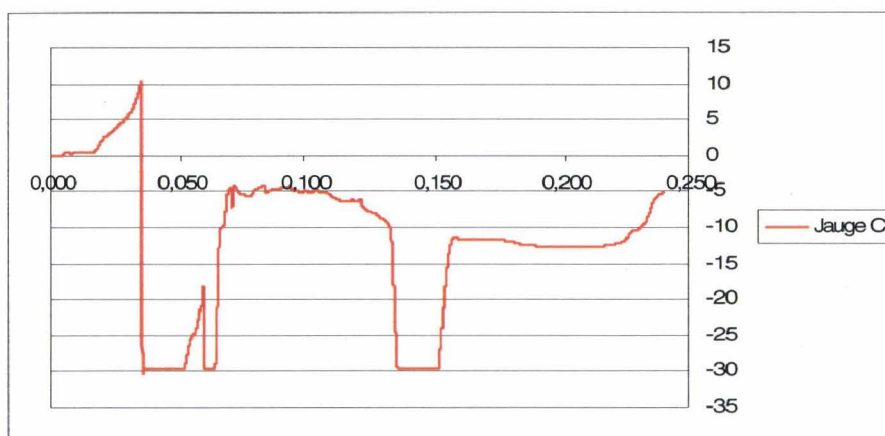


Figure 182. Court circuit aléatoire.

Ce type de courbe (saturation négative aléatoire) peut être faussement interprété comme étant en relation avec un dépassement de l'étendue de mesure.

Signal instable en relation avec l'inondation des épissures

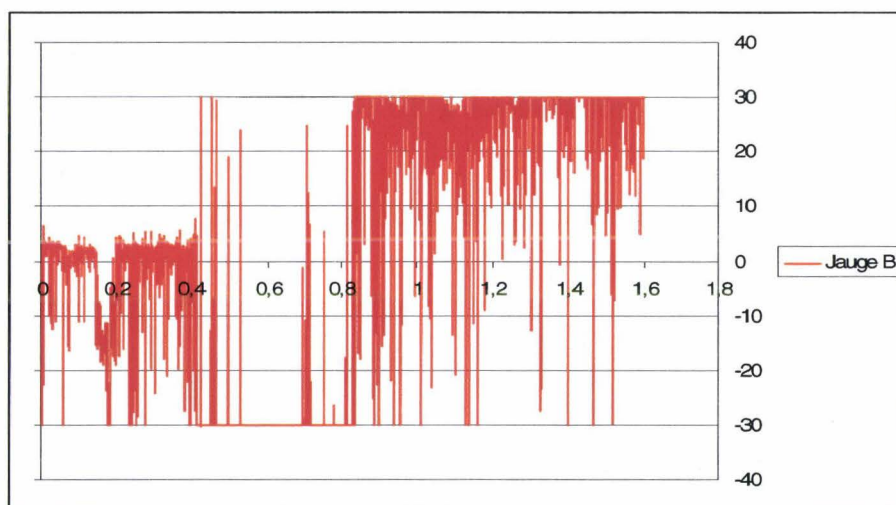


Figure 183. Saturation aléatoire.

Par le passé, devant ce type de signal, le démontage de l'épissure au cours de l'autopsie a montré un défaut d'isolement. Le respect des procédures de montage des épissures a permis de rendre exceptionnel ce type de problème.

La deuxième étape consiste à analyser les signaux de jauge côte par côte :

Dans l'exemple suivant, il s'agit un chargement frontal par un coussin gonflable déplié sur une platine. Le positionnement initial place le thorax à 18mm de la surface de la platine ce qui correspond à un chargement violent potentiellement lésionnel. Le générateur est centré sur le milieu du corps du sternum. Le bassin du sujet est fixé dans un bac en aluminium autorisant une rotation autour de l'axe Y du sujet. Le sujet est maintenu en position par des sangles claviculaires fixées à des systèmes de plaque polaire+électro-aimants. Les plaques polaires sont éjectées par un dispositif pyrotechnique à T0. Le sujet est ainsi libéré de tout lien à T0+3ms.

Les signaux sont filtrés à l'aide d'un filtre SAE CFC 1000. L'étendue de mesure est configurée à +/-30mDef.



Figure 184. Sujet en position en regard du coussin gonflable déplié sur la platine d'effort.



Figure 185. Vue de profil montrant le sujet quasiment en contact avec le coussin gonflable.

Sur l'analyse des signaux fournis par l'ensemble des jauges, les signaux concernant 3 côtes ont été sélectionnés car représentatifs de situations typiques avec, en abscisse, le temps en secondes et, en ordonnée, la déformation en millidef :

- Côte 7 gauche : les signaux obtenus montrent que malgré la qualité des signatures, la confrontation au bilan lésionnel met en avant des difficultés d'interprétation.
- Côte 5 droite : Toutes les jauges sont fonctionnelles pendant le chargement. Dans cette situation idéale, toutes les signatures sont synchrones et permettent une interprétation bien étayée.
- Côte 7 droite : Les signaux produits par les jauges montrent que malgré leur nombre, il existe encore des situations où l'analyse reste difficile.

Chaque graph est placé en regard de la jauge correspondante sur la côte. Chaque double flèche rouge correspond à une fracture. L'analyse de l'ensemble des jauges des 10 côtes gauches et droites est décrite en annexe 2.

Côte 7 gauche

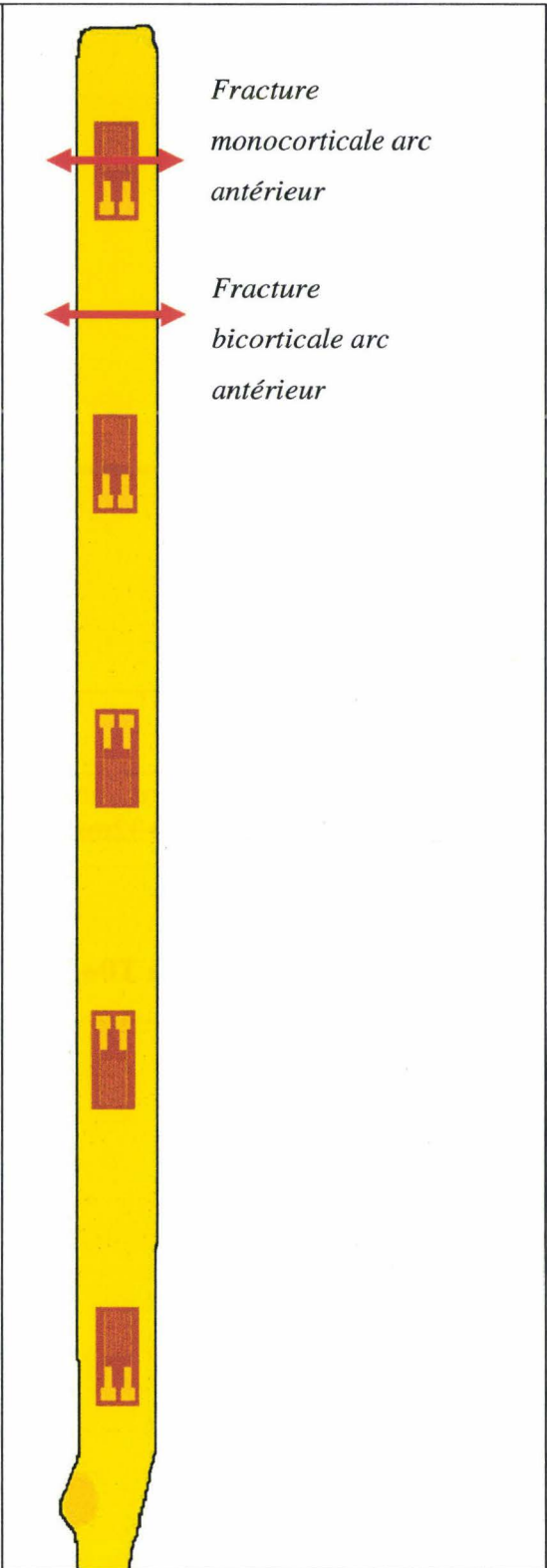
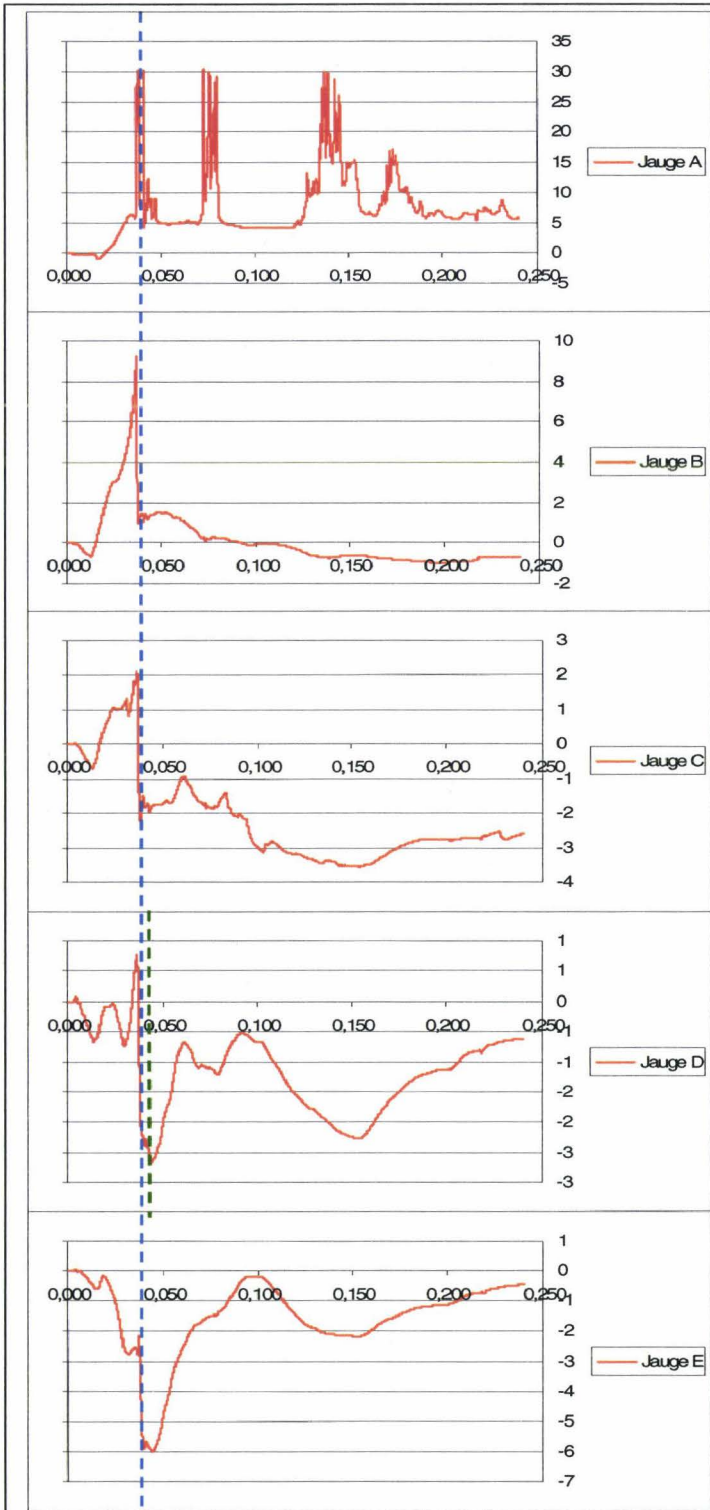
La côte présente deux fractures au niveau de l'arc antérieur. La fracture postérieure est localisée entre les jauges A et B. La fracture antérieure est localisée sous la jauge A. Les courbes présentent un front net à T0+37ms (curseur pointillé bleu). Il existe un deuxième front de faible amplitude sur la courbe de la jauge D à T0+46ms (curseur pointillé vert). La courbe de la jauge A est exclue de l'analyse car le circuit présente une rupture de continuité aléatoire (saturation aléatoire à 30mDef). L'ensemble des fractures de côte survient entre T0+30ms et T0+46ms. Deux hypothèses peuvent être envisagées :

- 1) Le chargement par coussin gonflable étant particulièrement rapide, en particulier au niveau de l'arc costal antérieur, les deux fractures étant seulement espacées de 8,5cm, il est envisageable que **les signatures des deux événements soient confondues à T0+38ms.**
- 2) Le front de faible amplitude présent à T0+47ms sur la courbe de la jauge D (curseur pointillé vert) pourrait être en relation avec le deuxième temps de fracture. Cependant, il n'y a aucune signature sur la jauge B distante de seulement 1,5cm de la fracture la plus postérieure. Les temps de survenue de chaque fracture sont impossibles à définir de façon certaine.

La première hypothèse semble plus acceptable et présente l'avantage d'être simplificatrice pour la poursuite de l'analyse globale.

Synthèse :

- **Fractures antérieures concomitantes à T0+38ms**


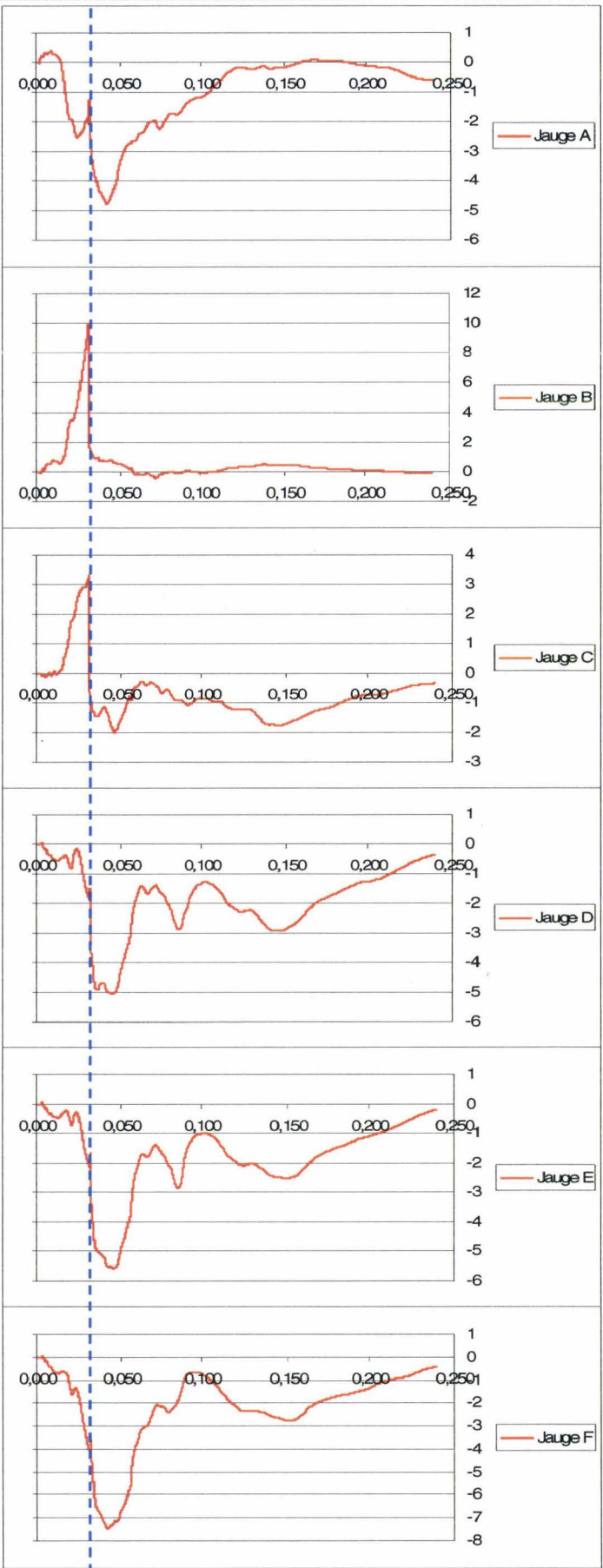


Côte 5 droite

La côte présente une fracture entre la jauge B et la jauge C. Toutes les courbes des jauges présentent un front net à T0+32ms (curseur pointillé bleu)

Synthèse :

- **Fracture moyenne à T0+32ms**



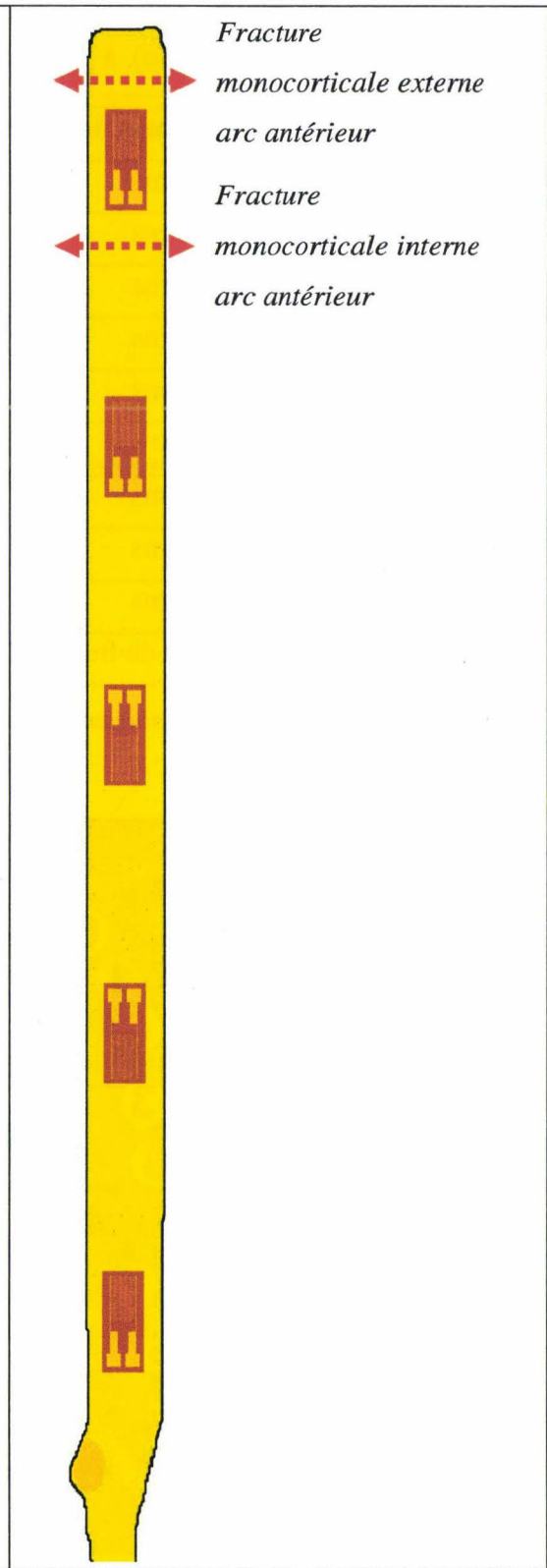
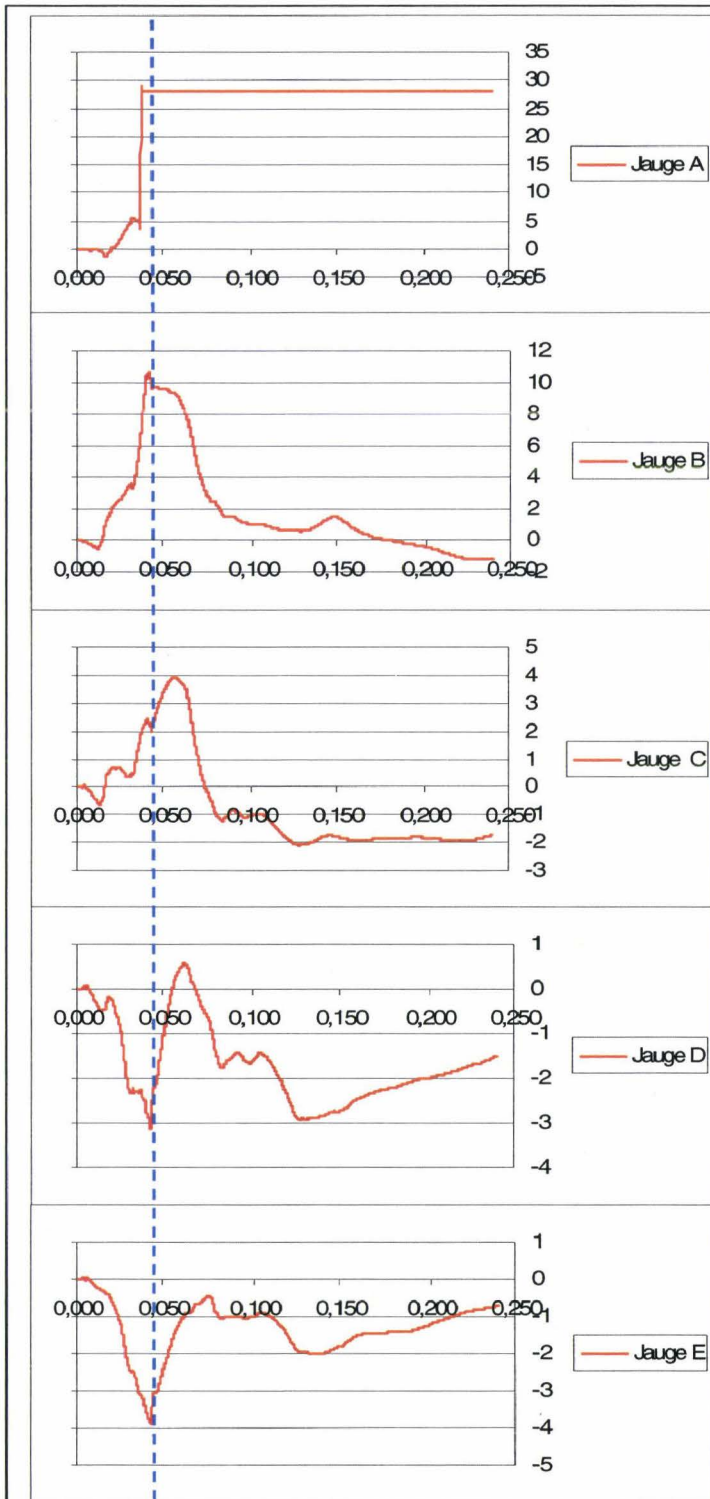
*Fracture bicorticale
arc moyen*

Côte 7 droite

La côte présente une fracture complexe au niveau de l'arc antérieur. En avant de la jauge A, il existe une fracture monocorticale externe. En arrière de la jauge A, il existe une fracture monocorticale interne. Ces fractures sont en continuité par les bords supérieur et inférieur de la côte pour constituer une variante de fracture bicorticale non disjointe. Les événements susceptibles de témoigner d'une fracture sont peu nets. Il est possible que cela soit en relation avec le type complexe de la fracture. La jauge A présente une rupture de continuité entraînant une saturation positive du signal. Les autres jauges présentent des signaux remarquables synchrones à T0+44ms (curseur pointillé bleu). Le temps de ces signaux est compatible avec la position basse de la côte 7. Il existe un événement de faible amplitude à T0+34ms sur les jauges B, C, D et E. L'analyse globale des temps de fracture montre, qu'avec ce type de chargement, plus les côtes sont basses plus les fractures sont tardives. Le temps de fracture à T0+44ms est plus compatible avec la côte 7 que le temps de fracture à T0+34ms.

Synthèse :

- **Fracture antérieure à T0+44ms**



La synthèse de l'analyse de l'ensemble des jauges permet de déterminer la séquence des fractures de côtes, (figure 186), à partir du tableau 7.

Côtes instrumentées	Temps de fracture à droite	Temps de fracture à gauche
Côte 1	42 ms	Ant : 32 ms, Post : 41 ms
Côte 2	36 ms	33 ms
Côte 3	30 ms	35 ms
Côte 4	35 ms	31 ms
Côte 5	32 ms	32 ms
Côte 6	36 ms	31 ms
Côte 7	38 ms	44 ms
Côte 8	36 ms	40 ms
Côte 9	47 ms	42 ms
Côte 10	Pas de fracture	Pas de fracture

Tableau 7. Synthèse des temps de fractures.

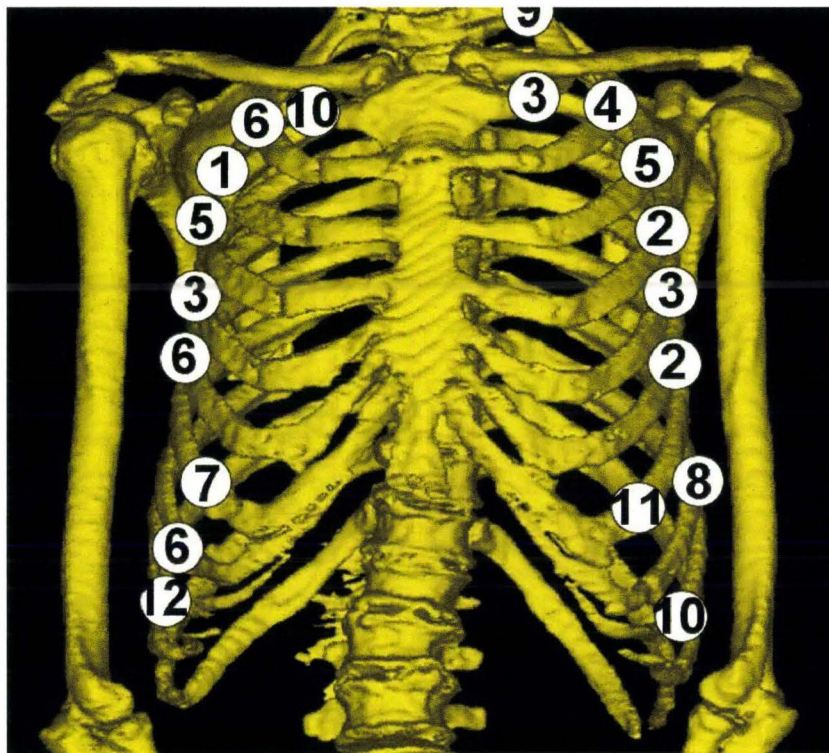


Figure 186. Ordre d'apparition des fractures de côtes et positions. (reconstruction à partir de coupes TDM, BDD TDM CEESAR, Hôpital Cochin Radiologie B, ENSAM, LAB), (Mimics 2009).

A l'aide des résultats obtenus, il est possible de déterminer le temps de première fracture sur la côte 3 droite, à 29ms. Jusqu'à cet instant le thorax a un comportement harmonieux permettant l'étude du comportement global de la structure thoracique. Au-delà, l'apparition de fractures va être à l'origine de déséquilibres dans le comportement de la structure osseuse.

Dans l'exemple précédent, le premier temps est très précoce (29ms) du fait de la très faible distance entre le coussin gonflable et le thorax. Pour les mêmes raisons, le temps d'effondrement de la structure thoracique est rapide (17ms).

En 2008, Trosseille (Trosseille, Baudrit et al. 2008) a publié une étude sur le thorax réalisée sur huit sujets instrumentés selon la technique décrite ci-dessus (96 jauges). Les chargements thoraciques ont été obtenus à l'aide de coussins gonflables pour cinq sujets et d'un impacteur pour les trois autres. Trois types de chargements ont été réalisés : frontal (0°), oblique (60°) et latéral (90°). Ce travail a permis de montrer la capacité de la technique à détecter les fractures de côtes ainsi que leurs temps d'apparition. De plus cette étude a montré la capacité de la technique à caractériser le comportement thoracique en fonction du type de chargement. Par contre, les jauges utilisées ne permettent pas de quantifier la déformation du fait que la plastification est un phénomène très local.

Sur le plan de la fiabilité, la technique montre un haut niveau de réussite. Dans l'exemple précédent, 100% des jauges étaient fonctionnelles au début de l'essai bien que le collage ait débuté une semaine avant l'essai. Il peut cependant arriver qu'une ou deux jauges ne soient pas fonctionnelles en début d'essai. L'objectif global est de maintenir un taux d'échec inférieur ou égal à 1%. Toute dérive par rapport à cet objectif impose une recherche des causes de défaillances et l'engagement d'actions correctrices.

Sur le plan des mesures, les jauges produisent des signaux de bonne qualité ne nécessitant quasiment pas de filtrage (filtre SAE CFC 1000). Les signatures de fracture sont en général facilement identifiables sous forme de fronts nets. Parfois, il existe d'autres types de manifestations sous la forme de plateaux ou de pics. Ces signaux, étudiés de façon isolée, ne permettent pas l'identification de fracture à coup sûr. Par contre, ces signaux prennent du sens au cours de l'étude synchronisée des courbes provenant d'une même côte. Dans quelques cas, malgré l'existence d'une fracture, il n'existe aucune signature franche sur les jauges d'une même côte (côte 7 droite). Cela peut être mis en relation avec le mécanisme de fracture ainsi que son type, en particulier lorsque la localisation est antérieure. En cet endroit, la corticale est très fine et il est possible que la rupture des corticales interne et externe n'apparaisse pas de façon parfaitement synchronisée avec pour conséquence des signatures peu nettes.

En plus des fronts de grande amplitude, il peut parfois exister des événements de faible amplitude présents sur plusieurs jauges, de façon synchrone. Cette situation est critique lorsqu'il n'existe pas de signaux de grande amplitude malgré l'identification d'une fracture au cours de l'autopsie. Il est alors difficile d'identifier de façon certaine le temps de fracture. Plusieurs causes peuvent être envisagées pour expliquer les signaux remarquables de faible amplitude :

- Interférences induites par les fractures survenant sur les côtes adjacentes. Il peut arriver que des côtes adjacentes soient localement en contact alors que le sujet est positionné et insufflé. Ceci pourrait induire une transmission du signal au delà de la côte concernée. De plus, du fait de ces contacts, le chargement pourrait induire des chevauchements aléatoires responsables de contraintes temporaires au niveau des côtes adjacentes. Afin d'explorer cette hypothèse, il serait utile de contrôler la synchronisation de signaux remarquables de faible amplitude avec les signaux remarquables de grande amplitude des jauges collées sur les côtes adjacentes.
- L'état des articulations costo-transversaires et costo-vertébrales est systématiquement exploré au cours de l'autopsie. Il existe parfois une ankylose de ces articulations. Au

cours de l'essai, le chargement pourrait être à l'origine de ruptures de ponts osseux avec pour conséquence l'apparition de petits signaux trompeurs, en particulier au niveau des jauges postérieures. Afin d'explorer cette hypothèse, il serait utile dans un premier temps de sélectionner à l'autopsie les thorax dont les articulations costo-transversaires et costo-vertébrales sont globalement ankylosées, à part quelques articulations. Dans un second temps, il serait utile de vérifier si les signaux non explicables concernent les côtes mobiles. Cela pourrait indiquer que la mobilité a été recouvrée à l'occasion du chargement thoracique. L'absence de concordance n'exclut pas pour autant la possible existence du phénomène.

- Certains sujets présentent des cartilages costaux déjà fissurés avant toute sollicitation. Si l'origine n'est pas identifiée (pré-mortem, post-mortem en relation avec le décubitus prolongé entraînant une déplétion liquidienne à la partie supérieure du corps), l'origine traumatique est exclue du fait de la diffusion de ces lésions. Il est difficile, au cours de l'autopsie, d'évaluer l'apparition de nouvelles fissures ou la majoration des fissures préexistantes. Il est donc possible que certains phénomènes mécaniques non objectivables surviennent pendant le chargement et entraînent l'apparition de petits signaux au niveau des jauges collées sur la côte osseuse correspondante, en particulier au niveau des jauges antérieures.

Conclusion

L'aboutissement de la méthodologie décrite ci-dessus permet de disposer d'une instrumentation originale et fiable basée sur l'expérience acquise au travers de l'implantation de plus de 2500 jauges de déformation. Cette instrumentation présente une robustesse compatible avec des configurations d'essai exigeantes telles que celles rencontrées au cours des essais sur catapulte. Ainsi, l'instrumentation thoracique à haute densité de jauges produit une bonne documentation du comportement thoracique ainsi qu'une bonne identification des temps de fractures. La technique appliquée à d'autres types de configuration (choc latéral, choc oblique) et d'autres types de chargements (impacteur, ceinture, harnais) représente un outil permettant l'étude des transitions de comportement et par conséquent un accès à la compréhension des mécanismes lésionnels. De plus la validation des modèles d'êtres humains numériques a besoin d'essais de référence bien documentés. L'instrumentation décrite répond à ces exigences et participe ainsi à la construction d'une base de données d'essais de référence sur le thorax.

Mesures d'efforts

Mesure d'effort au niveau de la symphyse pubique

Objectif :

L'insertion d'un capteur au niveau de la symphyse pubique a pour objectif d'obtenir les mesures d'efforts et de moments passant par la partie ventrale de l'anneau pelvien (Leport, Baudrit et al. 2007). Connaissant l'effort d'entrée au niveau du cotyle par le chargement du grand trochanter en choc latéral, il est alors possible d'évaluer le ratio **effort ventral/effort dorsal** traversant l'anneau pelvien, à l'erreur près des effets de masse des téguments et viscères.

Rappel anatomique

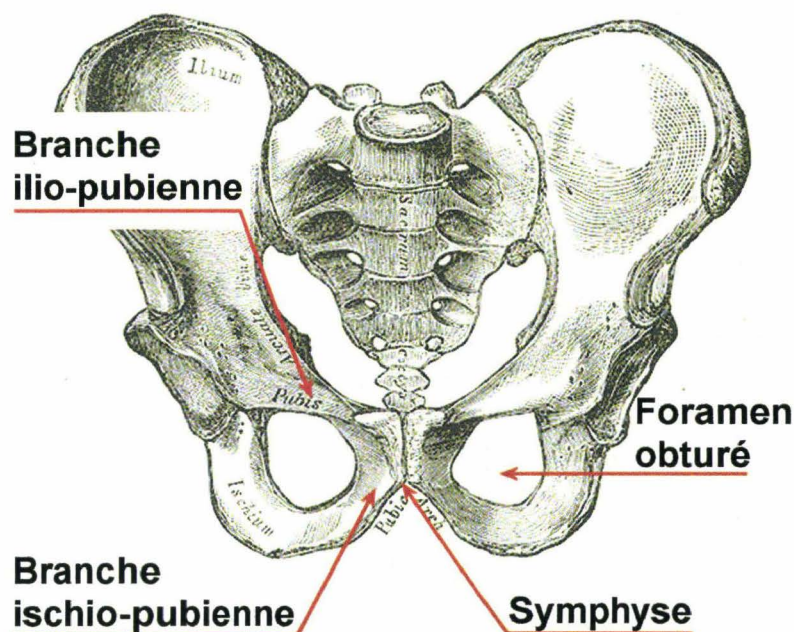


Figure 187. vue antérieure du bassin, (Gray 1918), image modifiée.

L'anneau pelvien est constitué de 3 os : le sacrum en arrière, l'os iliaque gauche et l'os iliaque droit. Les os iliaques se rejoignent en avant pour former la symphyse pubique. Celle-ci est issue de la convergence symétrique des branches ilio-pubiennes et ischio-pubiennes.

Principe :

Pour réaliser la mesure de l'effort passant par la symphyse pubique, il est nécessaire d'introduire un capteur dans la structure de l'anneau pelvien. Ceci implique la résection de la symphyse et son remplacement par une structure rigide constituée d'un capteur et de son système d'ancrage. En 2006, au moment de la campagne d'essai, aucun capteur dédié n'ayant été précédemment décrit, il est alors nécessaire d'en développer un. La réalisation de ce capteur est confiée à un fabricant qui, pour mener à bien sa mission, doit disposer d'un cahier des charges. Ceci implique certaines actions en amont :

- Définition de la géométrie externe du capteur, afin qu'il soit compatible avec l'anatomie de l'anneau pelvien
- Définition des systèmes d'ancrage dans l'anneau pelvien
- Choix des voies de mesures implantées dans le capteur sachant que, de par ses dimensions, le capteur ne pourra pas accueillir le maximum de voies de mesure (3 efforts, 3 moments). Les axes essentiels seront bien entendu privilégiés. L'étendue de mesure devra aussi être définie

Définition de la géométrie externe du capteur. Trois dimensions doivent être définies en fonction des contraintes anatomiques :

La hauteur et la largeur des flancs du capteur doivent permettre le recouvrement des plans de section de la symphyse, et ceci, quelles que soient les variations individuelles. Pour mieux prendre en compte ces dernières, des mesures sont réalisées sur une dizaine de bassins isolés.

L'épaisseur du capteur doit correspondre à la largeur de la résection sans que celle-ci ne vienne entamer l'intégrité du foramen obturé. Dans le cas contraire, cela pourrait interférer avec le comportement de l'anneau pelvien. De plus, la préservation de la partie la plus médiane du foramen obturé permet de disposer d'une zone fusible identifiable à l'autopsie, permettant, en cas de rupture, de stigmatiser un comportement disharmonieux des branches ischiopubiennes par rapport aux branches iliopubiennes.

Définition des systèmes d'ancrage : Ces derniers sont constitués d'une interface en mastic. Du côté du capteur, l'ancrage est assuré par deux tiges filetées vissées sur les faces latérales garantissant ainsi un bon couplage avec le mastic et constituant conjointement un système anti-rotation. Du côté de l'anneau pelvien, le couplage est assuré par l'injection de mastic vers les branches iliopubiennes et ischiopubiennes. L'injection ne doit pas être trop intrusive afin de limiter l'impact sur le comportement de ces branches.

Choix des voies de mesure : La géométrie du capteur ne permettant pas l'implantation de 6 voies de mesure, le choix se porte sur les voies F_y et M_z avec une étendue de mesure égale à 6kN pour F_y et 100N.m pour M_z .

Avant d'engager la fabrication du capteur, un gabarit est réalisé et son implantation testée sur un bassin indemne au cours d'une autopsie.

La figure 188 montre le capteur définitif utilisé pendant les essais.




Figure 188. Capteur d'effort pour symphyse pubique.

La figure 189 montre une résection virtuelle de la symphyse avec présentation du capteur sur une reconstruction réalisée à partir de coupes tomодensitométriques (CT scanner). La flèche blanche indique la position finale du capteur intégré dans l'anneau pelvien.

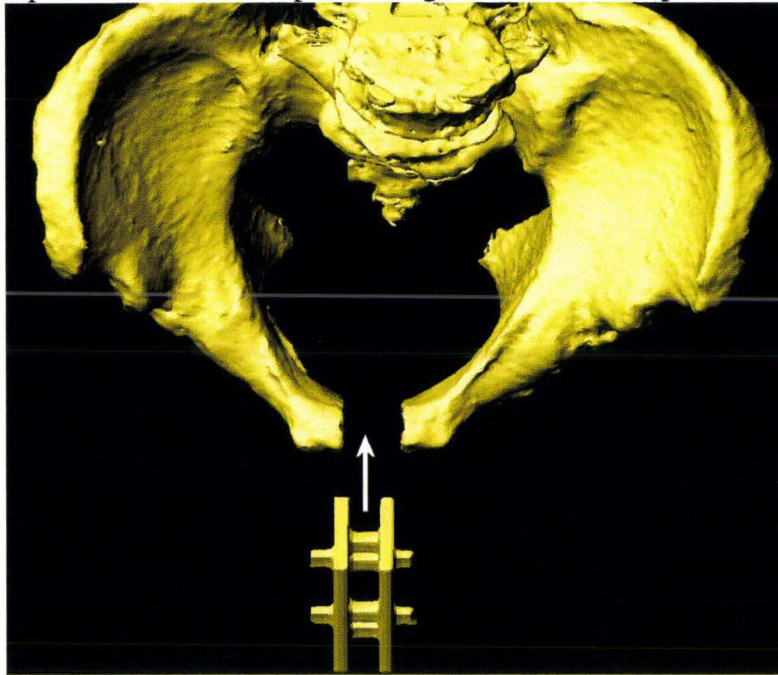


Figure 189. Vue crâniale de résection virtuelle de la symphyse pubique à partir d'une reconstruction de bassin, (reconstruction à partir de coupes TDM, BDD TDM CEESAR, Hôpital Cochin Radiologie B, ENSAM, LAB), (Mimics 2009).

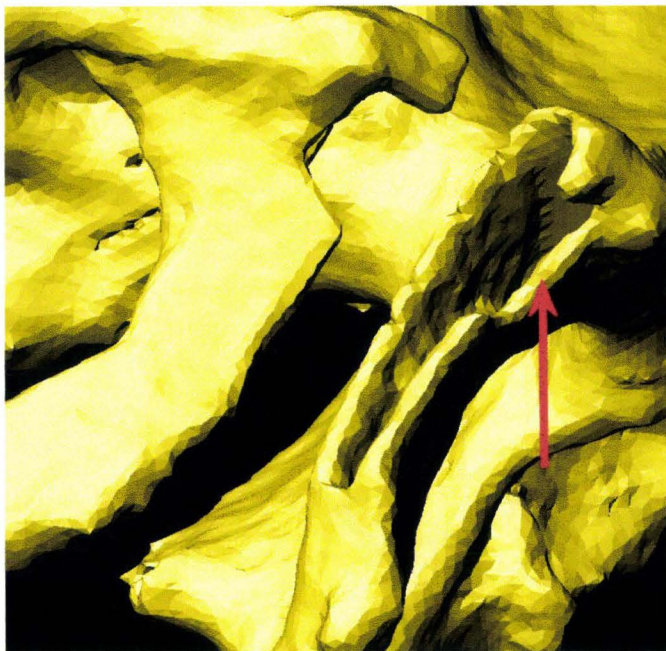


Figure 190. Vue latéro-caudo-ventrale droite de la résection de la symphyse. A la résection initiale, se surajoute une découpe sur son bord ventral afin de permettre l'engagement du système d'ancrage du capteur (flèche rouge), (reconstruction à partir de coupes TDM, BDD TDM CEESAR, Hôpital Cochin Radiologie B, ENSAM, LAB), (Mimics 2009).

La figure 189 montre le plan de section gauche de l'anneau pelvien sur une reconstruction obtenue à partir de coupes tomодensitométriques (CT scanner). Les branches ilio-pubiennes et ischio-pubiennes sont évidées afin d'accueillir le mastic polyester figure 190.

Instrumentation

1. La première étape consiste à réaliser une voie d'abord à partir de trois incisions : la première, verticale, part de l'ombilic pour se terminer en regard de la face ventro-caudale de la symphyse pubique afin de ménager un espace de travail suffisant. Les

deux autres incisions partent respectivement des épines iliaques antéro-supérieures gauche et droite pour rejoindre l'extrémité caudale de la première.

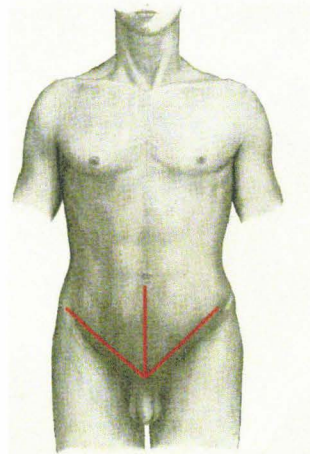


Figure 191. Tracé des incisions pratiquées au niveau de la paroi abdominale, (Gray 1918), image modifiée.

A proximité de la symphyse pubique, le plan d'incision s'arrête au fascia ombilico-vésical. La dissection s'engage dans ce plan en direction caudale afin d'aborder la vessie par son pôle supérieur tout en préservant son intégrité. La dissection se poursuit tangentielle à la face dorsale de la symphyse dans l'espace rétro-pubien afin d'isoler la face ventro-caudale de la vessie. Le reste de la périphérie de la symphyse est libéré de ses insertions musculaires afin de permettre un contournement manuel, (figure 192).

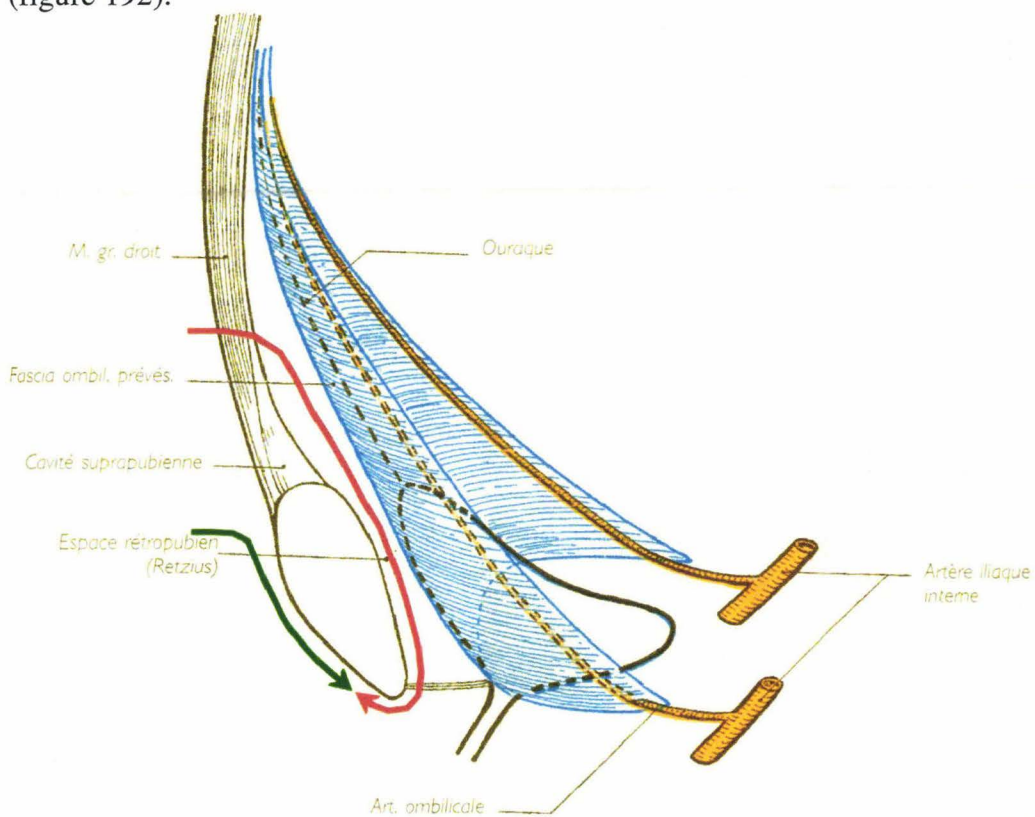


Figure 192. Plans de dissection à fin d'isolement de la symphyse pubique, (Rouvière 2002), image modifiée.

2. *La deuxième étape* consiste à ouvrir l'anneau pelvien : le disque symphysaire est repéré puis sectionné en son centre. La largeur de la résection est évaluée après l'ouverture de l'anneau pelvien qui, en post-mortem, a tendance à s'ouvrir.
3. *La troisième étape* consiste à préparer les cavités osseuses destinées au mastic. L'os spongieux est retiré des branches ilio-pubiennes et ischio-pubiennes à partir du plan de section. Les zones corticales d'ancrage sont dégraissées à l'aide d'acétone. La figure 193 montre les cavités osseuses prêtes à recevoir le capteur.

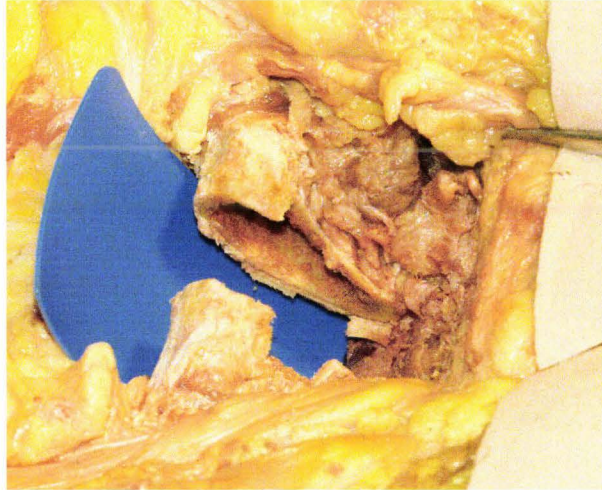


Figure 193. Zone symphysaire prête à recevoir le capteur d'effort.

4. *La quatrième étape* consiste à vérifier que le capteur d'effort est implantable. Sur la figure 194, la flèche bleu clair représente le capteur avec les axes des tiges filetées. La mise en place du capteur se déroule en 4 phases :
 - Phase 1 : présentation du capteur, les tiges filetées inférieures en regard des échancrures.
 - Phase 2 : engagement des tiges filetées inférieures et rotation/translation en direction caudale.
 - Phase 3 : engagement des tiges filetées supérieures par rotation et mise en butée vers le bas.

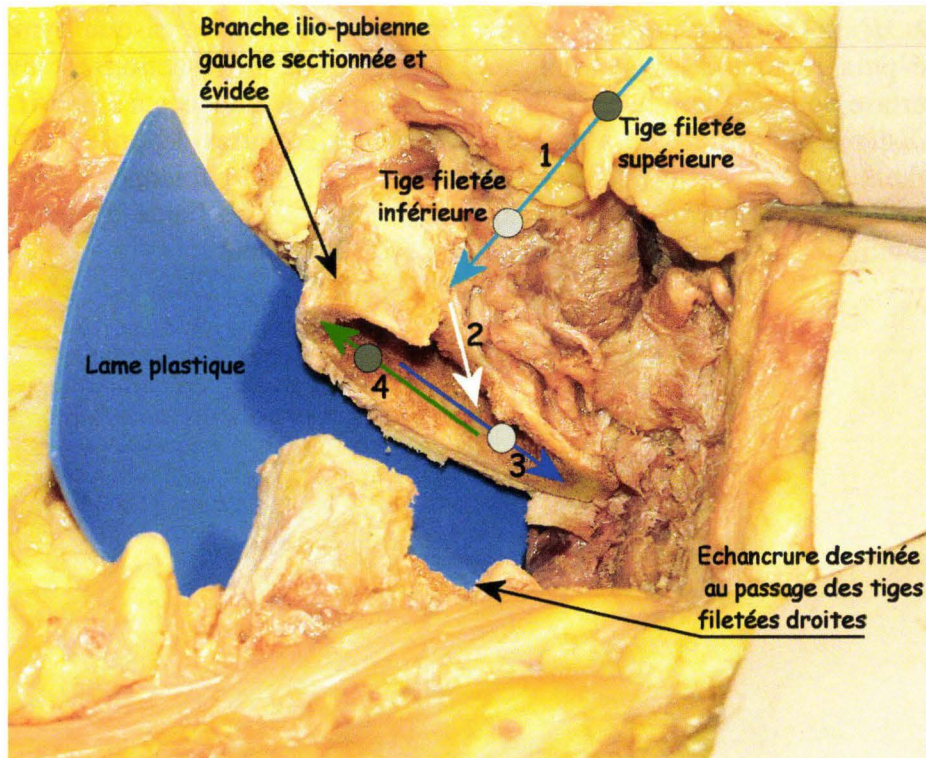


Figure 194. Séquence de contrôle d'implantation du capteur d'effort.

- Phase 4 : le capteur étant aligné, une translation en butée est réalisée en direction crâniale. La figure 195 montre le capteur d'effort en place.

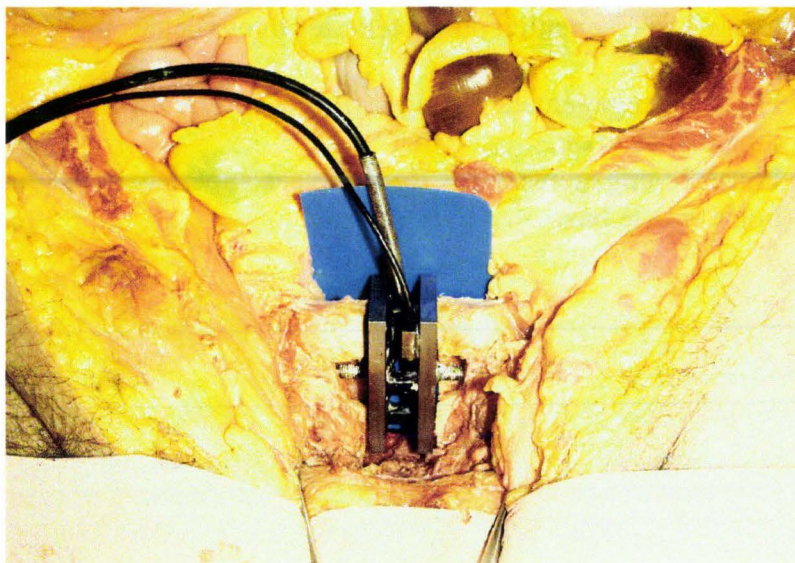


Figure 195. Capteur d'effort en place.

5. La cinquième étape consiste à sceller le capteur : la phase de contrôle étant terminée, le capteur d'effort est retiré. Le mastic polyester est préparé et injecté dans les branches en allant de la profondeur vers le plan de section afin d'éviter l'inclusion de bulles. Le capteur est mis en place, le mastic est lissé. Dès que la polymérisation est engagée (consistance élastique du mastic), le scellement est ébavuré. Il est prudent d'attendre 24 heures avant de mobiliser le sujet.

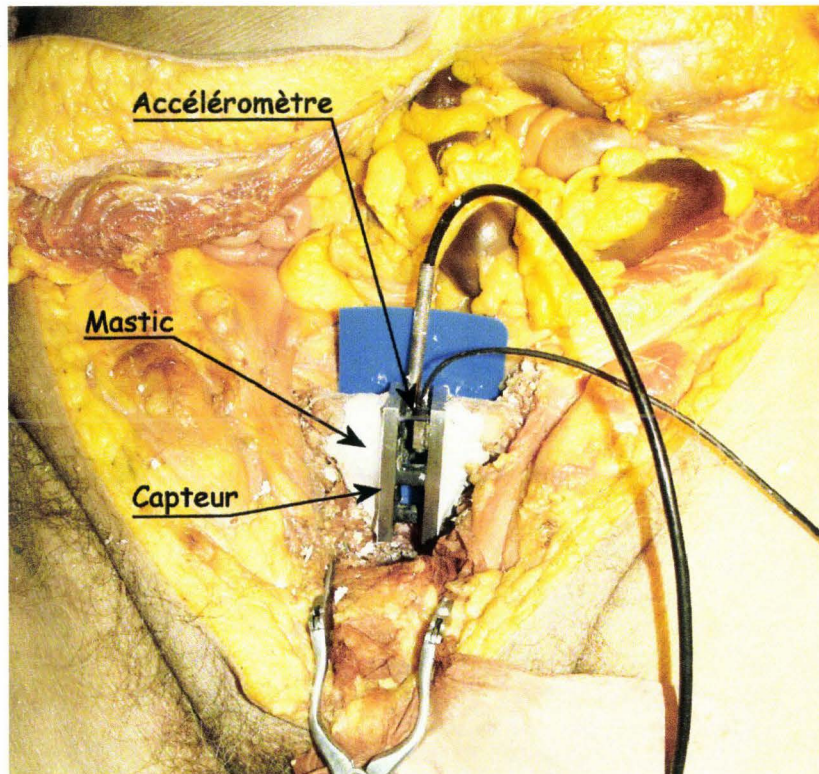


Figure 196. Capteur d'effort scellé.

6. La sixième étape consiste à réaliser un cliché radiographique de contrôle. La figure 197 montre un cliché de face en décubitus.

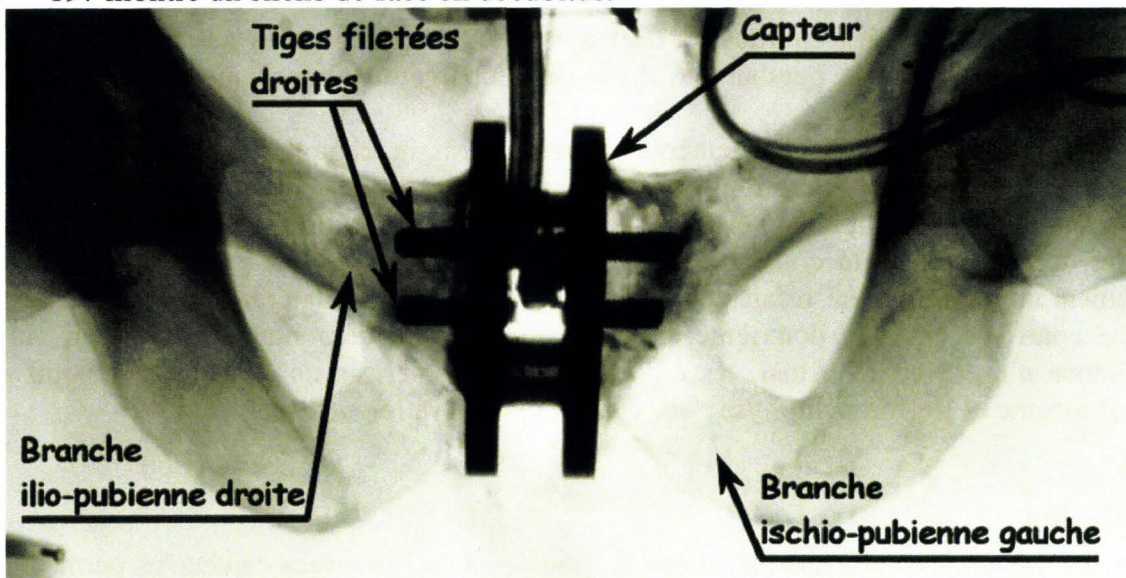


Figure 197. Cliché radiographique de face de l'instrumentation de la symphyse pubique.

Résultats

Dans l'exemple présenté, il s'agit d'un chargement du grand trochanter à une vitesse de 3,9m/s par une masse impactante de 23,4kg. Les courbes ont été filtrées à l'aide d'un filtre SAE CFC 180.

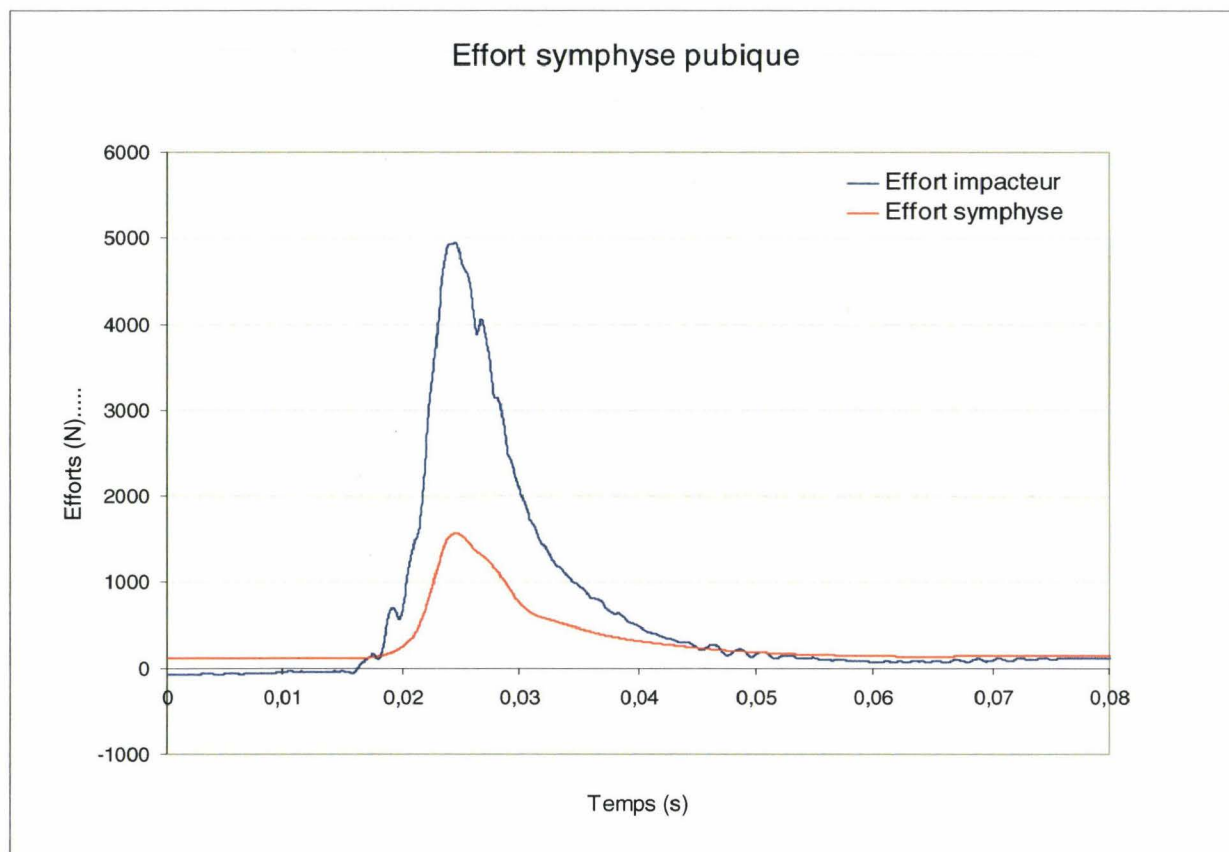


Figure 198. Courbes des efforts mesurés au niveau de l'impacteur et de la symphyse pubique.

La figure 198 montre des courbes d'effort ayant des profils proches aussi bien pendant la phase de chargement que pendant la phase de déchargement ainsi que des pics d'efforts synchrones.

Huit sujets ont fait l'objet de chargements latéraux du bassin, chaque sujet étant testé à gauche et à droite selon deux configurations de référence décrites dans la littérature. Après le premier chargement, le scellement a été vérifié. Dans un cas il y a eu un doute. Le capteur a été retiré. A cette occasion, il a été constaté que le scellement ne présentait pas de défaillance. Le scellement du capteur a été refait pour le deuxième essai controlatéral. Tous les scellements ont été contrôlés après le deuxième essai à l'occasion du démontage du capteur. Aucune défaillance n'a été notée. Ainsi, les essais réalisés ont permis de calculer le rapport entre l'effort externe et l'effort symphyse pour chaque configuration utilisée.

Conclusion

La qualité des courbes obtenues ainsi que la robustesse de l'interface capteur/os permettent de considérer que le mastic polyester constitue un bon moyen d'ancrage dans l'os, pour peu que l'on dispose d'une cavité osseuse bien préparée (grattage à la rugine et dégraissage à l'acétone). Du côté du capteur, les tiges filetées noyées dans le mastic réalisent un couplage quasiment indestructible au regard de la résistance des pièces osseuses testées.

Kemper (Kemper, McNally et al. 2009) a utilisé le même principe pour réaliser des mesures d'effort passant par la symphyse pubique. La méthodologie étant peu détaillée, il est difficile d'en évaluer la robustesse.

Conclusion sur l'instrumentation

L'ensemble des techniques et méthodologies décrites permet de dégager certaines avancées et nouveautés dans le domaine de l'instrumentation, au sens large. Cela signifie que le champ de développement ne s'intéresse pas seulement au sujet, mais aussi à son interface avec l'environnement d'essai (positionnement et largage).

Les avancées concernent les points suivants :

- ***Le positionnement du sujet.*** La description de situations concrètes montre la nécessité d'une bonne adéquation entre les moyens utilisés et les conditions d'essai afin de pouvoir revendiquer le positionnement initial du sujet. Pour ce faire, il est utile de disposer d'enregistrements du positionnement : cliché radiographique, mesure d'angle, courbes de jauges, pointage au bras 3D. Au travers des méthodologies décrites (positionnement du bassin, de la tête, repérages de côtes à l'aide de jauges de déformation, clichés radiographiques sur le moyen d'essai) certains principes essentiels sont introduits, bordant ainsi le champ de l'innovation pour des développements futurs.
- ***Mesure de pression aortique.*** Les résultats obtenus permettent de fixer les choix stratégiques (liquide injecté, pression d'injection) mais aussi de poser des limites afin de rester dans un champ de revendication raisonnable limité à l'injection du système artériel. De l'analyse des résultats, la mise en place d'un monitoring de pression d'injection a permis d'améliorer la maîtrise de la pression d'injection initiale. Il n'en reste pas moins que certaines limites persistent, en particulier celles qui sont en relation avec la constitution des sujets et l'instrumentation.
- ***Mesure de pression trachéale.*** L'association de la théorie avec l'expérience a permis de baser la stratégie de pressurisation pulmonaire sur l'insufflation d'un volume constant (3 litres d'air) sans ouverture de l'arbre respiratoire pendant l'essai. Ce compromis garantit une bonne reproductibilité des conditions d'insufflation et de mesure de pression. De plus, ces conditions d'essai présentent l'avantage d'être plus faciles à modéliser.
- ***Instrumentation du rachis thoraco-lombaire par voie postérieure.*** Basée sur l'implantation de vis pédiculaire, l'utilisation d'un kit, plutôt que d'une interface en une pièce, permet de disposer d'un système adaptable à l'ensemble des sujets, quelles que soient leur constitution et leur pathologie rachidienne. La limite du dispositif est en rapport avec sa déformabilité. Par conséquent, le découplage induit entre la pièce osseuse et les capteurs est dépendant du type de choc (choc latéral, choc frontal) et la masse de l'ensemble du dispositif. Ces éléments sont donc à prendre en compte dans la définition de l'instrumentation et dans l'analyse des courbes de mesure.

- ***Instrumentation des côtes à haute densité de jauges de déformation.***
L'instrumentation du thorax à haute densité de jauges de déformation représente une avancée significative dans l'exploration du comportement du thorax au cours de différents types de chargement. La technique décrite fait preuve d'une grande robustesse ainsi que d'une excellente fiabilité. Elle est par conséquent utilisable dans des configurations d'essai difficiles telles que celles rencontrées au cours d'essais sur catapulte avec des corps entiers. Néanmoins, se pose la question de l'influence des jauges (et de la colle) sur le comportement des côtes. En 2006, Kemper (Kemper, McNally et al. 2006) a réalisé de nombreux essais de flexion sur les éprouvettes de côtes afin d'explorer l'influence des jauges. Ses conclusions indiquent que la présence de jauges n'affecte pas le comportement du substrat osseux. En conclusion, le champ d'analyse de l'instrumentation des côtes avec des jauges de déformation intéresse la détection de fracture, l'identification du temps de fracture et l'étude du comportement osseux (traction, compression) pendant les chargements thoraciques. Par contre, en cas de concordance entre la position de la jauge et la zone de fracture, la technique n'est pas adaptée à la mesure du pic de déformation au niveau de la zone de fracture pour les raisons suivantes :
 - La longueur de l'élément de mesure donne une information moyenne sur ses 5mm de longueur (minoration du pic de déformation).
 - Le comportement en rupture de la jauge par rapport à l'os est inconnu. Soit la rupture survient avant l'os (minoration du pic de déformation), soit elle est synchrone, soit elle survient après (majoration du pic de déformation). Un décalage temporel de rupture négligeable pour la détermination du temps de fracture peut avoir un impact majeur sur la mesure du pic de déformation.

Les nouveautés concernent les points suivants :

- ***La mise au point de plaques polaires*** éjectables par pyrotechnie a représenté une réelle nouveauté, apportant une maîtrise du temps de largage du sujet tout en conservant la sécurité des électro-aimants en cas de défaut de déclenchement. L'inconvénient du système est lié au fait que les plaques polaires restent solidaires du sujet. Celles-ci pourraient donc être responsables d'une majoration des lésions par impact secondaire. Par conséquent, il est intéressant d'étudier la cinématique des plaques polaires pendant l'essai à l'aide de la vidéo rapide et d'évaluer leur interaction avec le sujet. En cas de configuration d'essai à risque, les plaques polaires peuvent être attachées à l'électro-aimant à l'aide d'un lien dont la longueur est adaptée à la cinématique du sujet.
- ***Le développement d'un automate d'injection.*** Ce dispositif adapté aux essais sur catapulte inverse répond à un cahier des charges très exigeant en terme de robustesse et de qualité d'injection. Bien qu'étant destiné aux

essais dynamiques (catapulte), il est aussi couramment utilisé pour des configurations moins exigeantes telles que celles des essais statiques.

- **Capteurs de pression lenticulaires.** Développés initialement pour des mesures de Pression Pulmonaire Parenchymateuse Périphérique, ils ont été utilisés pour de nombreuses autres applications telles que les mesures de pressions gastriques, sous-cutanées abdominales et médiastinales antérieures. Bien que non décrites, des mesures de pression vésicale ont aussi été réalisées avec ce système de mesure. D'une façon plus générale, ils permettent de réaliser toutes sortes de mesures intra-tissulaires et intra-cavitaires. Initialement prévus pour être reconditionnés (collage membranes) à chaque essai, les capteurs lenticulaires font preuve d'une robustesse qui a permis de limiter la maintenance aux périodes de contrôle de l'étalonnage.
- **Injection du système porto-cave et mesure de pression.** Cette technique s'inscrit dans la logique de recherche d'anatomo-fidélité et, par conséquent, de biofidélité. Les effets de l'injection n'intéressent pas seulement le foie sur lequel est centré la technique. Le système cave inférieur dans son ensemble est repressurisé, le capteur de pression donnant une mesure de pression veineuse centrale. Ce dernier élément permet d'élargir le champ d'application de cette technique.
- **Instrumentation du rachis cervical par voie antérieure.** Cette technique originale a fait ses preuves en terme de robustesse dans l'étude de la cinématique du rachis cervical, la principale difficulté étant d'instrumenter des vertèbres de petite taille. Dans un second temps, cette technique a été adaptée de façon confortable à l'étude de la cinématique du rachis lombaire qui, lui, est constitué de vertèbres volumineuses. Cependant, dans le cas de l'instrumentation du rachis cervical, se pose la question de l'influence de la masse des boîtiers sur le comportement de ce segment rachidien. La modélisation répond à cette question en permettant une évaluation de l'impact de l'instrumentation sur le comportement des vertèbres.
- **Instrumentation du sternum.** Cette instrumentation originale peut sembler complexe à mettre en œuvre par rapport à la mise en place de deux simples vis. Elle se justifie par un souci constant de réaliser des couplages de qualité entre les capteurs et les pièces osseuses afin de disposer d'une bande passante suffisante pour rendre compte des phénomènes physiques.
- **Instrumentation de la symphyse pubique.** Cette instrumentation a permis de mesurer, sans défaillance, les efforts passant par la partie antérieure de l'anneau pelvien au cours de chargements latéraux. Ces résultats ont cependant été obtenus au prix d'une rigidification de la symphyse. Par conséquent, s'il est probable que l'instrumentation a modifié le comportement de l'anneau pelvien, il est difficile d'en évaluer l'importance, les sujets, du fait de leur âge, présentant des niveaux de calcification symphysaire et sacro-iliaque variables.

L'ensemble des sujets abordés concerne l'expérimentation sur corps entiers sans pour autant prétendre être exhaustif. Au fil des travaux de recherche, de nouvelles techniques et méthodologies sont appelées à voir le jour. Parfois, il est possible de s'inspirer de réalisations qui ont fait leurs preuves ainsi que cela a été fait avec les capteurs de Pression Pulmonaire Parenchymateuse Périphérique (capteurs lenticulaires). Parfois, il est nécessaire de mettre au point de nouvelles techniques et méthodologies permettant d'enrichir la boîte à outils. Néanmoins, quelle que soit l'application, la démarche ne peut s'affranchir des principes suivants :

- La nécessité de disposer d'instrumentations compatibles avec tous les sujets. C'est un des principaux critères de validation d'une instrumentation. Cet élément doit donc être pris en compte dès la phase de développement.
- La nécessité de réaliser des couplages aussi rigides que possible entre les capteurs et les pièces osseuses afin de ne pas réduire la bande passante.
- La nécessité, pour les capteurs de pression, d'aménager des conditions de fonctionnement garantissant l'obtention d'une mesure pertinente (absence de déformation, absence de collapsus).
- La nécessité d'être aussi peu lésionnel que possible à l'occasion de l'implantation des capteurs. Ceci doit être pris en compte dès le développement de la méthodologie. Les lésions induites par l'instrumentation doivent être identifiées. Leurs effets sur les fuites d'encre de Chine doivent être pris en compte au cours de l'autopsie.

Troisième partie

Autopsie biomécanique

Introduction

Lorsque le terme d'autopsie est utilisé, cela signifie implicitement « autopsie médico-légale », (Thoinot 1910), (Durigon 2004). Celle-ci, requise par la justice et conduite par un expert, le médecin légiste, est caractérisée par des procédures (technique de Ghon, (Durigon 2004)) et des objectifs parfaitement bien définis :

- Elle est pratiquée dans l'intérêt général, sans opposition possible.
- Le médecin légiste, en temps qu'auxiliaire de justice doit éclairer sur les causes d'une mort suspecte, celle-ci pouvant être classée comme naturelle une fois l'autopsie terminée.
- Devant être rendu à la famille, le corps doit pouvoir être reconstruit et présentable.

Lorsque la biomécanique des chocs a eu besoin de décrire les lésions survenues pendant un choc, en toute logique, elle s'est adressée à l'expert institutionnel, le médecin légiste. Cependant le contexte et les objectifs initiaux ne sont pas du tout les mêmes :

- Les conditions de mort ne sont pas recherchées au cours des expérimentations biomécaniques.
- La situation ayant entraîné le traumatisme étant définie par les conditions d'essai, l'objectif est de décrire les lésions et non d'éclairer sur les causes de la mort.
- Les objectifs des expérimentations imposent d'adapter la technique d'autopsie au type d'essai.
- Le contexte de revascularisation avec l'encre de Chine, l'instrumentation ainsi que les données (mesures physiques et vidéo rapide) acquises pendant l'essai sont autant d'éléments à prendre en compte.
- Les expérimentations ayant recours au Don des Corps à la Science, il n'y a pas de contrainte liée à la restitution du corps à la famille. Cependant, toutes les pièces anatomiques sont restituées au Centre du Don des Corps après l'autopsie.

Aussi, l'application stricte d'une technique d'autopsie médico-légale au contexte de la biomécanique des chocs ne permet pas une exploitation optimale des expérimentations. De même, en cas d'absence de lien entre l'acte d'autopsie et toutes les autres phases de l'expérimentation, la qualité de l'analyse des essais peut être compromise, en particulier lorsqu'il s'agit de comprendre les mécanismes lésionnels.

En conséquence, l'autopsie ne pouvant être dissociée des autres phases de l'expérimentation, certains éléments doivent être pris en compte durant son exécution :

- L'état initial du sujet lié au contexte de la mort, en particulier la maladie (cancer, métastases), une chirurgie récente ou les phénomènes post-mortem tels que les épanchements pleuraux et péritonéaux.
- L'instrumentation, qui essaie toujours d'être aussi peu traumatisante que possible, mais qui peut être responsable de la majoration, voire de l'induction de lésions. Au niveau osseux, l'implantation de vis représente un risque de fragilisation pouvant induire des fractures. Au niveau des tissus mous, les dissections peuvent induire des « hémorragies » d'encre de Chine pendant l'essai. En conséquence, il faut garder présents à l'esprit les gestes effectués avant l'essai ainsi que leur conséquences potentielles.

- La vidéo numérique rapide doit être analysée afin de vérifier le déroulement du chargement qui peut être conforme aux prévisions, majoré, minoré ou déplacé. Des mouvements imprévus peuvent amener à focaliser l'autopsie sur des régions complémentaires (mouvement anormal du cou ou d'un membre par exemple).
- Certaines explorations complémentaires sont parfois pratiquées durant les essais. Une artériographie réalisée avant et après l'essai peut permettre de localiser un territoire hémorragique apparu pendant l'essai. L'analyse des clichés radiographiques peut orienter la technique autopsique.
- L'analyse des courbes de mesures permet dans un premier temps de vérifier leur cohérence en rapport avec l'expérience. Certaines courbes peuvent laisser penser à une rupture dans l'instrumentation et par conséquent un découplage majeur rendant, à partir de ce temps là, l'interprétation de la mesure inutile. La détermination du temps d'apparition du défaut permet de savoir si le découplage est survenu pendant la phase de chargement ou pendant la phase de réception du sujet ce qui, dans cette dernière éventualité, n'aura alors aucune conséquence sur la valeur des résultats de l'essai.

Si la description de techniques autopsiques peut sembler, de prime abord, surprenante dans un contexte mécanique, la vision de l'activité expérimentale dans sa globalité apporte à l'autopsie sa légitimité. Elle témoigne de la rencontre difficile, mais nécessaire, de deux univers de recherche avec, pour finalité, l'épanouissement de l'expérimentation sur le cadavre dans le cadre de la biomécanique des chocs. Chacun des acteurs doit aller à la rencontre de l'autre (culture médicale ou mécanique). Dans ce contexte, quelques rappels anatomiques s'imposent afin d'articuler le « Bio » à la « Mécanique », permettant ainsi de replacer le cadavre au centre de son histoire.

Rappels anatomiques

Les rappels anatomiques utilisent comme support « Visible Human project », (National Library of medicine 1990; Ackerman 1995; Spitzer, Ackerman et al. 1996; Ackerman 1998). Cette démarche permet de se confronter à la réalité d'un sujet plutôt qu'à l'univers des ouvrages d'anatomie qui, afin de systématiser la description, sont contraints de montrer l'organisation anatomique idéalisée d'un sujet qui n'existe pas, (Ackerman 1998). Seules les dissections permettent de s'approprier des connaissances anatomiques qui, grâce à la répétition, vont s'affiner pour tendre vers l'expérience. Cependant, les prétentions ne peuvent qu'être restreintes au domaine de la biomécanique des chocs, le champ de l'expertise anatomique étant du côté des anatomistes. Dans l'esprit d'une dissection virtuelle, « Visible Human » va être démonté à l'aide de « VH Dissector » (Fogg 2006), les planches étant secondairement colorisées. La dissection virtuelle s'intéresse uniquement au tronc. Les descriptions sont volontairement simplifiées dans un but didactique.

Etat initial du sujet

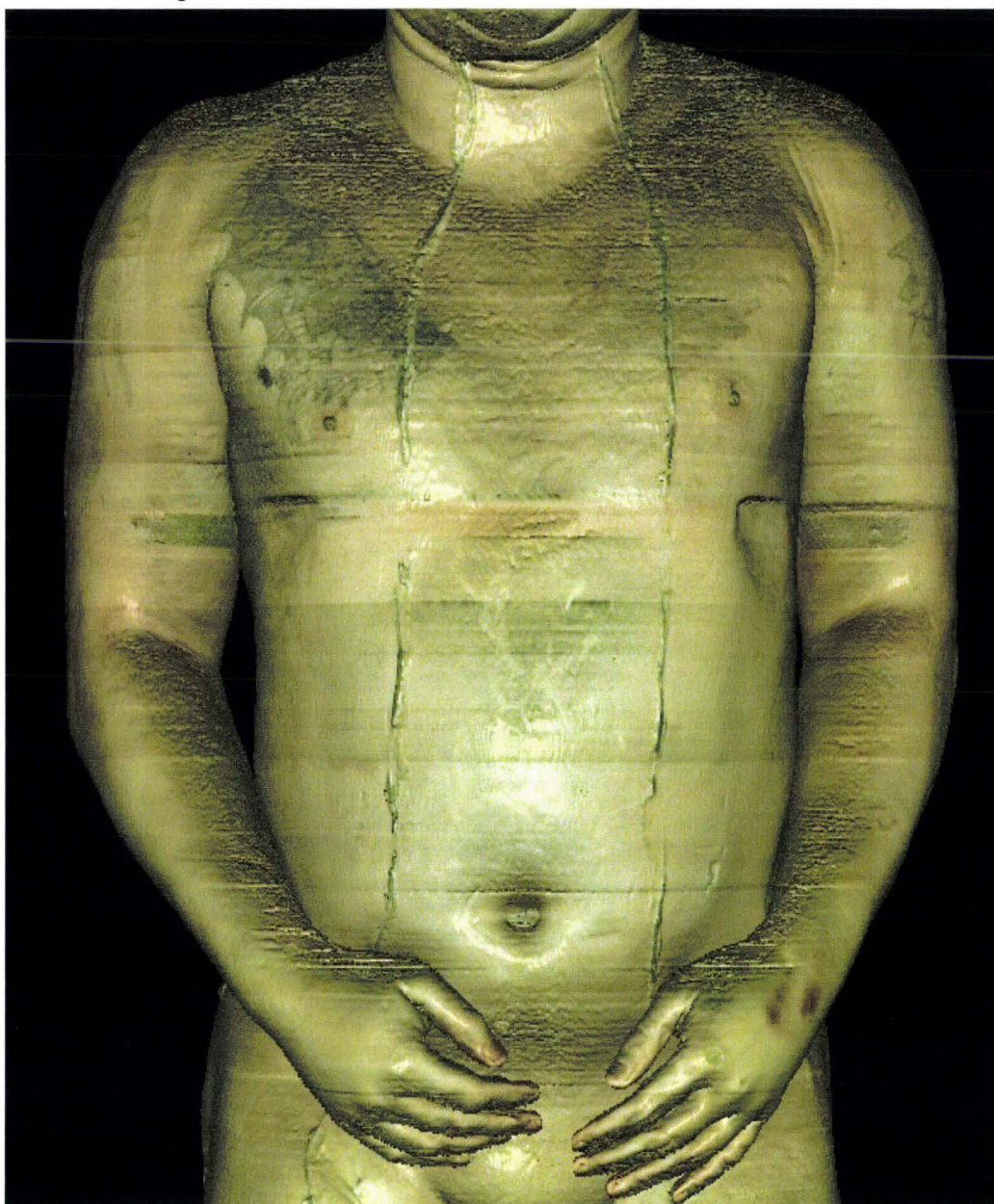


Figure 199. Vue initiale de Visible Human, (TolTech 2006).

Sujet écorché et tracé des incisions.

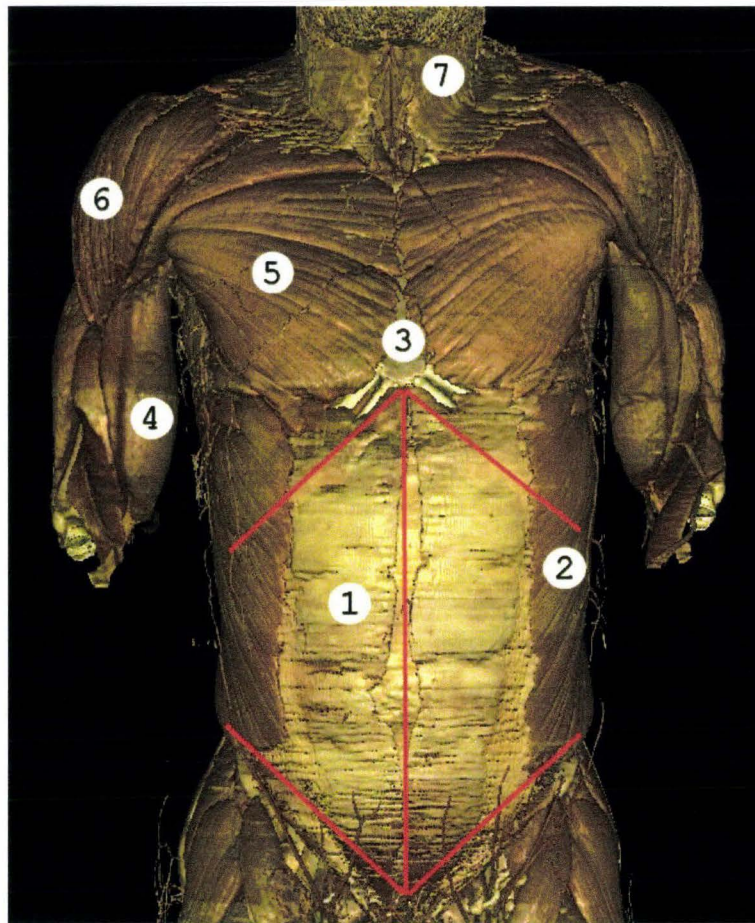


Figure 200. Exposition du tronc après résection des téguments (peau) en vue ventrale. 1, muscle grand droit droit. 2, muscle oblique externe gauche. 3, corps du sternum. 4, muscle biceps droit. 5, muscle pectoral droit. 6, muscle deltoïde droit. 7, muscles platysma (muscles peauciers du cou), (TolTech 2006), image modifiée.

Les avant-bras du sujet ont été amputés car positionnés en avant de la paroi abdominale. La peau du sujet a été réséquée afin d'exposer les muscles de la paroi abdominale et thoracique (plan superficiel). Les tracés rouges indiquent les incisions pratiquées pour accéder à la cavité abdominale. L'incision médiane suit la « ligne blanche », nom donné au plan fibreux qui unit les muscles grands droits gauche et droit. Les incisions obliques crâiales (supérieures) passent sous le rebord costal. Les incisions obliques caudales (inférieures) suivent les ligaments inguinaux qui sont tendus de l'épine iliaque antéro-supérieure à la symphyse pubique. Après avoir traversé les différents plans musculaires, la lame du bistouri rencontre la membrane péritonéale fine et diaphane qui tapisse la paroi interne de la cavité abdominale ainsi que tous les éléments anatomiques qui la remplissent.

Ouverture de la cavité abdominale

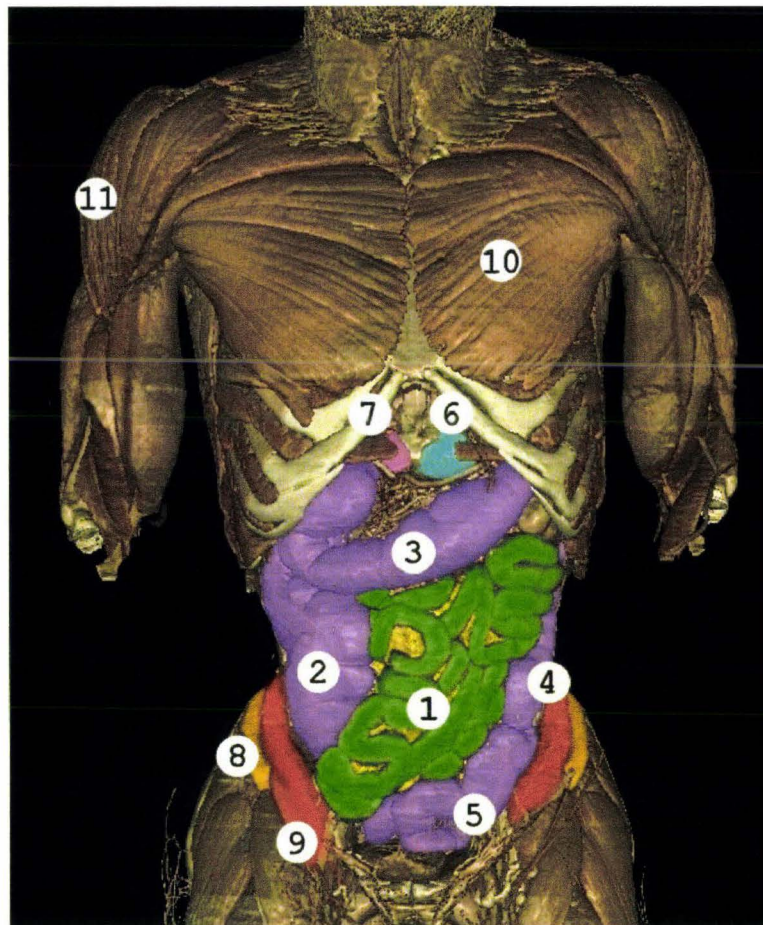


Figure 201. Cavité abdominale ouverte. 1, jéjuno-iléon (intestin grêle en vert). 2, colon ascendant et son cul de sac inférieur, le caecum (en violet). 3, colon transverse. 4, colon descendant (en violet). 5, colon sigmoïde (en violet). 6, bord inférieur de l'estomac (en bleu). 7, lobe gauche du foie (en rose). 8, crête iliaque droite appartenant à l'os iliaque (en orange). 9, muscle iliaque droit (en rouge) qui s'insère au niveau de la face interne de l'os iliaque puis se glisse sous le ligament inguinal pour s'insérer à la partie supérieure du fémur (grand trochanter). 10, muscle pectoral gauche. 11, muscle deltoïde droit, (TolTech 2006), image modifiée.

Rappel sur le circuit allant de l'ingestion à l'exonération permettant la transformation du bol alimentaire en bol fécal : **Ingestion**, A) Œsophage, B), cardia, C), estomac, D), pylore, E) duodénum (4 segments, D1, D2, D3, D4), F) angle duodéno-jéjunal (angle de Treitz), G) jéjuno-iléon (intestin grêle), H) valvule iléo-caecale (valvule de Bauhin), I) colon ascendant, J) colon transverse, K) colon descendant, L) colon sigmoïde, M) rectum, N) anus, **exonération**.

L'ouverture de la cavité abdominale expose en première intention le grand omentum (non représenté), tablier graisseux de taille variable trouvant son origine au niveau de la grande courbure de l'estomac. La résection du grand omentum expose le jéjuno-iléon (intestin grêle, en vert) ainsi que le cadre colique (en violet). Le cadre colique est constitué du colon ascendant, du colon transverse et du colon descendant. Le colon transverse divise la cavité abdominale en étage supra-mésocolique et étage infra-mésocolique en barrant le cadre duodénal et le pancréas qui sont en position dorsale. L'étage supra-mésocolique est le siège du foie (à droite), de l'estomac, de la partie supérieure du duodénum, d'une partie du pancréas (queue en direction latérale gauche) et de la rate (à gauche).

Prélèvement du jéjuno-ileon (intestin grêle) et du mésentère

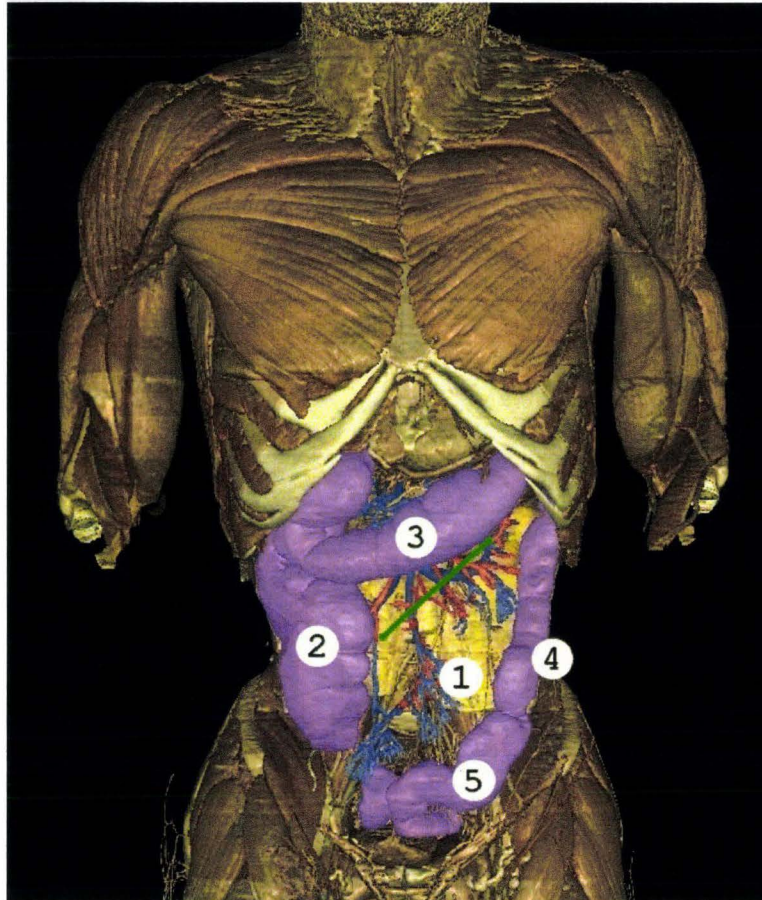


Figure 202. Cavité abdominale après prélèvement du jéjuno-ileon (intestin grêle). 1, Artère et veines mésentériques (en rouge et bleu) isolées du mésentère (membrane cellulo-graisseuse épaisse qui assure l'ancrage de l'intestin grêle à la paroi postérieure) qu'elles parcourent jusqu'au conduit jéjuno-iléal (intestin grêle). 2, colon ascendant avec son cul de sac inférieur, le caecum et son appendice vermiculaire. 3, colon transverse. 4, colon descendant. 5, colon sigmoïde, (TolTech 2006), image modifiée.

Les mésos (milieu): ce sont des replis péritonéaux ou accolements assurant l'ancrage et la vascularisation des éléments anatomiques :

- Mésocolon ascendant (fascia de Todt droit), assurant la fixation du colon ascendant
- Mésocolon transverse assurant la fixation du colon transverse en barrant le cadre duodénal. Il divise la cavité péritonéale en étages supramésocolique et inframésocolique.
- Mésocolon descendant (fascia de Todt gauche) assurant la fixation du mésocolon descendant.
- Mésocolon sigmoïde assurant la fixation du colon sigmoïde.
- Mésentère contraction de mésoentère (meso : milieu, enteron : intestin) assurant la fixation du jéjuno-iléon (intestin grêle).

- Mésoduodénum (fascia de Treitz) assurant la fixation du duodénum

Les mésos sont traversés par les artères et veines assurant l'irrigation des viscères correspondant.

Sur la figure 202, l'intestin grêle a été réséqué. Les vaisseaux visibles à l'intérieur du cadre colique (en 1) sont normalement inclus dans le mésentère (graisse non représentée) et assurent l'irrigation de l'intestin grêle. La ligne verte représente l'insertion du mésentère.

Prélèvement du cadre colique (colon ascendant, transverse, descendant) et colon sigmoïde.

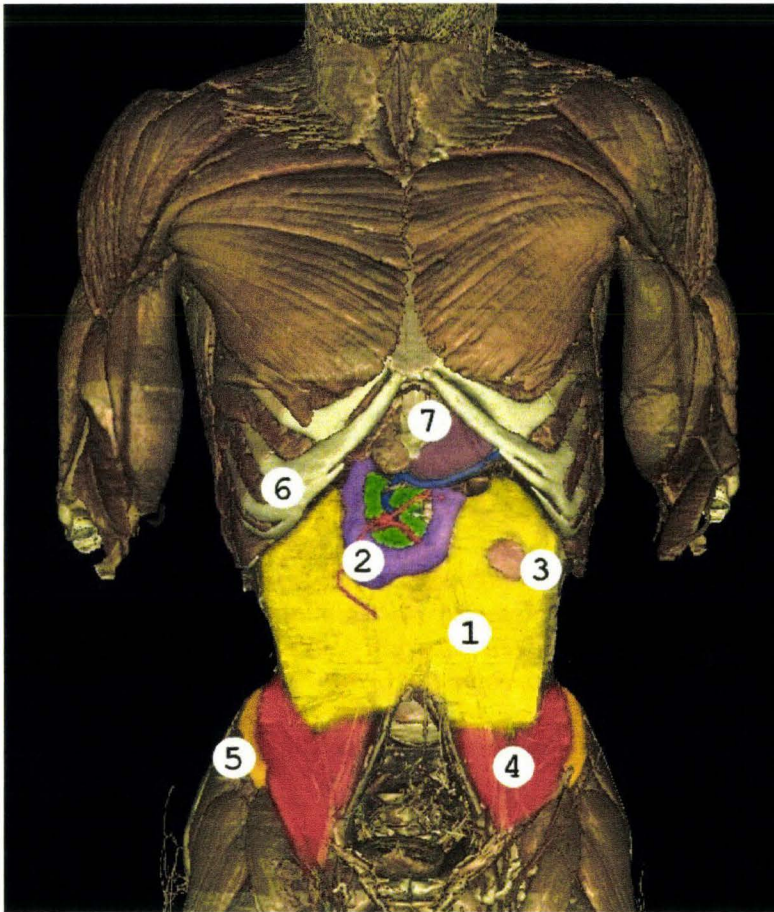


Figure 203. Cavité abdominale après prélèvement du cadre colique. 1, graisse rétro-péritonéale (en jaune). 2 cadre duodéna(D) composé de 4 segments (D1, D2, D3, D4 en violet). 3, rein gauche affleurant (en rose). 4, muscles psoas et iliaque gauche (en rouge). 5, crête iliaque droite. 6, rebord costal droit. 7, Processus xiphoïde, estomac, (TolTech 2006), image modifiée.

Le cadre colique a été réséqué. Le duodénum est alors visible (en violet). En son milieu, tel une jante accueillant le pneu duodéna, le pancréas est visible en vert. Les éléments anatomiques rétropéritonéaux (reins, aorte, veine cave inférieure) sont noyé dans du tissu graisseux de remplissage (en jaune). La partie inférieure de l'estomac (en 7) est visible puis se continue par le duodénum sur sa droite par l'entremise du pylore (sphincter). A la partie inférieure de la cavité rétropéritonéale émergent les muscles psoas (en rouge) qui rejoignent les muscles iliaques (en rouge). Le rein gauche affleure la surface de la graisse rétropéritonéale (rein en rose, en 3).

Ouverture de la cage thoracique

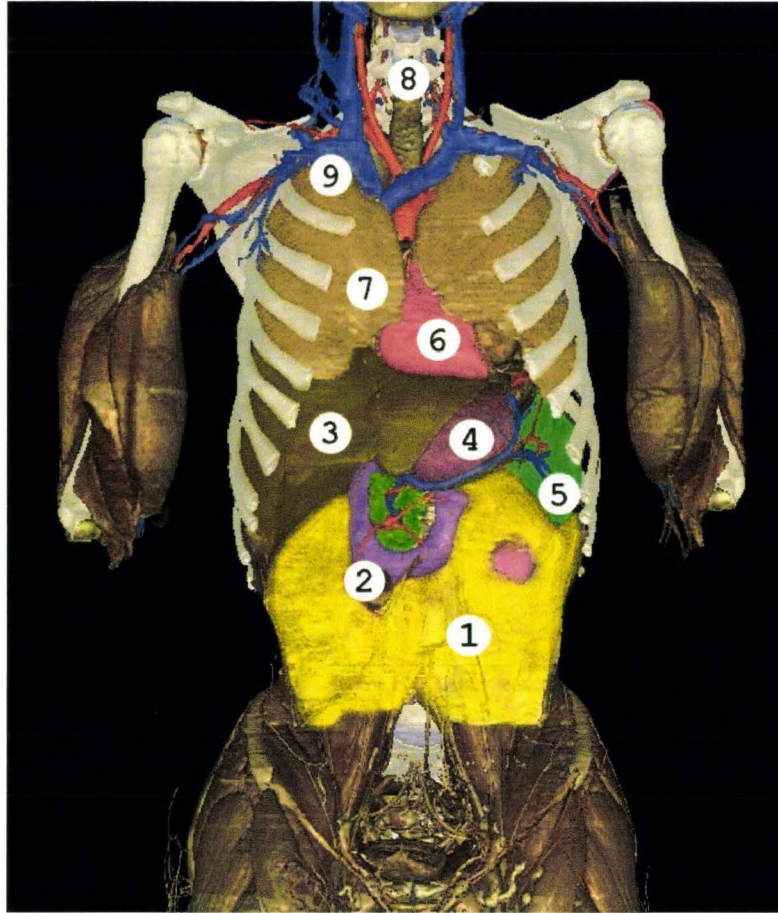


Figure 204. Thorax ouvert exposant l'étage abdominal supra-mésocolique (foie, estomac, rate et segment crânial du duodénum). 1, graisse rétro-péritonéale. 2, cadre duodénal (en violet) avec en son centre le pancréas (en vert). 3, foie (en marron). 4, estomac (en mauve). 5, Rate (en vert) et son pédicule vasculaire (en rouge et bleu). 6, cœur (en rose). 7, poumon droit (en saumon). 8, trachée (en gris). 9, tronc veineux brachiocéphalique droit (en bleu) qui se draine avec son homologue gauche (en bleu) dans la veine cave supérieure (non visible), (TolTech 2006), image modifiée.

L'ouverture de la cavité thoracique (résection des cartilages costaux) laisse apparaître les éléments de l'étage supra-mésocolique (foie, estomac, rate) ainsi que les éléments supra-diaphragmatiques (cœur, poumons, aorte, troncs veineux brachiocéphaliques gauche et droit). Le diaphragme n'est pas représenté car il recouvre le foie, l'estomac et la rate. Le cœur est normalement noyé dans la graisse médiastinale. Pour des raisons de clarté celle-ci n'est pas représentée. Le médiastin est le compartiment central du thorax contenant en particulier le cœur et les gros vaisseaux (aorte, veine cave inférieure, veine cave supérieure, artère pulmonaire et veines pulmonaires).

Prélèvement de l'estomac

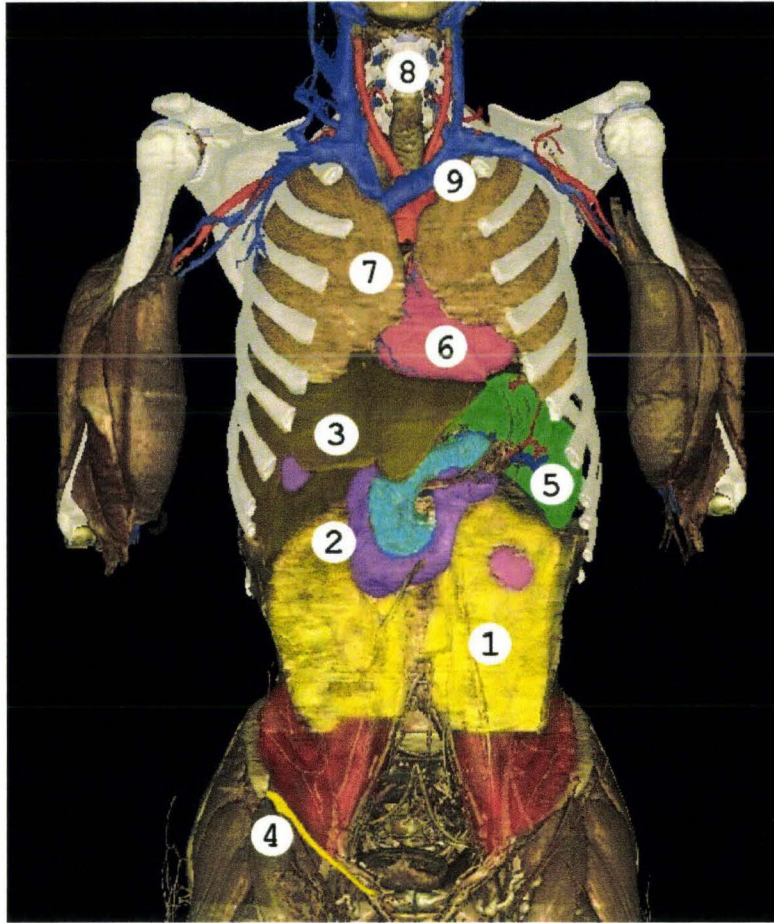


Figure 205. Cavité abdomino-thoracique après les prélèvements de l'intestin grêle, du gros intestin (colons) et de l'estomac. 1 graisse rétro-péritonéale, 2 cadre duodéal avec en son centre le pancréas (en bleu), 3 foie, 4 ligament inguinal droit (en jaune), 5 rate (en vert), 6 cœur (en rose), 7 poumon droit (en saumon), 8 trachée (en gris), 9 tronc veineux brachio-céphalique gauche qui se draine avec son homologue contro-latéral dans la veine cave supérieure (non visible), (TolTech 2006), image modifiée.

L'estomac a été réséqué laissant apparaître le pancréas dans son intégralité (en bleu à l'intérieur du cadre duodéal (violet en 2)). L'estomac est situé en avant de la plus grande partie du pancréas (sauf partie inférieure) sans pour autant lui être fixé. Il existe une cavité virtuelle entre l'arrière de l'estomac et l'avant du pancréas, la bourse omentale (arrière cavité des épiploons). Cette cavité présente une limite supérieure (récessus supérieur) et une limite inférieure (récessus inférieur). Il existe une solution de continuité entre la bourse omentale et la grande cavité péritonéale. Celle-ci, appelée foramen omental (hiatus de Winslow), passe en arrière du pédicule hépatique.

Exposition du retropéritoine

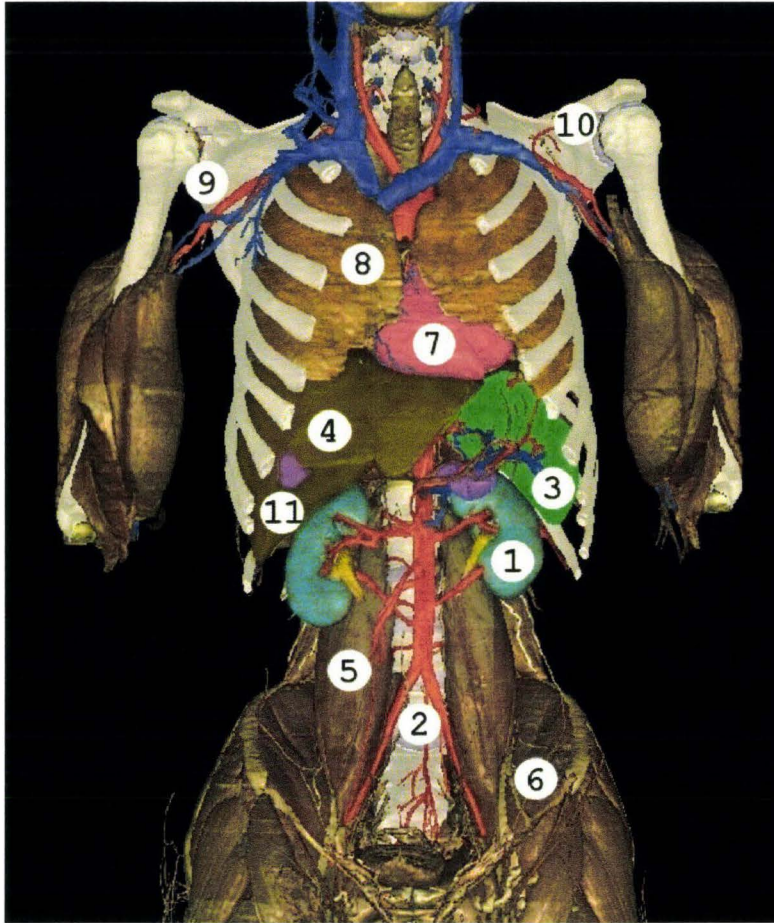


Figure 206. Graisse rétro-péritonéale réséquée. 1 rein gauche (en bleu), 2 bifurcation aortique en artères iliaques primitives (en rouge), 3 rate (en vert) et son pédicule vasculaire, 4 foie (en brun), 5 muscle psoas, 6 muscle iliaque gauche, 7 cœur (en rose), 8 poumon droit (en saumon), 9 artère axillaire droite (en rouge), 10 scapula (scapula en blanc), 11 vésicule biliaire (en violet), (TolTech 2006), image modifiée.

La graisse péritonéale a été réséquée, laissant apparaître les reins (bleu, rein gauche en 1) et l'aorte qui se distribue vers les branches principales suivantes de haut en bas : tronc coeliaque, artère mésentérique supérieure, artères rénales, artère mésentérique inférieure et bifurcation terminale donnant les artères iliaques primitives. L'aorte chemine plutôt sur le bord gauche du rachis. La veine cave inférieure (non représentée) chemine sur le bord droit du rachis.

Eviscération

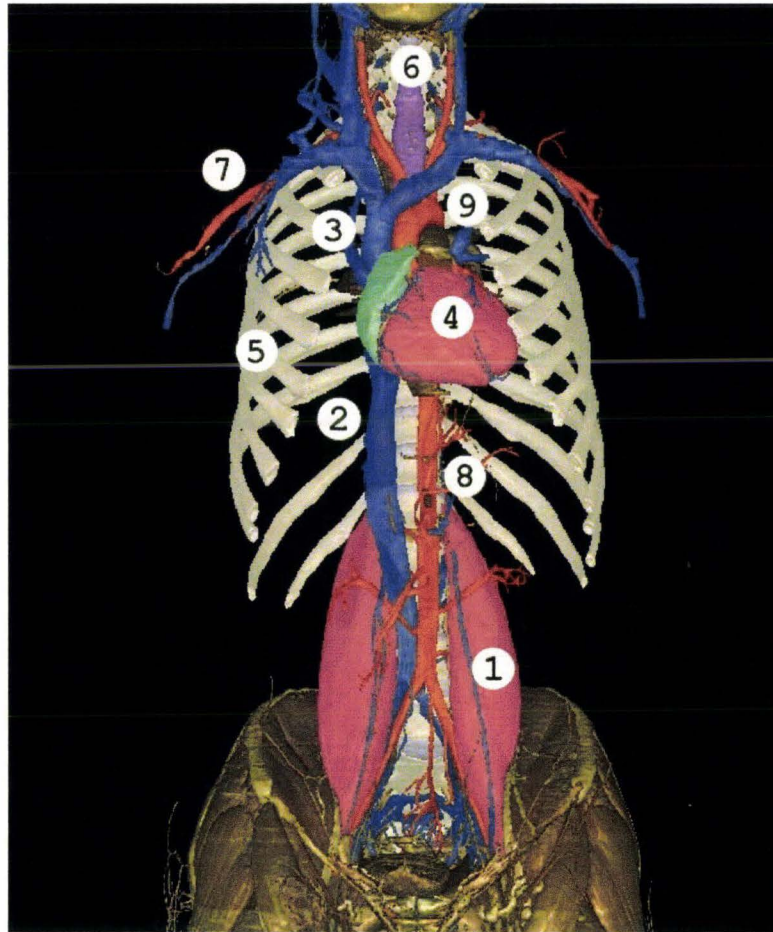


Figure 207. Fin d'éviscération. 1 muscle psoas (en rose), 2 veine cave inférieure (en bleu), 3 veine cave supérieure (en bleu) et troncs veineux brachiocéphaliques droit et gauche, 4 cœur (en rose), 5 côtes droites (en blanc), 6 trachée (en violet), 7 artère axillaire (en rouge), 8 aorte abdominale (en rouge), (TolTech 2006), image modifiée.

Les poumons ont été réséqués afin d'exposer les éléments principaux du réseau vasculaire.

Côtes, rachis, bassin

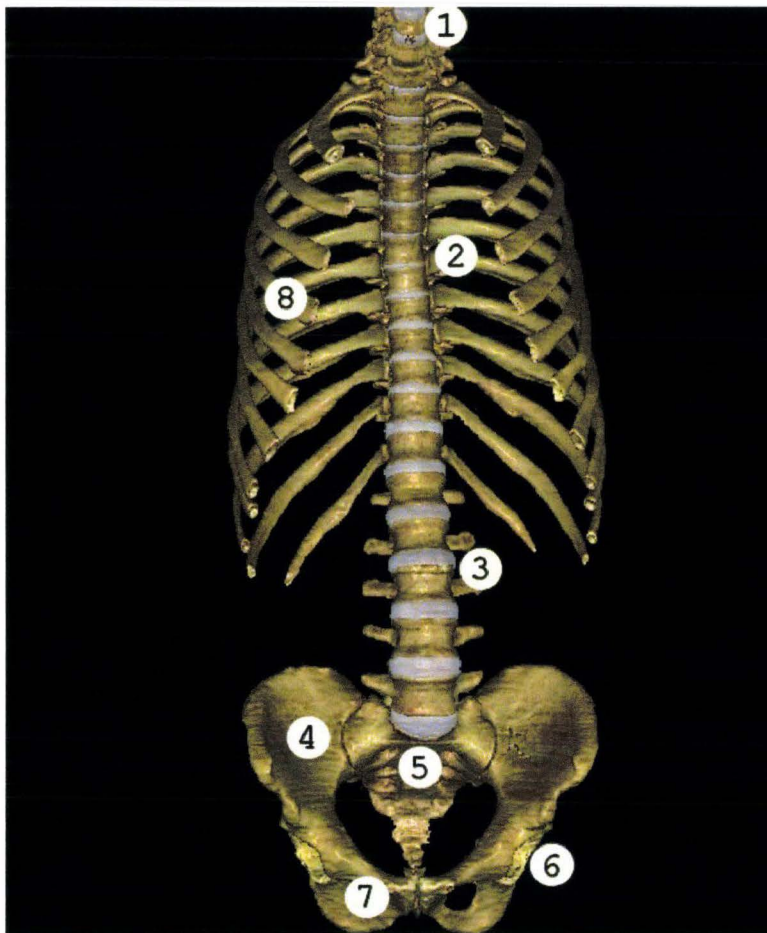


Figure 208. Squelette du tronc. 1 rachis cervical, 2 rachis thoracique, 3 rachis lombaire, 4 os iliaque droit, 5 sacrum, 6 cotyle, 7 foramen obturé, 8 côtes, (TolTech 2006), image modifiée.

Description de la stratégie d'autopsie en fonction du type de chargement

Stratégie globale

A chaque essai, il est possible d'associer une région anatomique cible pour l'autopsie. En cas de chargement du thorax, il semble évident, au premier abord, de centrer l'autopsie sur le thorax. Cependant, certaines régions limitrophes peuvent être impliquées de façon aléatoire et les exclure de la démarche autopsique priverait l'expérimentation de l'effet de découverte. C'est pourquoi, la stratégie globale sera un compromis entre la rapidité et l'exhaustivité. Sur le plan pratique, **le travail d'autopsie décrit est centré sur le tronc, car faisant suite à des expérimentations sur l'abdomen et le thorax**. Dans ce contexte, la stratégie globale décrira les étapes suivantes :

- Amputation des membres pelviens et membres thoraciques sans engager d'exploration à leur niveau. L'amputation des membres pelviens a pour limite le bassin en dorso-latéral, le ligament inguinal et l'insertion inférieure des muscles grands droits en ventral.

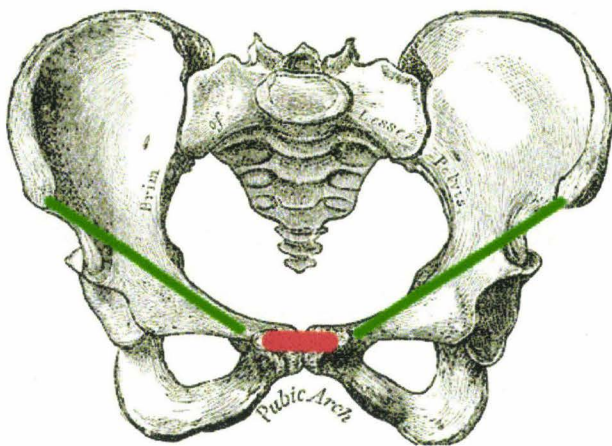


Figure 209. En vert apparaissent les ligaments inguinaux, en rouge l'insertion inférieure des muscles grands droits, indiquant ainsi les limites de l'amputation des membres pelviens, (Gray 1918), image modifiée.

L'amputation des membres thoraciques a pour limite l'articulation scapulo-humérale, la scapula et la clavicule pouvant être impliquées dans les sollicitations du thorax.

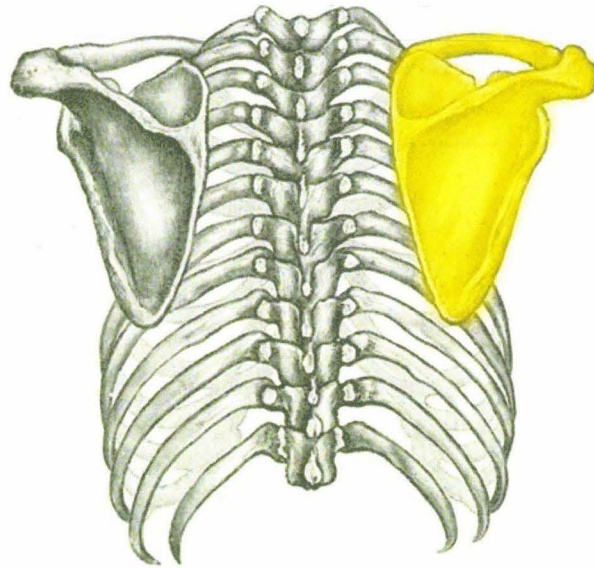


Figure 210. Vue postérieure de la ceinture scapulaire, en jaune à droite, (Gray 1918), image modifiée.

Les membres ainsi amputés seront exclus des explorations. Par contre, la ceinture scapulaire (Figure 210) est considérée comme une région limitrophe pouvant être le siège de lésions.

- Amputation de la tête. Celle-ci n'étant pas sollicitée au cours des essais, elle est exclue du champ de l'autopsie. Pas contre, le cou étant considéré comme une région limitrophe susceptible d'être le siège de lésions, celui-ci reste inclus dans le champ de l'autopsie.
- En conclusion, la stratégie d'autopsie se résume à déterminer en fonction des essais :
 - une région anatomique cible qui sera l'objet d'une autopsie détaillée
 - des régions anatomiques limitrophes qui seront les objets d'explorations moins exhaustives
 - des territoires anatomiques totalement exclus du champ de l'autopsie

Explorations complémentaires à l'autopsie

Comme il a été souligné précédemment, certaines explorations complémentaires, telles que des clichés radiographiques, peuvent orienter l'autopsie vers un territoire particulier.

Exemple. Un chargement de l'abdomen est réalisé par une ceinture mobilisée à l'aide d'un système pyrotechnique (prétensionneur), (Lamielle 2008). Une fois le sujet positionné, une injection aortique de sulfate de baryum* dilué dans de l'eau est pratiquée par voie rétrograde, des cathéters ayant été implantés dans les artères fémorales superficielles pendant la phase d'instrumentation. Un cliché radiographique est alors réalisé avant l'essai.




Figure 211. Positionnement de la tête de l'appareil de radiographie avant la prise d'un cliché de profil.

La figure 211 montre l'appareil de radiographie (Stéphanix®) en position pour réaliser un cliché de profil. Le sujet, revêtu d'une combinaison rouge, est en position assise. L'abdomen est exposé et recouvert de plusieurs centaines de mire 2D pour modélisation dynamique 3D à l'aide de 4 caméras numériques rapides. L'alignement du tube Rx avec la cassette est réalisé dans un premier temps à l'aide de faisceaux LASER.

**Le mélange eau/sulfate de baryum est instable à partir d'une certaine dilution (redéposition). Ceci peut perturber l'image radiographique en fonction du délai de prise du cliché et de la position du sujet (décubitus, procubitus). Secondairement, l'eau risque de diffuser dans le secteur extravasculaire. Il est utile d'ajouter un agent épaississant tel que la gomme xanthane tout comme dans la composition du produit de contraste Micropaque®.*

La position de la tête de l'appareil de radiographie, les plans latéraux et médians du sujet ainsi que la position de la cassette sont ensuite pointés à l'aide d'un bras 3D. De cette façon, le parallélisme et les alignements sont contrôlés et archivés.

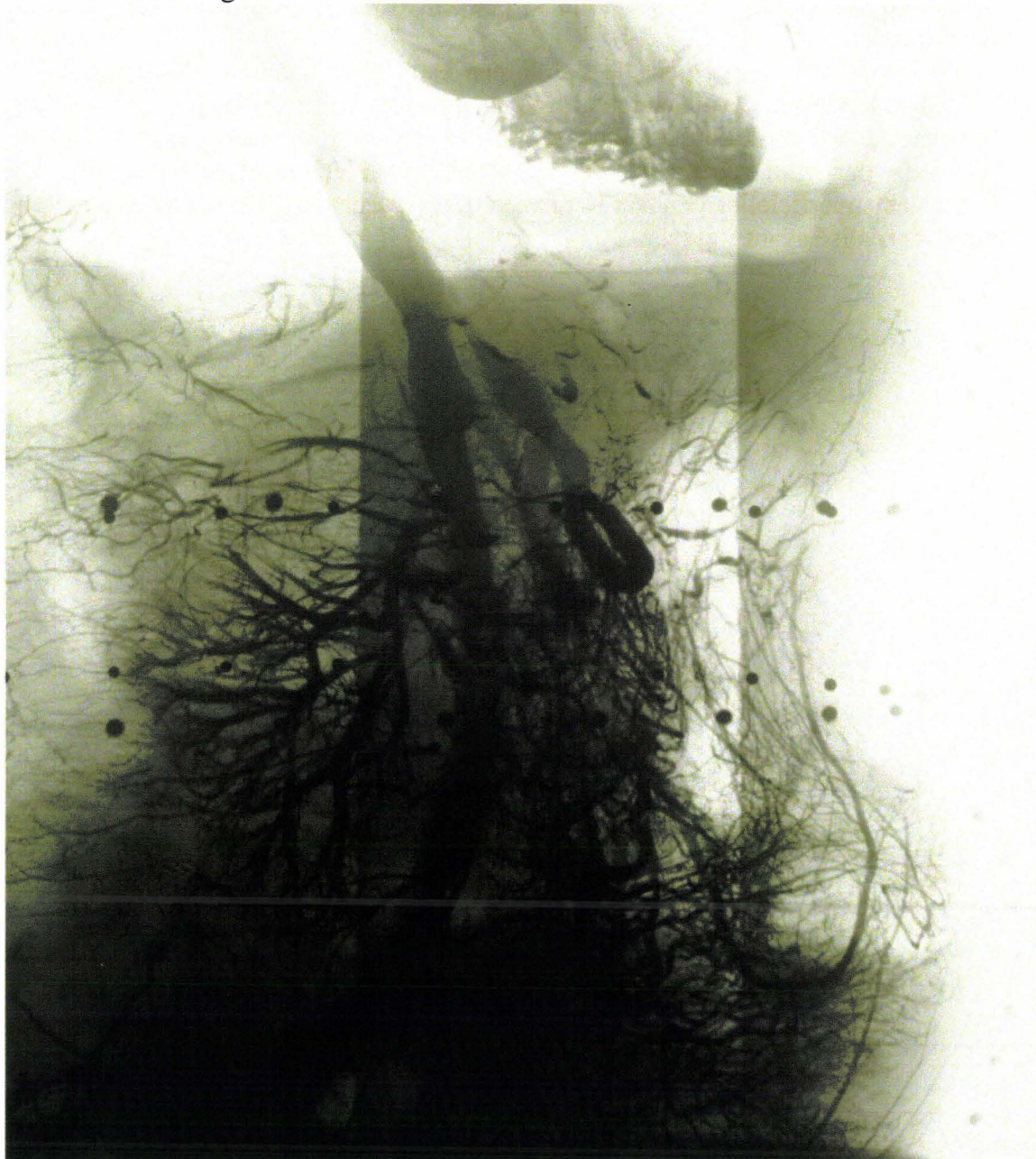

Figure 212. Cliché radiographique de profil de l'abdomen avant essai, le sujet étant positionné sur le moyen d'essai.

La figure 212 montre le cliché réalisé avant l'essai. L'ensemble des branches de l'aorte abdominale (tronc principal au centre) est visible grâce au sulfate de baryum. Les nombreuses taches radio-opaques circulaires correspondent à des billes de plomb positionnées à l'extérieur du sujet : les billes horizontales identifient la ceinture placée autour du sujet. Une autre rangée de billes verticales, faiblement identifiables sur ce cliché, correspond au profil de l'abdomen dans un plan sagittal médian. Les 3 grandes bandes verticales de différentes radio-transparences correspondent à l'ajout de plaques en cuivre pour compenser la baisse de radio-opacité antérieure liée à la forme cylindrique du tronc ainsi qu'à son contenu.

Après l'essai, une injection complémentaire de sulfate de baryum et un nouveau cliché radiographique sont effectués. Les deux clichés sont comparés à la recherche de signes d'hémorragie.

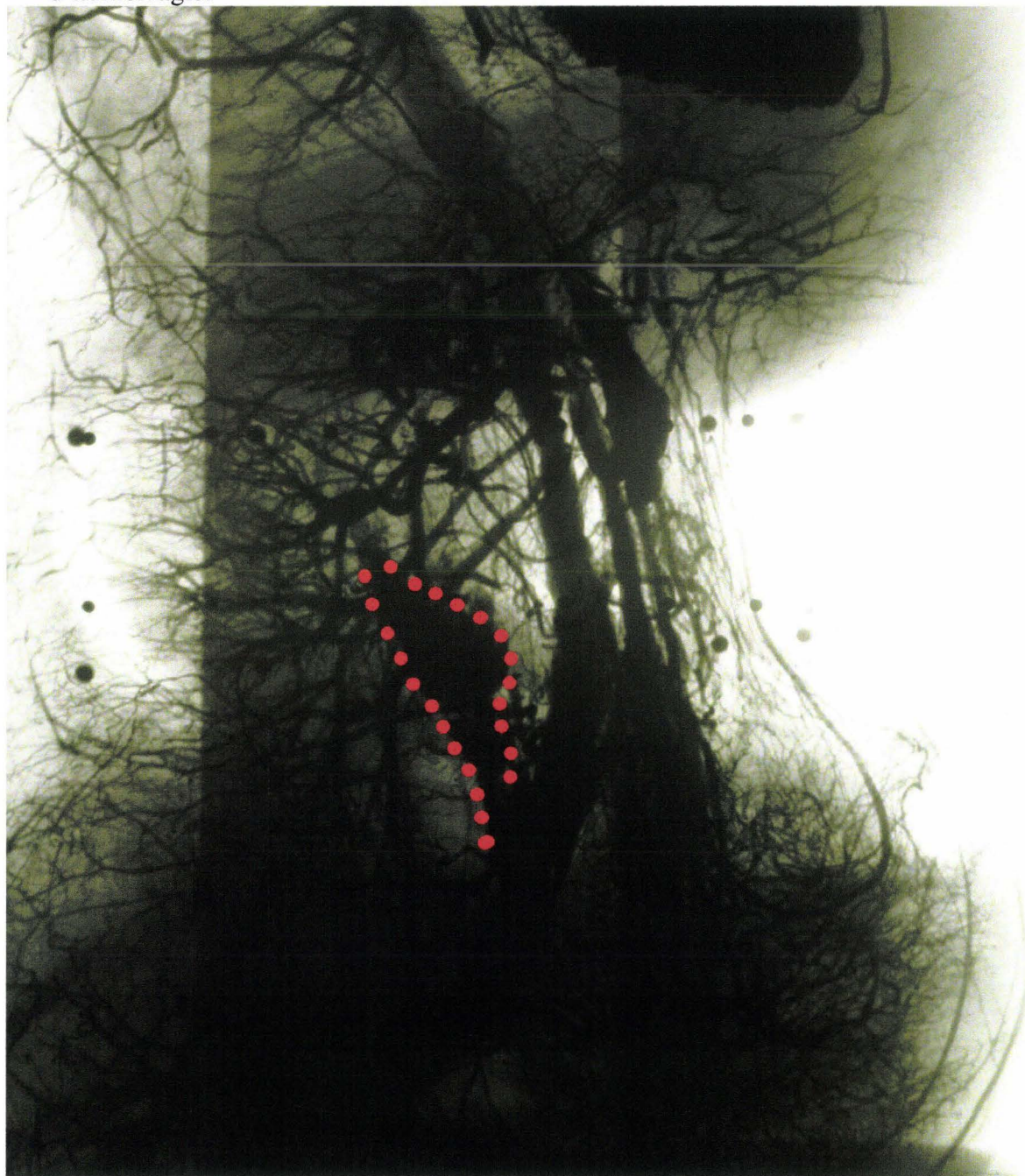

Figure 213. Cliché radiographique réalisé après l'essai.

La figure 213 montre le cliché réalisé après l'essai, après un deuxième remplissage au sulfate de baryum par voie rétrograde, le sujet étant toujours positionné sur le moyen d'essai. Le chargement de l'abdomen est toujours effectif. Au delà du changement du contour de l'abdomen lié à l'action de la ceinture, une région radio-opaque (pointillés rouges) est apparue en région rétro-péritonéale. Ceci laisse augurer d'une brèche artérielle survenue pendant l'essai.

Un cliché est réalisé en décubitus avant l'autopsie.

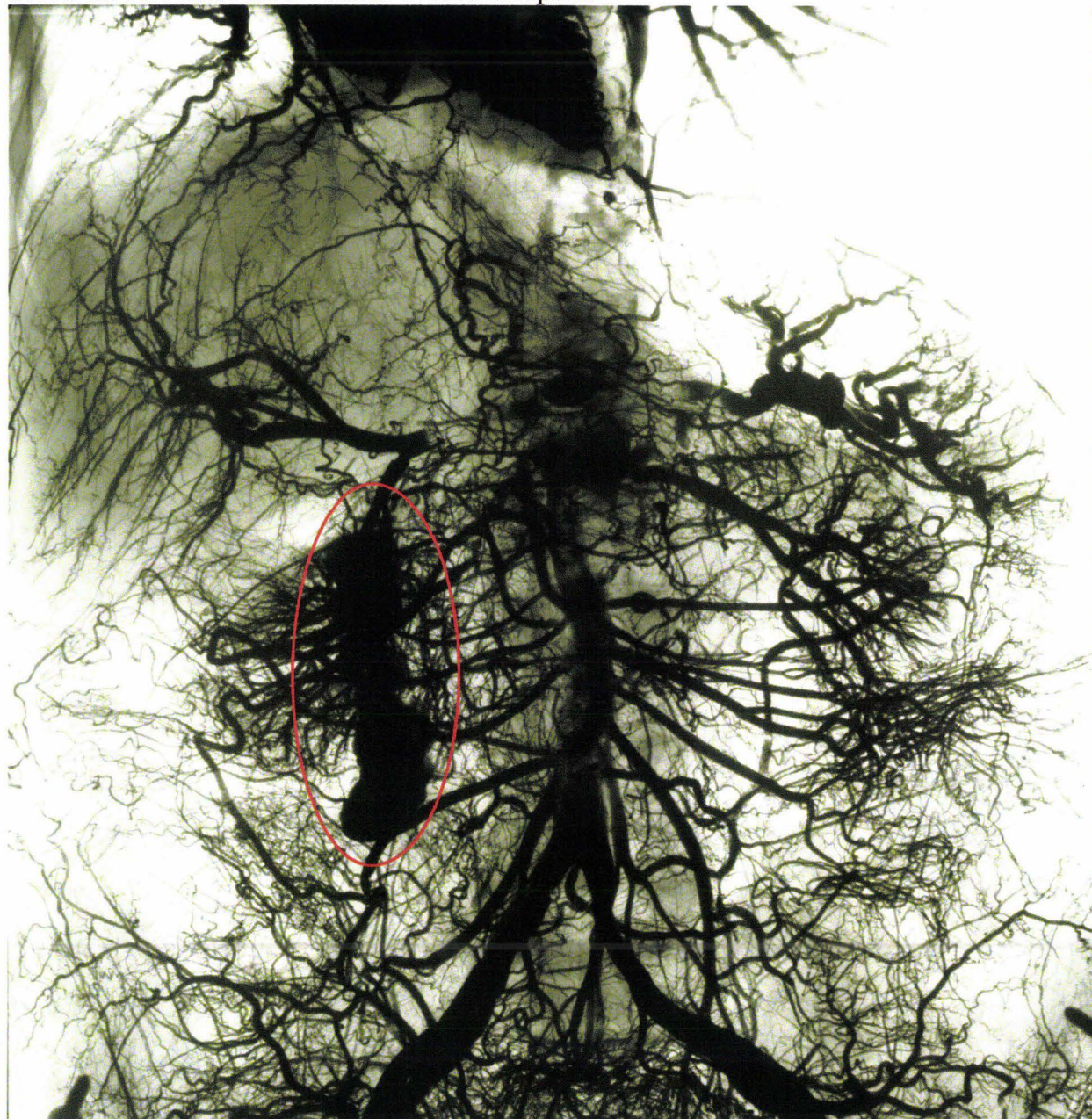

Figure 214. Cliché radiographique tardif réalisé en décubitus.

La figure 214 montre que le sulfate de baryum ne diffuse pas en dehors de la paroi artérielle. Par conséquent, l'injection réalisée immédiatement après l'essai (figure 213) est stable dans le temps. Ceci permet d'identifier une masse radio-opaque (cerclée de rouge), initialement détectée sur un cliché de profil pris sur le moyen d'essai, (figure 213).

L'autopsie identifiera une lésion d'une branche de l'artère rénale droite après dissection et réinjection du pédicule artériel.

Description de l'autopsie du tronc

Bilan de l'instrumentation

Objectif : La première étape de la prise en charge du sujet après l'expérimentation consiste à vérifier l'état de l'instrumentation. Cette démarche est éclairée par l'analyse des courbes de mesure qui permet aussi une validation des acquisitions, en vérifiant que les valeurs d'offset des capteurs reviennent bien à leur valeur initiale en l'absence de compensation, ou à zéro en cas de compensation au lancement de l'acquisition.

Technique : les vérifications vont concerner deux types de mesure :

- Les mesures d'accélération, de vitesse angulaire ou d'effort. Pour exemple, dans le cas de l'instrumentation du rachis par voie postérieure, la platine d'accueil des accéléromètres est fixée au rachis par quatre vis. Le premier geste à effectuer consiste à mobiliser la platine afin de vérifier sa bonne tenue par rapport au rachis. Il est important que ce geste soit réalisé par la personne qui a instrumenté la vertèbre. Dans un second temps le serrage des vis est contrôlé. Un simple desserrage peut être responsable d'une réduction de la bande passante du système ou de l'apparition d'oscillations parasites. Dans un troisième temps, il est possible d'objectiver la rupture d'une ou plusieurs fixations, ce qui pourrait remettre en cause la qualité de l'acquisition. Dans ce cas, il peut être utile de déterminer le temps de rupture de l'instrumentation. Si celle-ci survient dans la phase de chargement du sujet la qualité des mesures devient discutable, par contre, si la rupture survient après cette phase, la mesure reste exploitable.

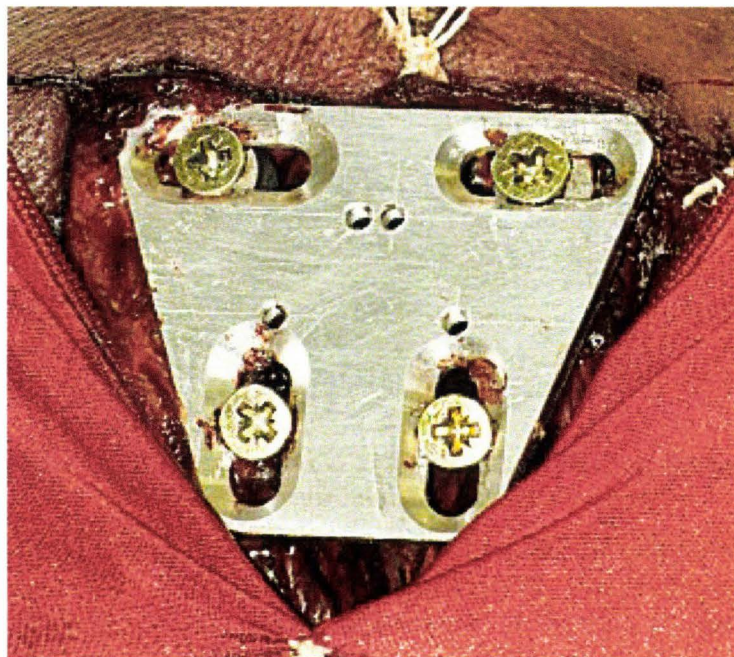


Figure 215. Vertèbre thoracique instrumentée. La platine a été libérée de ses capteurs.

- Les mesures de pression dans les cavités (vaisseaux, organes).

Les capteurs de pression pleurale. Ceux-ci doivent être bien en place dans la cavité après l'essai. Après leur extraction, le collage des membranes en latex doit être contrôlé, ainsi que l'absence de fuite d'huile de silicone. En cas de fuite, la mesure pleurale ne peut être considérée comme interprétable.

Les capteurs de pression aortique et veine cave inférieure. Dans les deux cas, l'absence de brèche vasculaire d'aval doit être vérifiée. En cas de brèche vasculaire, la mesure ne pourra être interprétée du fait de la perte de charge. Ceci pourra être confirmé par la courbe de mesure qui, non compensée en offset en début d'essai, montrera une pression quasi nulle.

Le capteur de pression trachéale. La sonde trachéale doit être retirée. Ceci doit être fait en l'absence de tout bruit ambiant afin d'entendre le bruit d'exsufflation à l'occasion de l'ouverture de la sonde. Ceci permet, à posteriori, de confirmer une bonne qualité d'insufflation maintenue jusqu'au moment de l'essai.

Le capteur de pression gastrique. A l'occasion de l'extraction du capteur, il est nécessaire de contrôler la présence du liquide initialement injecté. Dans le cas contraire, il est possible que le capteur n'ait pas été immergé pendant l'essai, la mesure devenant alors ininterprétable. Tout comme pour les capteurs mis en place dans la plèvre, il est nécessaire de contrôler le collage des membranes, ainsi que l'absence de fuite d'huile de silicone. Dans le cas contraire, la mesure devient ininterprétable.

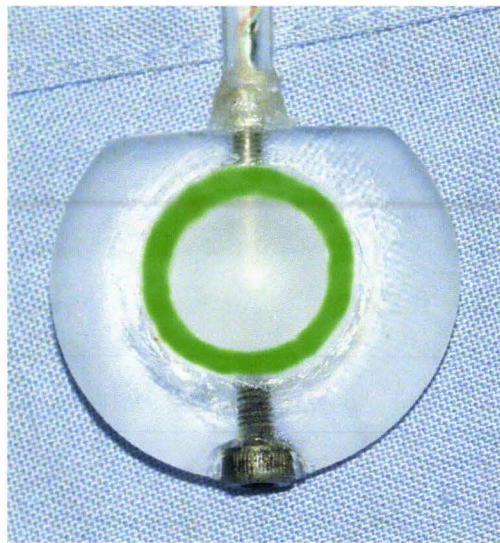


Figure 216. Capteur de pression lenticulaire utilisé pour mesurer les pressions Pulmonaires Parenchymateuses Périphériques et Gastrique.

La figure 216 montre un capteur de pression lenticulaire utilisé pour les mesures de pressions Pulmonaires Parenchymateuses Périphériques et Gastrique. La zone circulaire verte correspond à la surface de collage de la membrane. Une perte de convexité de la membrane est la conséquence d'une fuite de silicone au niveau de la surface de collage. A ce jour, il ne s'est jamais produit de rupture de membrane au cours d'essais.

Conduites des opérations d'autopsie

Inspection du sujet

Objectifs :

Il est utile de collecter des informations sur les téguments car elles peuvent renseigner sur la localisation du chargement (brûlures, ecchymoses, hématomes), sur des intrusions (pneumothorax, perforation d'organes internes) ainsi que sur la qualité de l'injection.

Technique :

L'examen doit être exhaustif, nécessitant parfois un nettoyage, du fait des fuites de liquide d'injection à base d'encre de Chine. Les lésions sont décrites, photographiées et mesurées.

Incision cutanée

Objectifs :

Une fois les membres thoraciques et pelviens désarticulés, il importe de disposer d'une ouverture ample du tronc ne présentant pas de risque de lésion surajoutée de part sa localisation et sa technique.

Technique :

Si une instrumentation a été réalisée avant l'essai, des ouvertures partielles ont déjà été pratiquées en anticipant les trajets des incisions d'autopsie. Il suffit alors de libérer les sutures et de pratiquer les incisions complémentaires. Les incisions intéressent les territoires cutanés en regard des clavicules, se rejoignant au niveau de la fourchette sternale pour descendre par la suite le long du milieu du sternum jusqu'au processus xiphoïde. De là, l'incision se poursuit en regard de la ligne blanche en contournant l'ombilic pour s'arrêter au niveau de la symphyse pubique. Des incisions complémentaires sont pratiquées le long des rebords costaux jusqu'au processus xiphoïde pour rejoindre l'incision médiane. Les deux dernières incisions complémentaires sont réalisées en regard des ligaments inguinaux pour rejoindre l'incision médiane au niveau de la symphyse pubique.

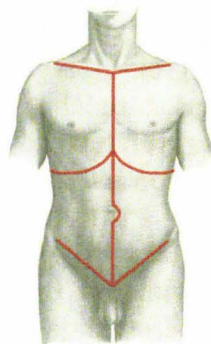


Figure 217. Tracé des incisions, (Gray 1918), image modifiée.

Les incisions thoraciques ne présentent pas de difficultés particulières. Par contre, l'ouverture de la cavité péritonéale doit être prudente. La peau est incisée de haut en bas d'un geste ample. Elle commence en région sus-ombilicale. Les différents plans sont incisés pour terminer par une petite ouverture de la membrane péritonéale. Chez les sujets sans surcharge pondérale excessive, dès l'ouverture de l'abdomen, l'intrusion d'air décolle les viscères de la paroi permettant l'introduction d'un doigt explorateur qui, au prix d'une excursion circulaire, contrôle l'absence d'adhérences. Enfin, l'index et le majeur, encadrant l'incision et tirant la paroi vers le haut, permettent au bistouri de progresser sans risque pour les viscères. L'ouverture directe du péritoine s'arrête à quelques centimètres au dessus de la symphyse pubique afin d'éviter l'incision accidentelle de la vessie. Le fascia ombilico-prévésical est disséqué puis récliné avec la vessie vers le petit bassin.

Examen de la cavité abdominale

Objectifs :

La présence d'encre de Chine dans le liquide d'injection permet d'identifier les lésions artérielles survenues pendant l'essai, quel que soient leur localisation et leur type (hémopéritoine, hématomes sous-capsulaires ou parenchymateux). La présence d'encre de Chine dans la cavité péritonéale signe l'ouverture du système artériel dans cette cavité, l'examen prudent et soigneux permettant d'orienter la recherche vers les territoires impliqués. De plus, à l'occasion de l'examen, la position de certains éléments anatomiques (torsion du grand omentum) peut être mise en relation avec l'essai, et ceci, de façon objective si l'organisation des organes a été vérifiée à l'occasion de l'instrumentation.

Technique :

La disposition du grand omentum est vérifiée. Il peut arriver à l'occasion de certains chargements (ceinture abdominale) que le grand omentum soit enroulé sur lui-même à proximité de son insertion sur le colon transverse. Une réorganisation des anses grêles est aussi possible. L'absence d'encre de Chine dans la cavité péritonéale traduit simplement l'absence d'hémopéritoine et non l'absence de lésion des organes. Ces derniers feront l'objet d'un examen détaillé à la recherche de déchirures, perforations, hématomes parenchymateux ou sous-capsulaires. La présence d'encre de Chine dans la cavité péritonéale doit faire rechercher son origine, les localisations du marqueur permettant de cibler rapidement certains territoires. En effet, même une cavité péritonéale inondée en surface peut, à l'examen, montrer des zones préservées, en particulier en fonction de l'étage (supra-mésocolique ou infra-mésocolique) ou entre les anses grêles. C'est pourquoi ces dernières doivent être prudemment dépliées afin de ne pas, dans la précipitation, contaminer les régions indemnes. De plus, si l'abdomen est encore à la température de la chambre froide, les tissus graisseux (mésentère) sont rigides et toute manipulation intempestive peut être à l'origine de déchirures. Enfin, il est nécessaire d'avoir présent à l'esprit les instrumentations réalisées et les techniques employées, celles-ci pouvant être à l'origine d'écoulements. Une fois que tous ces éléments ont été observés, en cas d'inondation importante, il est possible d'absorber les liquides, ou encore de laver la cavité péritonéale à l'alcool à 90° avec un pinceau. Les territoires où la membrane péritonéale a été lésée (abrasion) prennent un aspect mat gardant le noir, que ce soit sur les organes creux ou sur les parois.

Prélèvement des éléments anatomiques de la cavité abdominale

Objectifs

Cette étape correspond au « démontage » des composants anatomiques à fin d'exploration et de dissections complémentaires. Les dissections, destinées à libérer, soit des organes individuellement, soit des groupes d'organes, permettent d'alimenter le bilan lésionnel sur tout ce qui n'est pas facilement individualisable ou qui nécessite l'éviscération pour être accessible dans de bonnes conditions (éléments du rétro-péritoine). La présence d'encre de Chine dans l'ensemble de la cavité abdominale peut sembler rédhibitoire, cependant, au prix d'un nettoyage à l'alcool et d'un bon assèchement, les chemins de dissection passant en territoires non inondés, ce sont des tissus d'aspect tout à fait habituel que les ciseaux ou le bistouri rencontrent. Alors, l'identification des lésions vasculaires (hématomes, déchirures, contusions etc.) ne pose plus de difficultés majeures. Les dissections sont essentiellement pratiquées à l'aide de ciseaux de Metzenbaum droits ou courbes de différentes tailles.

Technique :

- *Résection du jéjuno-iléon et mésentère* : Une fois que l'examen du mésentère a été effectué à la recherche de déchirures de la membrane péritonéale, la résection peut commencer. La ligne d'insertion du mésentère est repérée et la membrane péritonéale incisée au niveau des faces ventrale et dorsale. A gauche, l'incision peut rejoindre directement l'angle duodéno-jéjunal. A droite, il est nécessaire de libérer le mésentère du colon ascendant. Pour ce qui est de la face ventrale, le tissu cellulo-graisseux de soutien est prudemment incisé en surface, l'excursion se continuant aux ciseaux, à la recherche d'hématomes, ainsi que des éléments vasculaires, sachant qu'au niveau de l'insertion, l'artère mésentérique a commencé à se distribuer en branches secondaires. Quant à la face dorsale, dans certain cas, elle est débordée à son insertion par le troisième duodénum, dans d'autres cas elle recouvre totalement ce dernier. En effet, au-delà des variations constitutionnelles, il existe de grandes variations d'épaisseur du mésentère. La dissection aux ciseaux doit être prudente. Une fois le troisième duodénum localisé, il suffit de suivre le plan de dissection tout en respectant la face antérieure du pancréas. Deux doubles ligatures sont réalisées respectivement au niveau de l'angle duodéno-jéjunal en aval du muscle de Treitz et de la jonction iléo-caecale en avant de la valvule iléo-caecale de Bauhin. Le jéjuno-iléon est sectionné à ses deux extrémités. Les éléments vasculaires sont individualisés et sectionnés. L'ensemble mésentère/jéjuno-iléon peut être alors prélevé à fins d'examen complémentaires.

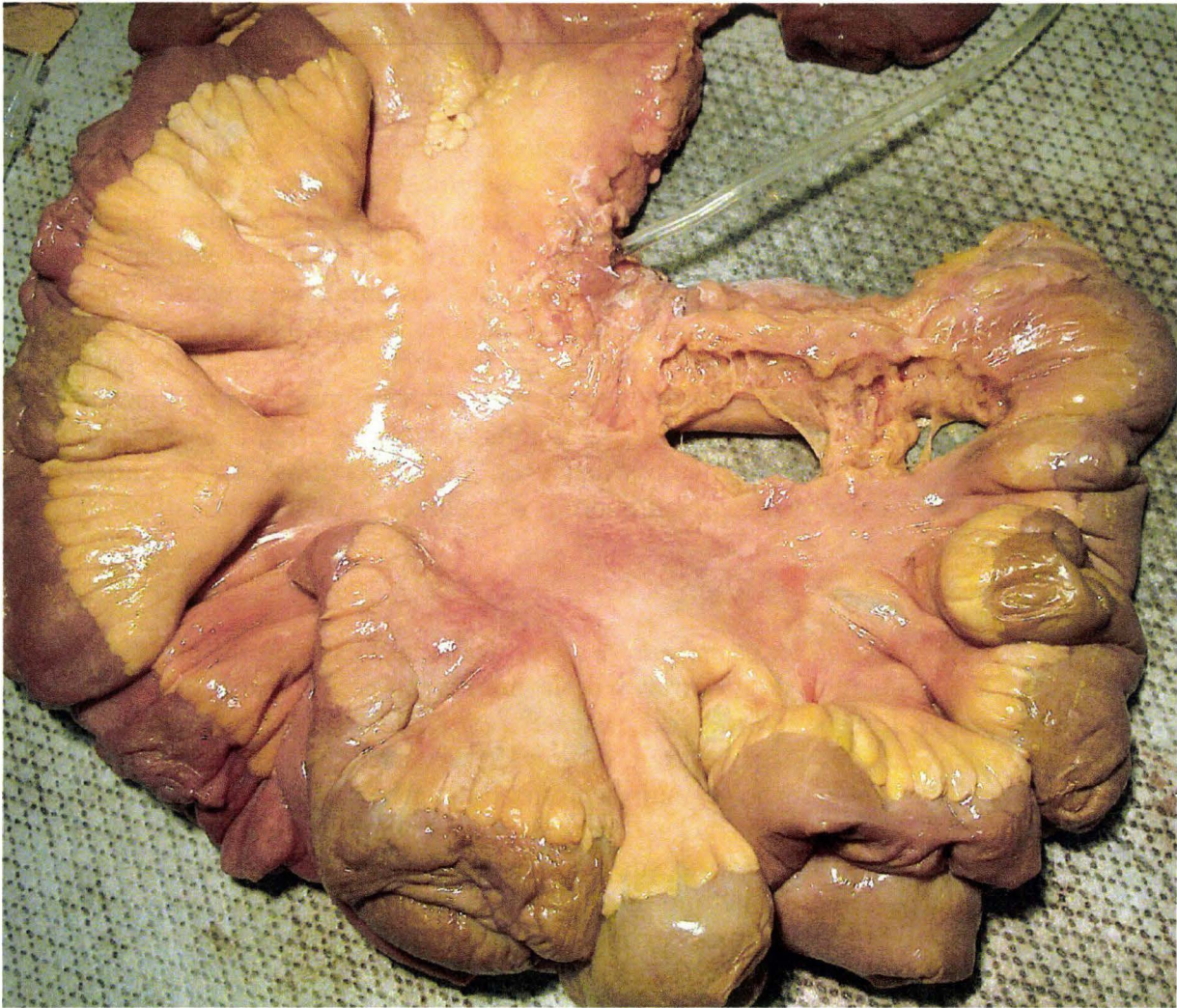

Figure 218 : Ensemble mésentère, jéjuno-iléon prélevé. Une déchirure est visible à proximité de la jonction iléo-caecale sur la droite.

Examen complémentaire : Si le sujet n'a pas été injecté pendant l'essai, il est toujours possible de faire une injection totale secondaire ou des injections sélectives secondaires au cours de l'autopsie. Cette technique est particulièrement intéressante dans le cas du jéjuno-iléon. Elle nécessite un cathétérisme de l'artère mésentérique suivi de l'injection d'une solution de NaCl à 0,9% additionnée d'encre de Chine. C'est le dénivélé de la poche d'injection par rapport à la table qui va déterminer la pression d'injection (environ 70mm Hg). Cette technique permet de faire apparaître les lésions hémorragiques, améliorant ainsi notablement l'exhaustivité du bilan lésionnel.

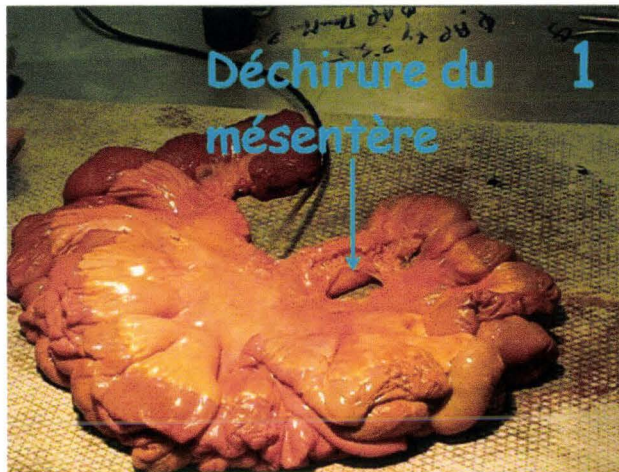

Figure 219. Etat initial du mésentère.

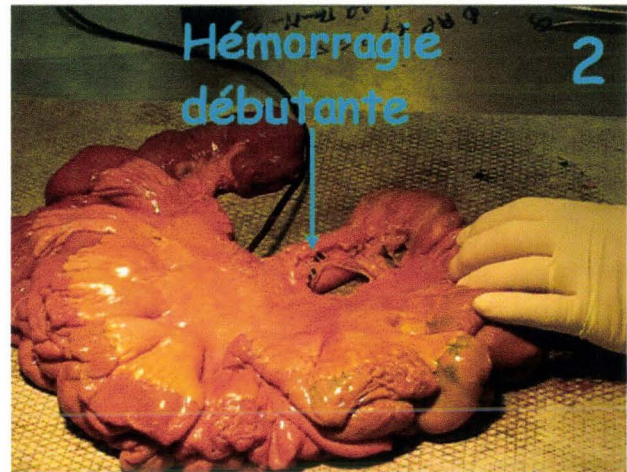


Figure 220. Hémorragie débutante.

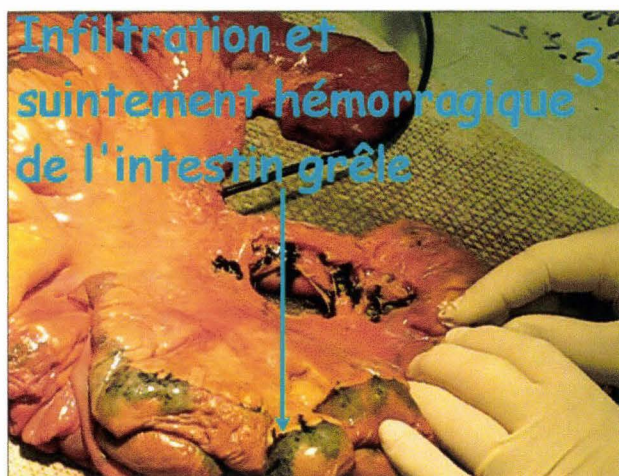

Figure 221. Suffusion « hémorragique », (encre de Chine).

La figure 219 montre l'état initial du mésentère. L'artère mésentérique est cathétérisée. Une poche de soluté (encre de Chine+soluté NaCl isotonique) est placée à 1m de hauteur, assurant une pression d'injection égale à 9,7kPa (73mmHg). La figure 220, montre, au bout de quelques secondes, les premiers signes d'hémorragie au niveau de la déchirure du mésentère. Sur la figure 221, l'hémorragie est franche au niveau de la déchirure. Dans un second temps, une zone d'infiltration de la paroi intestinale apparaît au niveau du tiers distal de l'intestin grêle, c'est-à-dire à proximité de la jonction iléo-caecale. Pour finir, une suffusion hémorragique se surajoute au niveau de l'insertion de l'intestin grêle sur le mésentère. Toutes les lésions décrites sont localisées à l'hypogastre et la fosse iliaque droite. Ces territoires correspondent au bord supérieur de la ceinture ventrale au cours d'un choc frontal sur catapulte inverse.

L'étape suivante consiste à insuffler le jéjuno-iléon (intestin grêle), (figure 222). Elle permet de mettre en évidence une éventuelle perforation ainsi que sa localisation. Après avoir libéré de sa ligature une des extrémités du jéjuno-iléon, il suffit d'insuffler de l'air tout en aidant sa progression par manipulation des anses grêles. Si à l'arrêt de l'insufflation, une partie du grêle s'affaisse, cela correspond à une perforation dans ce territoire. Une recherche plus fine permet alors de localiser précisément la lésion et de la décrire.

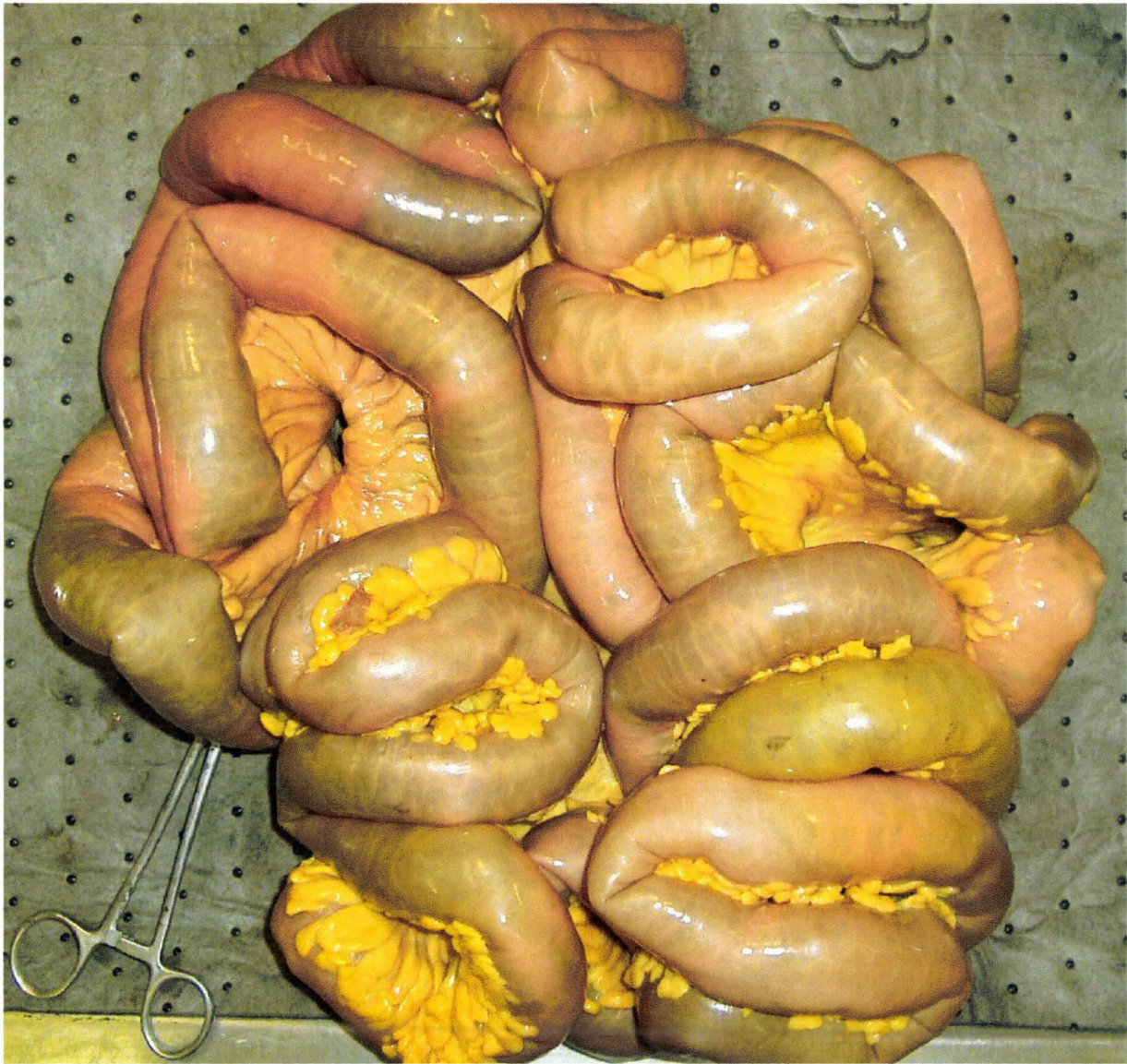

Figure 222. Intestin grêle insufflé. Dans cet exemple, le maintien de l'air dans le tube intestinal permet de garantir l'absence de perforation.

L'examen suivant consiste à réaliser une transillumination. Celle-ci nécessite l'injection préliminaire d'encre de Chine dans le réseau artériel. Elle a pour objectif de détecter la présence d'hématomes au niveau du mésentère. Le faisceau lumineux d'un petit scialitique sur pied est orienté horizontalement à quelques centimètres au dessus de la table. L'observateur s'installe face au faisceau lumineux et suspend manuellement le mésentère en maintenant les anses grêles. Le réseau artériel injecté en noir apparaît alors sur le fond illuminé en jaune. Les différentes portions du mésentère sont successivement explorées. En cas de mise en évidence d'un hématome, celui-ci est incisé pour contrôler l'infiltration du tissu cellulo-graisseux de soutien. La position de l'hématome est notée.

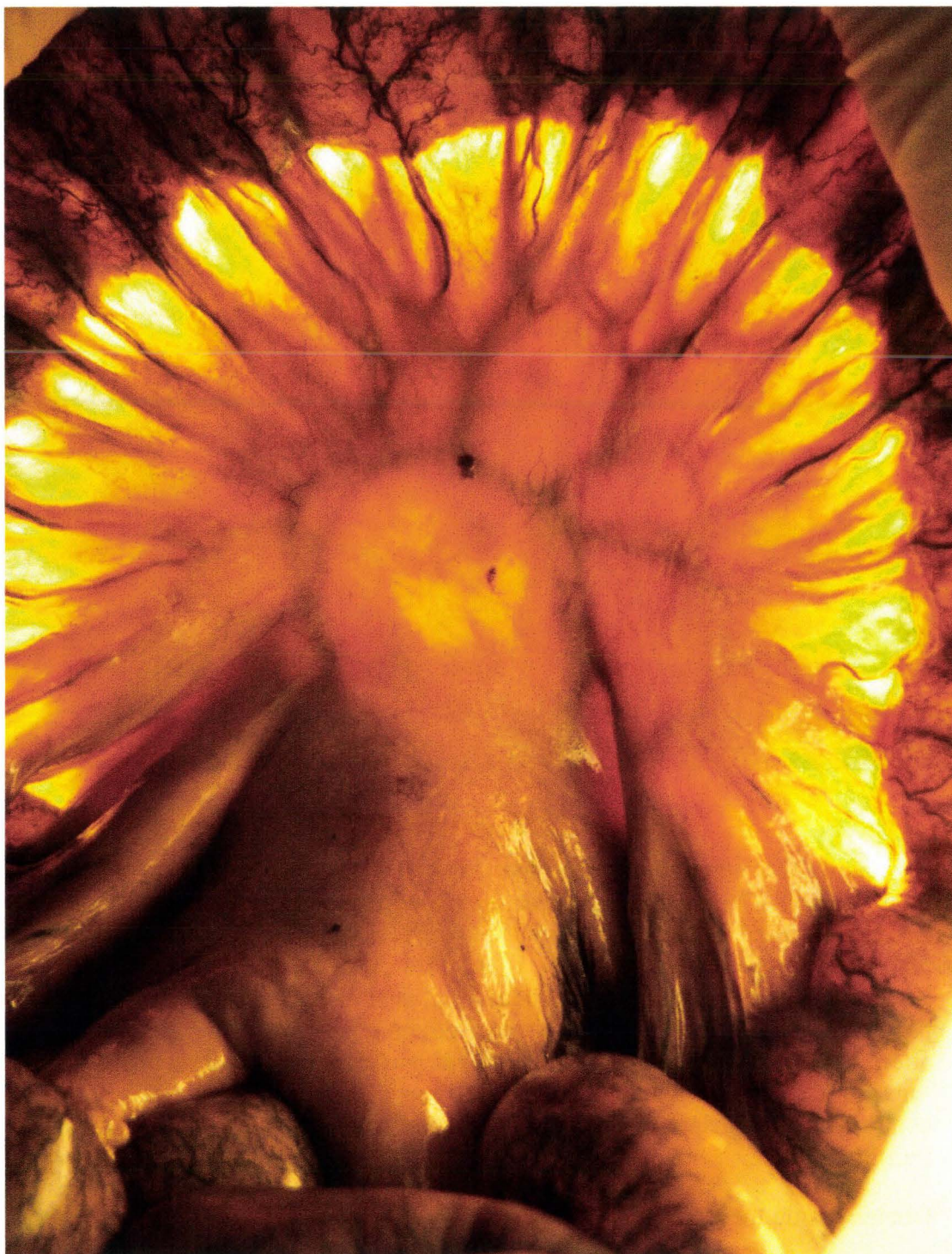

Figure 223. Mésentère transilluminé.

La figure 223 montre un mésentère transilluminé. Les arcades artérielles injectées sont parfaitement visibles en périphérie, le contraste diminuant à proximité de l'insertion. Chez les sujets obèses, l'examen devient difficile voire impossible. Cependant, cette situation est rarement rencontrée car ces sujets, de part leur masse excessive, sont en général exclus des expérimentations.

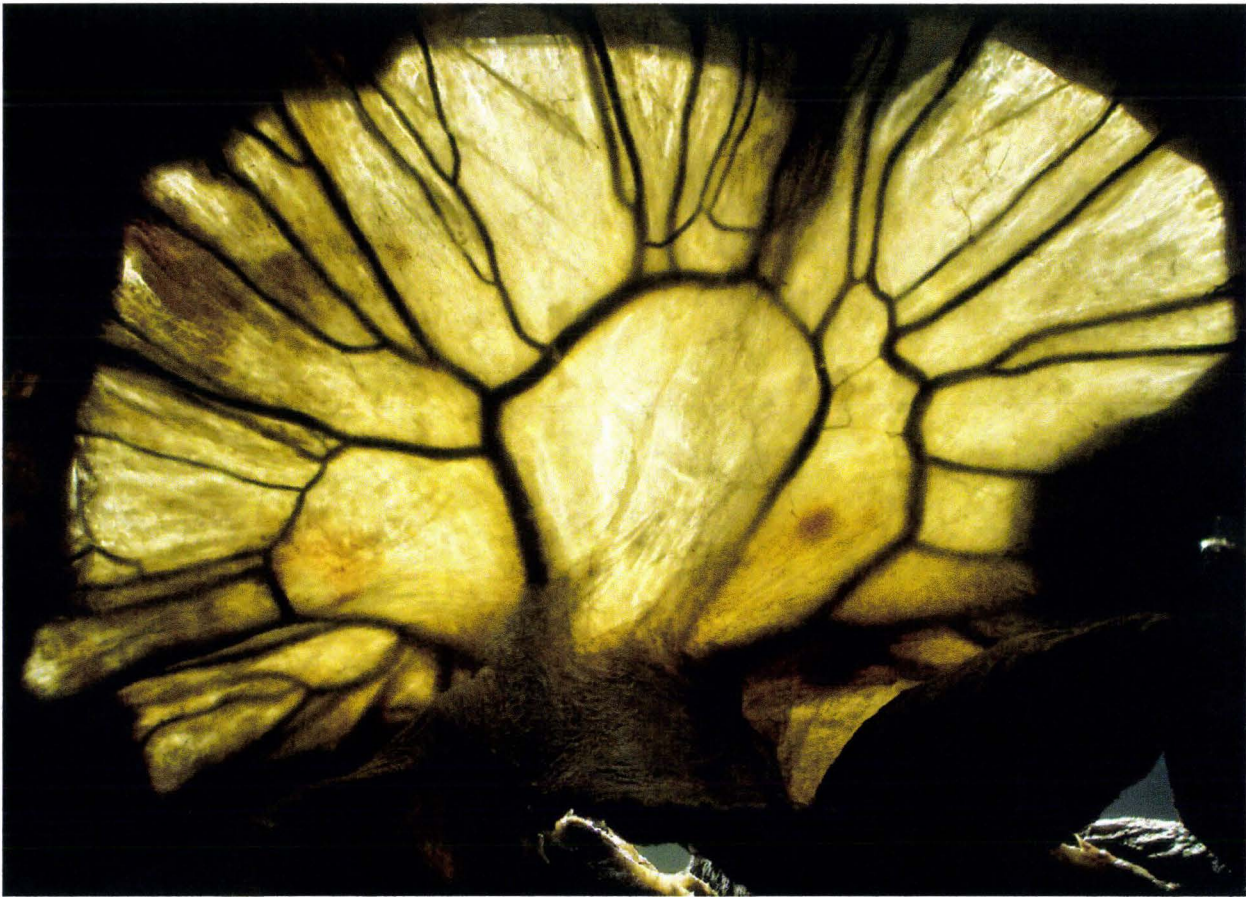

Figure 224. Mésentère diaphanisé.

La figure 224 montre un mésentère injecté à l'encre de Chine, diaphanisé, puis transilluminé. L'état initial était identique à celui de la figure précédente (figure 223). Ce mésentère est resté plusieurs mois au congélateur puis en chambre froide à 4° sans protection. Dans un second temps, il est resté plusieurs mois à température ambiante sans qu'aucun phénomène de dégradation n'apparaisse. Le mésentère a pris un aspect parcheminé puis a été réhydraté secondairement pour l'examen. A ce stade, les arcades artérielles mésentériques sont parfaitement visibles. La préparation est plus longue, sans qu'il soit utile d'attendre plusieurs mois, mais permet d'obtenir un excellent contraste. Elle est intéressante en cas de mésentère très épais, non immédiatement transilluminable.

Les lésions du mésentère sont de type :

- Abrasion de la membrane péritonéale
- Hématomes
- Déchirures superficielles (membrane péritonéale et tissu cellulo-graisseux) sans implication vasculaire
- Déchirure transfixiante avec ou sans hémorragie

La transillumination peut aussi être utilisée en complément de l'examen standard de l'intestin grêle. La technique reste la même, le seul obstacle majeur étant constitué par

la présence de matières dans le conduit. En pratique, cette situation est peu fréquente sans doute en rapport avec le contexte pré-mortem de maladie s'accompagnant d'un déficit d'apport alimentaire. Dans le cas où quelques matières sont présentes, il est possible de les repousser manuellement afin de dégager le champ de transillumination.

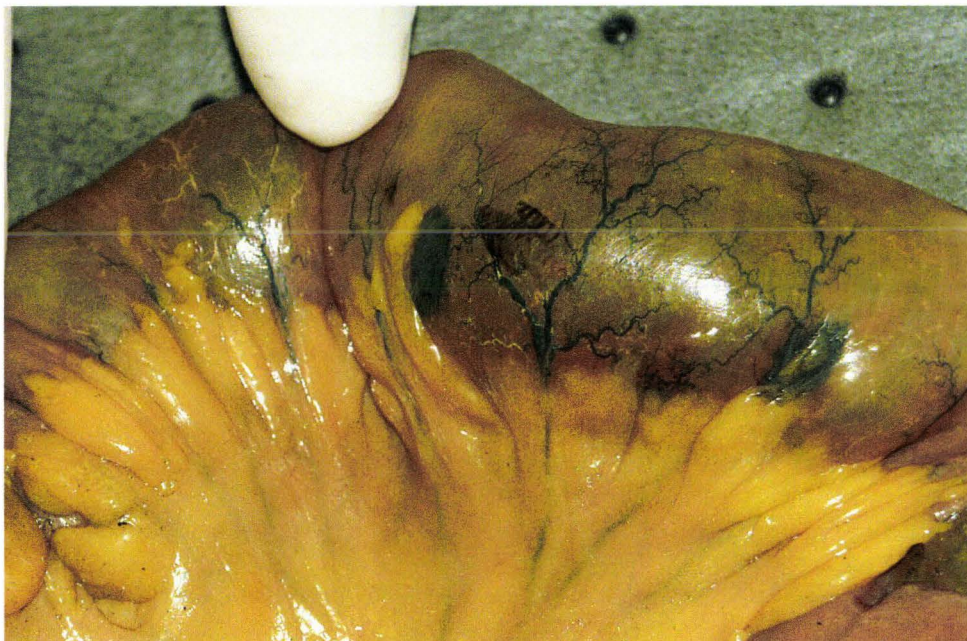


Figure 225. Examen d'une portion de l'intestin grêle. Deux hématomes (encre de Chine) sont visibles à proximité de l'insertion du mésentère sur le conduit intestinal.

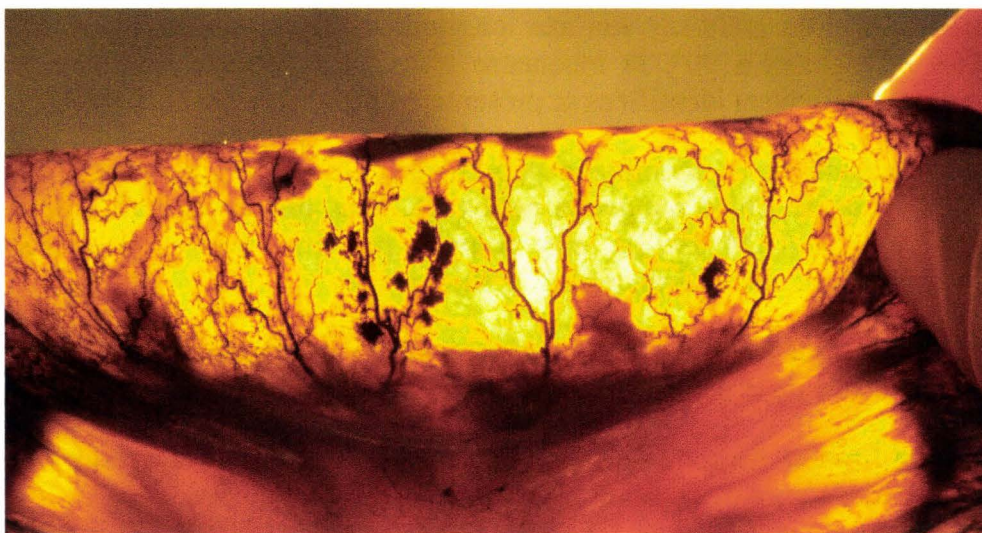


Figure 226. Transillumination d'une portion de l'iléon. Quelques petits hématomes adjacents au réseau artériel sont visibles au centre. L'incision montre alors une paroi suintante totalement infiltrée

L'étape suivante consiste à isoler l'intestin grêle (jéjuno-iléon) de son méso. Ainsi, le jéjuno-iléon est défestonné ce qui autorise un déroulement complet. Il devient alors possible de mesurer la longueur totale du tube intestinal et de localiser des lésions par rapport à l'une des extrémités.



Figure 227. Portion d'intestin grêle insufflé et défestonné par dissociation de son méso. Les distances des lésions par rapport aux extrémités deviennent mesurables.

La dernière étape qui consiste à détubuler l'intestin grêle n'est pas systématiquement réalisée. Elle peut être utile en cas de difficultés à caractériser une lésion, en particulier lorsque le tube intestinal contient beaucoup de matières. Techniquement cela consiste à inciser l'intestin grêle sur son axe longitudinal. Après un nettoyage à l'aide d'un pinceau et d'alcool à 90°, la muqueuse lésée ainsi exposée peut être décrite. Les lésions habituellement identifiées se présentent de la façon suivante :

- Abrasion de la membrane péritonéale. Lésion très superficielle conservant l'encre de Chine malgré le nettoyage. Sans impact en terme de risque vital (AIS, (AAAM 1998)), elle pourrait peut-être avoir pour conséquence la constitution d'adhérence chez le sujet vivant.
 - Hématomes localisés d'importance variable correspondant à une infiltration localisée de la paroi intestinale. Leur évolution est inconnue.
 - Infiltration hémorragique complète de la paroi pouvant intéresser toute la circonférence de l'intestin. Leur évolution est inconnue.
 - Perforation détectée par l'insufflation. Celle-ci correspond à une solution de continuité de la lumière intestinale avec la cavité péritonéale normalement stérile. En plus d'un éventuel hémopéritoine, elle a pour conséquence la constitution d'une péritonite par contamination bactérienne.
- Résection du colon ascendant, colon transverse, colon descendant et colon sigmoïde. Les colons ascendant et descendant sont fixés à la paroi postérieure par du tissu cellulo-graisseux de soutien, les mésocolons ascendants et descendants (fascia de

Toldt gauche et droit). Le colon transverse, lui, est fixé en avant du cadre duodénal par le mésocolon transverse. L'isolement du colon ascendant, pour ce qui est de sa moitié inférieure, peut se faire par une dissection au doigt du fait de sa fixation postérieure lâche. Lorsque l'on remonte vers l'angle colique droit, la dissection aux ciseaux devient indispensable afin de bien engager le plan de clivage du colon transverse sur son méso. Par la suite, tout le colon transverse est isolé de son méso jusqu'au début du colon descendant gauche. Si cette technique peut sembler, de prime abord, gourmande en temps, elle présente plusieurs avantages. Le premier est de dégager les angles coliques gauche et droit beaucoup plus rapidement avec la garantie de n'induire aucune lésion au delà des ancrages gauches et droits (le foie et surtout la rate). Le second est que cette dissection pas à pas permet un bon contrôle du colon ainsi qu'une exploration du mésocolon transverse à la recherche d'éventuels hématomes. Enfin, la dissection traversant des tissus non exposés à l'inondation de la cavité abdominale par l'encre de Chine, l'identification des lésions artérielles est beaucoup plus aisée. Une fois l'isolement du colon transverse réalisé, le détachement du colon descendant gauche de son tissu cellulo-graisseux de soutien est relativement rapide jusqu'au colon sigmoïde. Celui-ci est aussi disséqué sur son méso. La dissection s'arrête au niveau du détroit supérieur du bassin, le prélèvement se terminant par une double ligature et section. Le colon est alors insufflé afin de mettre en évidence une éventuelle perforation. La transillumination est peu performante du fait de l'épaisseur de la paroi et de la présence plus fréquente de matières. En cas de besoin, une détubulation peut-être pratiquée localement pour une identification plus précise des lésions. Celles-ci sont du même type que les lésions décrites au niveau de l'intestin grêle.

- Résection de l'estomac :

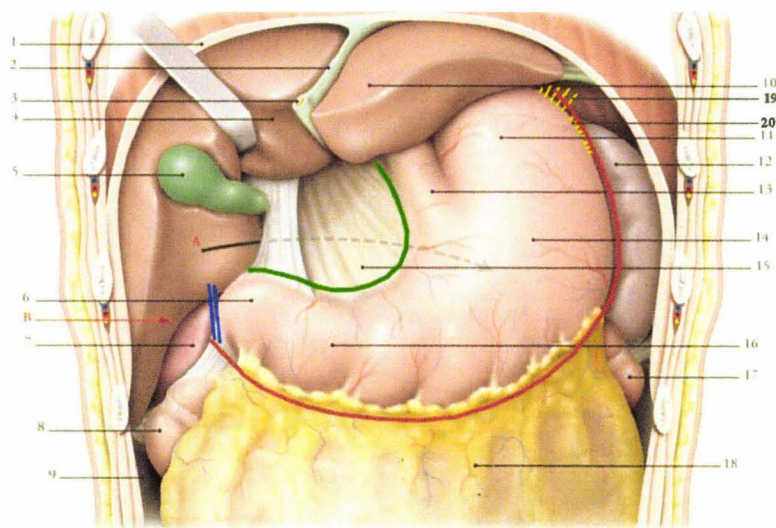


FIG. 15.20. Région supra-mésocolique

- | | | | |
|----------------------------|--------------------------------|-------------------------|---|
| A. vers la bourse omentale | 5. vésicule biliaire | 11. fundus de l'estomac | 16. partie pylorique de l'estomac |
| B. récessus hépato-renal | 6. angle duodénal supérieur | 12. rate | 17. angle colique gauche |
| 1. diaphragme | 7. rein droit | 13. œsophage abdominal | 18. colon transverse recouvert par le grand omentum |
| 2. lig. falciforme | 8. angle colique droit | 14. corps de l'estomac | 19. Ligament gastro-phrénique |
| 3. lig. rond du foie | 9. gaitière paracolique droite | 15. petit omentum | 20. Ligament gastro-splénique |
| 4. lobe droit du foie | 10. lobe gauche du foie | | |

Figure 228. Vue de l'étage sus-mésocolique. La ligne rouge indique le tracé de l'incision le long de la grande courbure de l'estomac. La ligne verte indique le tracé de l'incision le long de la petite courbure de l'estomac. Les deux traits bleus indiquent la double ligature/section de l'œsophage en aval du pylore, (Kamina 2003), image modifiée.

- *L'isolement de l'estomac* commence par la section du grand omentum et de son ligament gastrocolique. La section se poursuit par le ligament gastrosplénique en remontant le long de la grande courbure pour se terminer par la section du ligament gastrophrénique. La dissection du bord gauche s'achève par la recherche d'une hernie diaphragmatique au niveau du hiatus œsophagien. L'estomac peut être récliné permettant d'exposer la bourse omentale. La perméabilité du foramen omental peut être objectivée par le passage d'une sonde qui ressort en arrière du bord latéral du pédicule hépatique. L'examen de cette cavité est important car il permet l'identification d'une infiltration hémorragique sous-jacente au niveau du pancréas mais surtout au niveau de l'artère splénique soit par lésion in situ, soit par envahissement rétrograde à partir d'une hémorragie du pédicule splénique. Cette démarche s'inscrit dans une démarche systématique qui consiste à identifier les limites d'une hémorragie afin de mieux cibler la dissection nécessaire à la recherche de l'origine tout en évitant la contamination périphérique par l'encre de Chine.

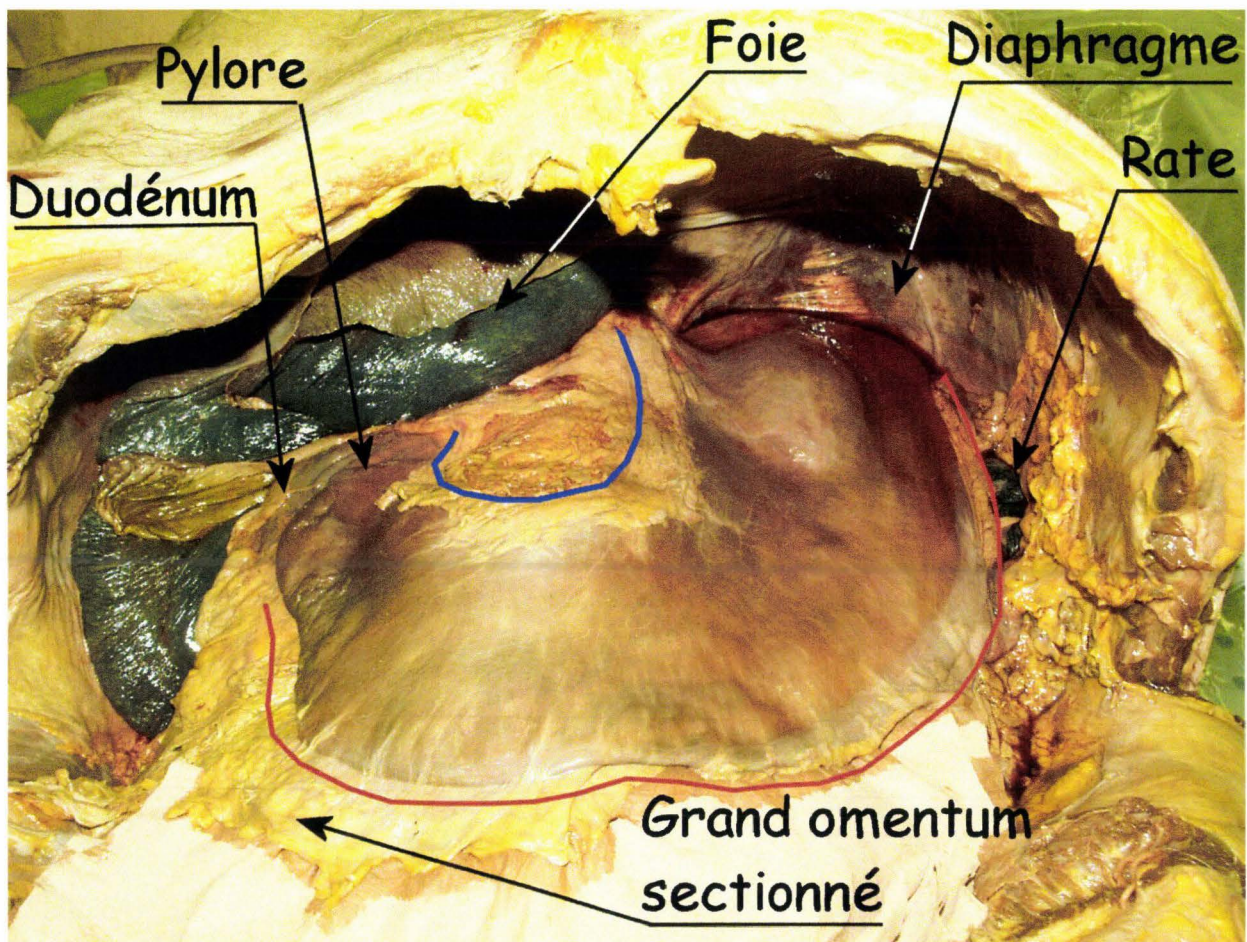


Figure 229. Cette vue montre l'estomac après résection de l'intestin grêle, des colons ascendant, transverse, descendant et sigmoïde.

La figure 229 présente une vue de l'estomac après résection de l'étage infra-mésocolique. L'étage supra-mésocolique est alors très accessible. Le grand omentum (incluant les ligaments gastro-colique et gastro-splénique) a été réséqué suivant le tracé de la ligne rouge. Seul reste en place le ligament gastro-phrénique à la partie supérieure de la grande courbure. A ce stade, l'estomac pourra être récliné exposant ainsi la bourse omentale, ses récessus inférieur et supérieur, ainsi que le vestibule en

arrière des plis hépato-pancréatique et gastro-pancréatique. La ligne bleue représente le futur tracé d'incision du petit omentum (incluant le ligament hépato-gastrique).

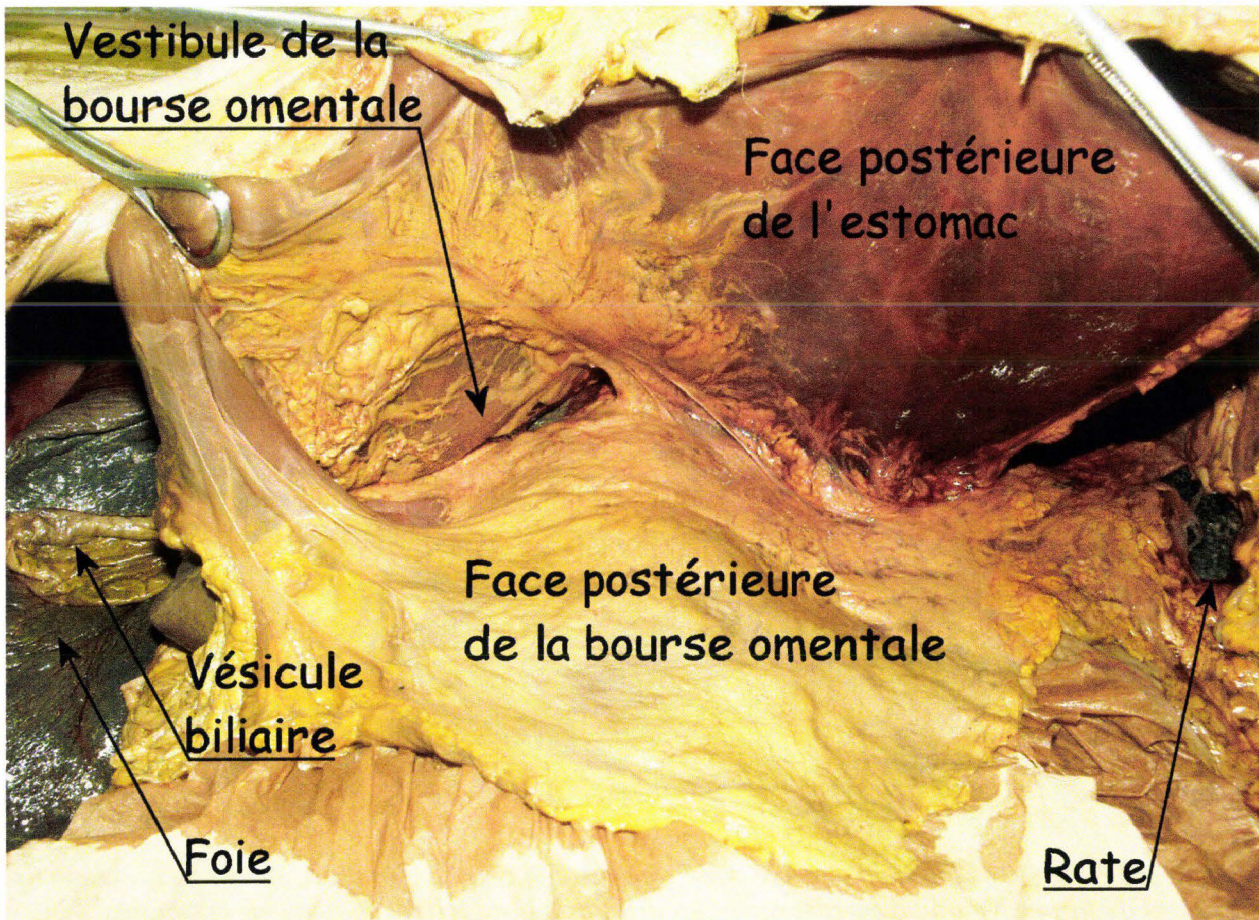


Figure 230. Bourse omentale.

La figure 230 montre la bourse omentale. L'estomac a été suspendu au rebord costal afin « d'ouvrir la bourse omentale comme une huître ». Celle-ci est constituée par le vestibule sous le petit omentum puis par le foramen omental qui débouche en arrière du pédicule hépatique.

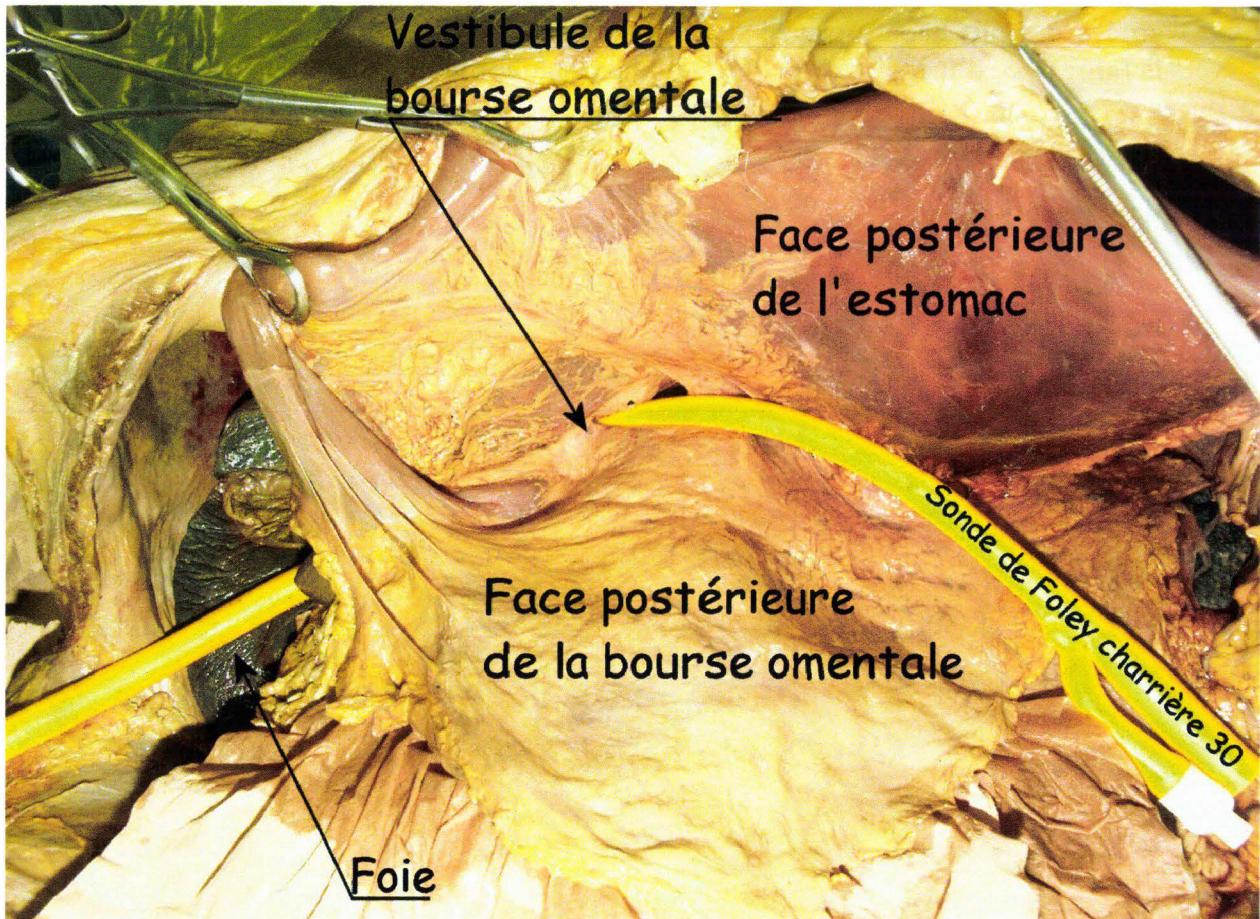


Figure 231. Chemin du foramen omental. Une sonde de Foley a été introduite au travers du vestibule et du foramen omental pour ressortir en arrière du bord latéral du pédicule hépatique.

La dissection reprend vers le bas jusqu'au premier duodénum, puis le contourne en dégageant le pylore. Une double ligature est réalisée en aval du pylore. Le premier duodénum est sectionné entre les ligatures. L'antrum est libéré de ses adhérences postérieures. L'isolement de l'estomac se poursuit par la section du petit omentum et de son ligament hépato-gastrique le long de la petite courbure pour remonter jusqu'à l'œsophage. Celui-ci est ligaturé et sectionné. L'estomac peut être alors prélevé, permettant l'examen complet de la bourse omentale, des récessus ainsi que du vestibule omental en position dorso-latérale droite, des plis hépato-pancréatique et gastro-pancréatique. L'estomac est examiné à la recherche d'abrasions, d'hémorragies murales ou perforations. En cas de lésion, l'estomac peut être ouvert afin d'exposer la muqueuse interne et d'identifier par incision, la ou les tuniques principalement impliquées. Sur 80 autopsies, 2 cas d'autolyse gastrique ont été observés.

- **Résection de l'ensemble cadre duodéno-pancréas/rate.** D'une part, le prélèvement de l'association **cadre duodéno-pancréas** est nécessaire du fait que ce dernier est indissociable. D'autre part, l'association de la rate au prélèvement permet de préserver l'intégrité du pédicule splénique autorisant secondairement une exploration de bonne qualité. La dissection commence par le pédicule hépatique après avoir constitué un appui postérieur avec des compresses glissées en direction du foramen omental. Le canal cholédoque est isolé en premier en position latérale du plan médian du pédicule, puis libéré en direction proximale puis distale. Les artères hépatiques communes et propres ainsi que leurs branches sont ensuite individualisées dans le plan ventral du

pédicule. Enfin, les ciseaux plongeant en arrière des artères qui ont été érigées, la veine porte est mise à nu dans le plan dorsal du pédicule. Après avoir libéré sa circonférence, la dissection se poursuit vers le foie en haut et jusqu'en arrière du duodénum en direction caudale. La présence d'encre de Chine fait rechercher une origine artérielle. La présence de sang fait rechercher une origine portale, cette veine étant souvent en état de réplétion sanguine même en post-mortem. Pour le cholédoque, c'est l'intégrité du canal qui permet de statuer sur son état, sachant qu'il est difficile de se fier à une imprégnation bileuse des tissus périphériques naturellement présente en post-mortem. Une fois l'examen du pédicule terminé, ses éléments sont sectionnés après ligatures afin d'éviter l'inondation du champ. La deuxième étape de la dissection consiste à isoler le quatrième duodénum, puis le troisième duodénum pour remonter jusqu'au premier duodénum en contournant le rachis thoracique. Le plan de dissection passe par l'accolement de Treitz (mésoduodénum). La troisième étape se poursuit par la dissection du plan postérieur du pancréas au prix d'une intrusion dans le rétropéritoine en avant de la veine cave inférieure et de l'aorte. C'est ainsi que la dissection va rencontrer l'artère mésentérique supérieure qui est alors sectionnée. Le prélèvement de l'ensemble emportera une partie de cette dernière qui surplombe le duodénum et le petit pancréas de Winslow. La veine mésentérique qui accompagne l'artère subira le même sort. Le dégagement du plan postérieur en région médiane du pancréas se termine par la dissection du tronc coeliaque et sa section. Celui-ci accompagne le prélèvement, certaines de ses branches se distribuant vers le pancréas et la rate (artère splénique et duodénopancréatique) les autres ayant déjà été sectionnées (artères gastriques gauche et droite, artère gastroépiploïque et artère hépatique propre). La quatrième étape s'attache à dégager la rate de sa loge constituée de la coupole diaphragmatique gauche, du rein gauche, et de l'ancrage colique gauche situé au dessous du sustentaculum lienis. L'estomac et le colon ayant été réséqués, l'excellente accessibilité de la région permet d'empaumer la rate et de réaliser un prélèvement non traumatisant de cet organe mou et friable. L'examen détaillé du prélèvement consiste à disséquer l'artère splénique et ses principales branches sur leurs trajets à la recherche de petites hémorragies circonscrites. La rate est isolée. Les lésions capsulaires, parenchymateuses et pédiculaires sont décrites et cotées selon l'OIS (Organ Injury Scale), (Moore, Cogbill et al. 1992), (Moore, Cogbill et al. 1995), (Moore, Cogbill et al. 1990), (Moore, Jurkovich et al. 1995), (Moore, Malangoni et al. 1996), (Moore, Malangoni et al. 1994).



Figure 232. Lésions multiples de la rate. Des lésions parenchymateuses, dont certaines profondes, sont associées aux atteintes capsulaires.

Le pancréas, en l'absence d'hémorragies manifestes, est exploré par coupes successives à la recherche d'hémorragies internes. Dans un premier temps, le duodénum fait l'objet d'un examen de surface puis est détubulé pour un examen interne. Toutes les lésions rencontrées, essentiellement hémorragiques, mais aussi préexistantes (tumeurs), sont décrites dans leurs localisations, leurs aspects et leurs volumes.

- *Prélèvement du foie.* A ce stade, le foie ainsi que ses ligaments sont très accessibles. Le ligament suspenseur du foie est incisé en premier le long de sa ligne d'insertion diaphragmatique, l'insertion sur la paroi abdominale ayant été précédemment incisée au cours de l'ouverture de la cavité abdominale le long du rebord costal droit. Les ligaments triangulaires droit et gauche sont sectionnés. Le ligament coronaire est incisé au niveau de ses feuillets supérieur puis inférieur ouvrant l'espace extrapéritonéal contenant les veines hépatiques. Les adhérences sont libérées et les veines hépatiques sectionnées. Le foie peut être prélevé pour un examen détaillé. Les lésions (hématomes sous-capsulaires, déchirures capsulaires, déchirures parenchymateuses) sont mesurées en longueur et profondeur. Le niveau de gravité de ces lésions est coté selon l'O.I.S. (Organ Injury Scale) et localisé à l'aide de la segmentation décrite par Couinaud (Kamina 2003).

FIG. 17.16. Segments hépatiques de deuxième ordre – Topographie

- A. vue antérieure
 B. vue inférieure
 1. fissure principale
 2. lig. rond
 3. fissure gauche
 4. porte du foie
 5. appendice fibreux
 6. v. cave inf.
 7. fissure droite
 8. vésicule biliaire
 Id. segment droit du lobe caudé
 Ig. segment gauche du lobe caudé
 II. segment latéral supérieur
 III. segment latéral inférieur
 IV. segment médial inférieur
 V. segment antéro-inférieur
 VI. segment postéro-inférieur
 VII. segment postéro-supérieur
 VIII. segment antéro-supérieur
 IX. segment médial supérieur

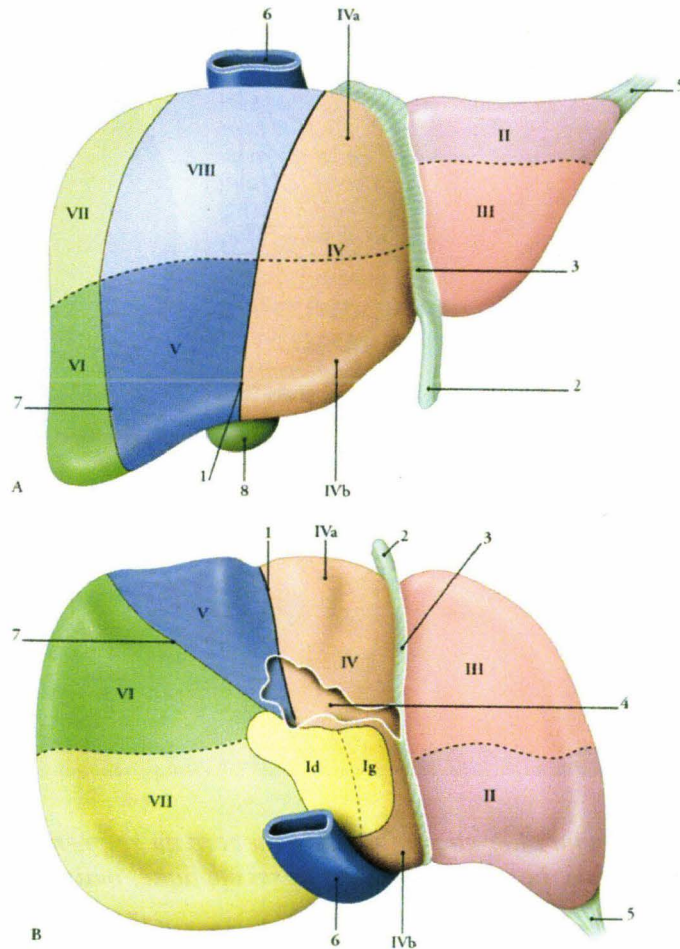


Figure 233. Segmentation hépatique selon Couinaud (Kamina 2003).

Les éléments du pédicule hépatique sont disséqués, examinés puis détubulés. Pour finir, le foie fait l'objet de coupes afin de vérifier l'état du parenchyme, (figure 234), ainsi que l'existence de lésions préexistantes qui pourraient modifier son comportement (métastases, fibrose).

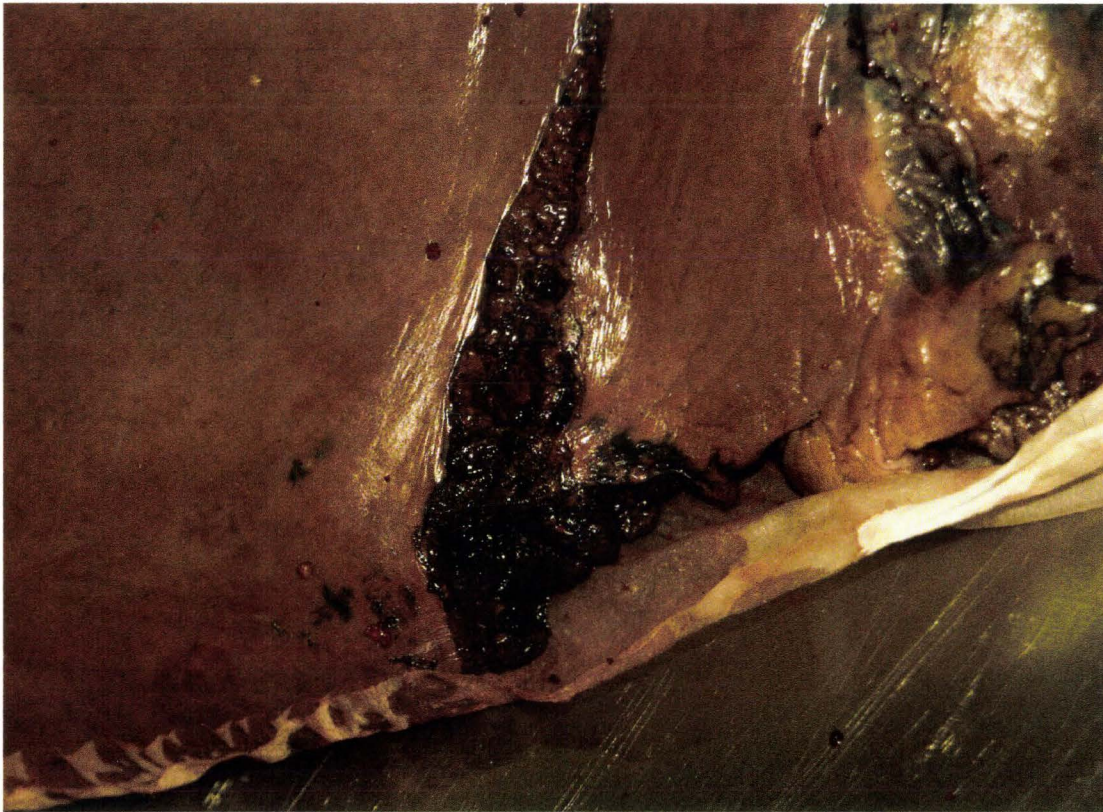


Figure 234. Fracture hépatique localisée au bord du segment IV. L'atteinte ne se limite pas à la capsule hépatique. Le parenchyme est aussi impliqué, mais de façon relativement superficielle.

- *Prélèvement des loges rénales.* A ce stade de l'autopsie, l'aorte et la veine cave inférieure ont été disséquées jusqu'au niveau du tronc coeliaque. La dissection de l'aorte est poursuivie jusqu'au diaphragme. L'étape suivante consiste à disséquer les artères et veines rénales jusqu'aux loges rénales à la recherche d'infiltrations hémorragiques. En cas de signe d'hémorragie, tous les éléments vasculaires seront isolés (y compris la vascularisation surrénale), ainsi que le rein qui est dégagé de sa loge. Dans un second temps, l'artère rénale est réinjectée afin de localiser l'origine de l'hémorragie. En l'absence de signes locaux d'hémorragie à la dissection du pédicule vasculaire, le rein est prélevé avec le tissu adipeux de la loge. Le geste doit passer le long du rachis afin de prélever la glande surrénale qui, en général, est noyée dans le tissu adipeux à distance du pôle supérieur du rein. En pratique, il est préférable de commencer à dégager le pôle inférieur de la loge rénale pour remonter ensuite vers le pôle supérieur. A droite, la glande surrénale pouvant être accolée à la veine cave inférieure, il est opportun de disséquer cette dernière au préalable. Des coupes seront ensuite réalisées en commençant par le pôle supérieur de la loge afin d'inclure la glande surrénale dans l'exploration. De cette façon, seront successivement identifiés :
 - La glande surrénale facilement reconnaissable à sa couleur orangée tranchant avec le tissu adipeux, (figure 235)
 - Le parenchyme rénal (cortical et médullaire)
 - Les cavités pyélocalicielles et l'uretère

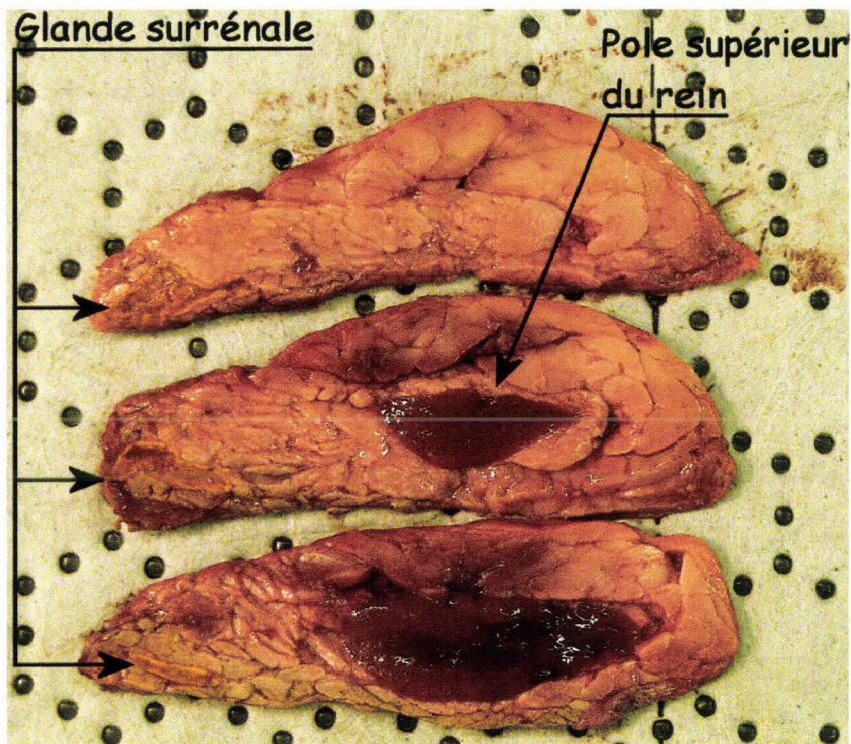


Figure 235. Coupes horizontales de la loge rénale gauche. Noyée dans le tissu adipeux et reconnaissable à sa couleur orangée, la glande surrénale est visible sur la gauche. Le pôle supérieur du rein gauche est visible au centre.

En cas d'hémorragies localisées, le territoire et le volume sont notés. Les lésions parenchymateuses sont décrites en terme de localisation, longueur et profondeur (corticale, médullaire). Les lésions des cavités pyélocalicielles et de l'uretère sont notées, après, en cas de difficultés d'évaluation, une injection rétrograde de l'uretère.

- *Examen du diaphragme* : Une fois la cavité abdominale totalement éviscérée, le diaphragme fait l'objet d'un examen détaillé à la recherche d'hématomes et/ou déchirures. L'examen des hiatus, (figure 236), peut venir documenter une hernie détectée au cours d'une étape précédente.

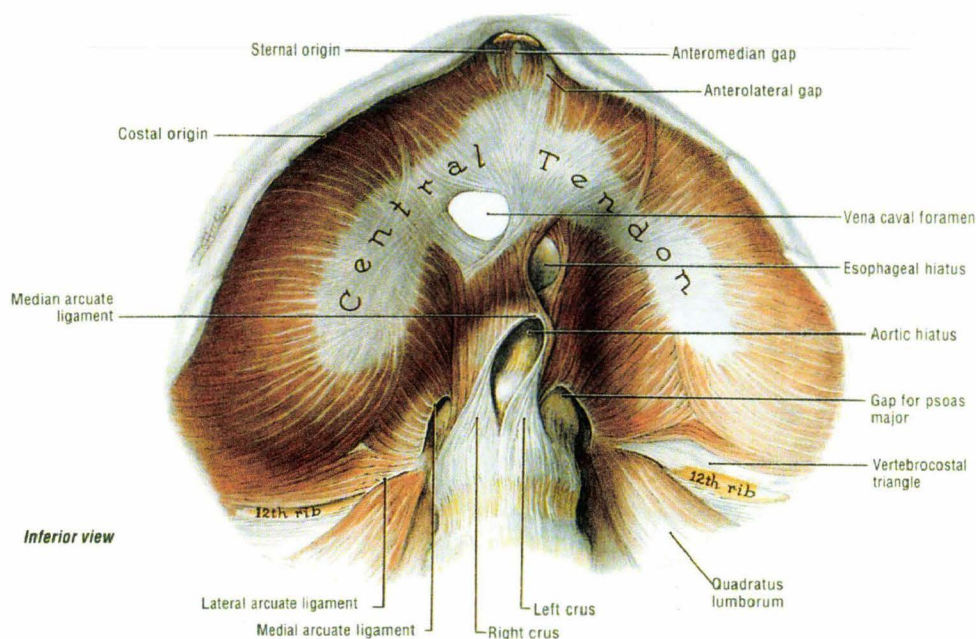


Figure 236. Vue inférieure du diaphragme (Agur 1991)

Éviscération du thorax par voie basse

Objectifs :

Le thorax est éviscéré par voie basse afin de préserver l'intégrité de la cage thoracique et de la plèvre pariétale qui la tapisse. Ainsi, cette dernière peut être soigneusement examinée à la recherche de déchirures et d'hématomes. Dans un second temps, le produit d'éviscération, constitué du médiastin et des poumons, peut être examiné et disséqué dans des conditions optimales.

Technique :

Le diaphragme est incisé au niveau de sa périphérie et prélevé avec le contenu thoracique, préservant ainsi l'intégrité du péricarde. La présence d'adhérences pleurales est contrôlée manuellement. En cas d'adhérences ténues, la main est capable de retrouver un plan de clivage anatomique. Dans d'autres cas, en particulier si un processus expansif/invasif pulmonaire est en cause, les phénomènes inflammatoires, voire l'envahissement de la paroi, sont à l'origine d'une continuité tissulaire indissociable, si ce n'est à l'aide du bistouri. Cette situation rendra, par la suite, beaucoup plus difficile le bilan d'étanchéité des poumons. Une fois que ces derniers sont mobilisables, les fixations antérieures du médiastin sont réséquées en utilisant les voies d'abord thoraciques supérieure et inférieure. Les gestes doivent être prudents car la veine cave supérieure et ses branches (troncs veineux brachio-céphaliques) étant superficielles, celles-ci sont particulièrement exposées à des traumatismes au cours de cette étape. Par la suite, le thorax est basculé sur la droite afin d'exposer l'aorte thoracique. Une incision est pratiquée tout au long du bord gauche de son insertion sur le rachis. La répétition du geste permet de contourner l'aorte pour finalement l'isoler en préservant son intégrité. Le thorax est alors basculé sur la gauche afin d'isoler les veines caves inférieure et supérieure en utilisant la même technique d'incision. La veine azygos est sectionnée à proximité de son origine, restant, par conséquent, solidaire de la paroi thoracique. Le contenu thoracique peut alors être prélevé. La plèvre pariétale est examinée à la recherche de

déchirures ou/et hématomes en particulier en regard des fractures flagrantes de côtes. Parfois, un hématome, isolé au premier abord, se révélera associé à une fracture de côte après l'examen osseux détaillé du thorax. Cette association peut se révéler intéressante pour typer une fracture de côte en fracture bicorticale disjointe.

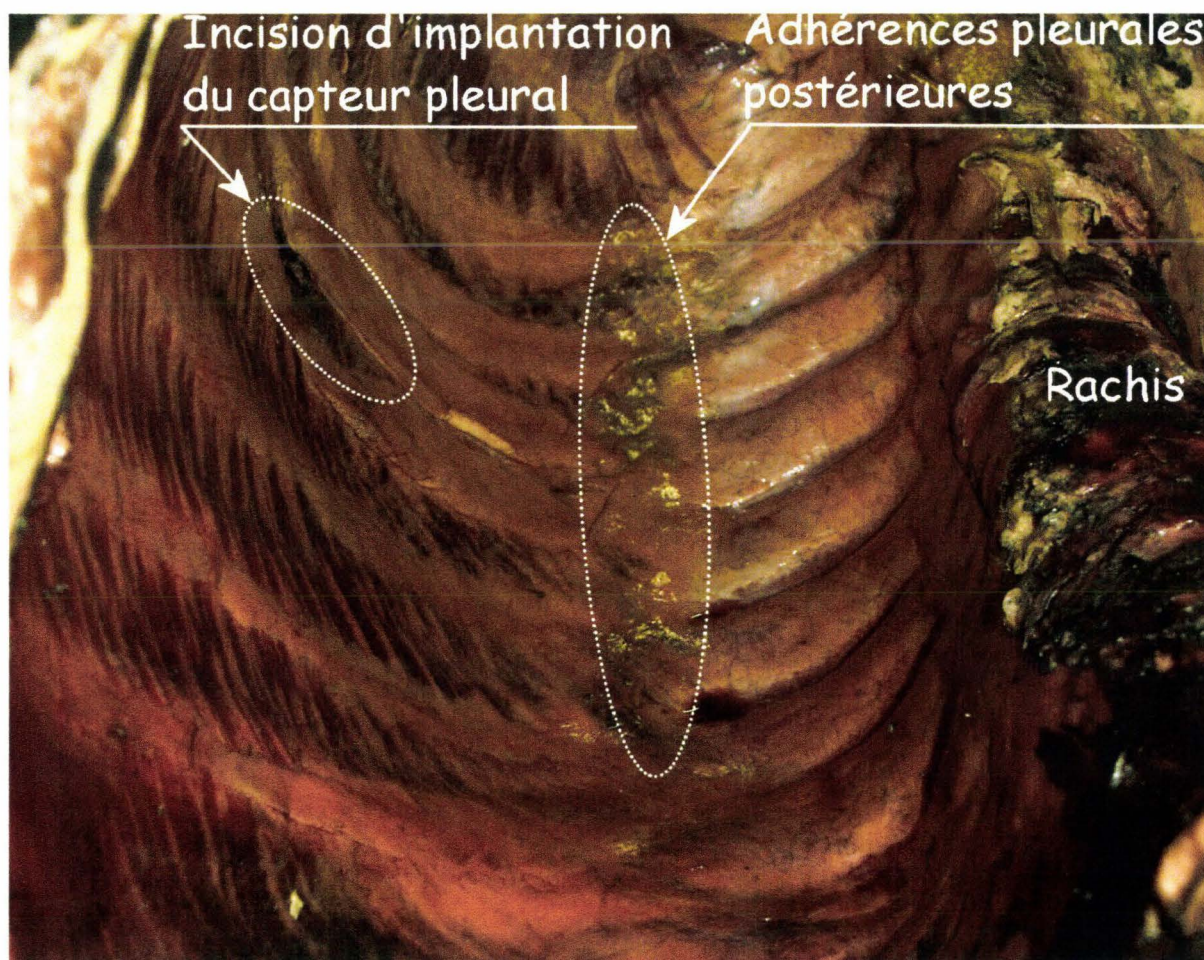


Figure 237. Plèvre pariétale droite

La figure 237 présente une vue de plèvre pariétale droite d'un sujet injecté à l'encre de Chine. Le rachis thoracique est visible sur la gauche du sujet. Au centre l'ellipse blanche contourne des reliquats d'adhérences pleurales. Dans le cas présent, celles-ci étaient facilement dissécables. Sur la droite du sujet, l'ellipse contourne l'incision pratiquée au niveau de l'arc moyen du cinquième espace intercostal au cours de l'instrumentation afin d'implanter un capteur de pression pulmonaire parenchymateuse périphérique en localisation postérieure.

Dissection et examen détaillé des éléments anatomiques de la cavité thoracique

Objectifs :

Après le prélèvement, le contenu thoracique fait l'objet d'une dissection détaillée. Celle-ci concerne dans un premier temps les poumons puis, dans un second temps, les éléments anatomiques médiastinaux.

Technique :

- **Poumons :** La première étape consiste à insuffler les poumons à la recherche d'un défaut d'étanchéité de la plèvre viscérale. En cas de fuite, il est possible de conclure à la présence d'un pneumothorax d'origine pulmonaire gauche, droite ou bilatérale. En l'absence de lésion de la plèvre viscérale, de plaie transfixiante de la paroi thoracique et de pneumomédiastin (rupture des bronches souches) communicant, il est possible de conclure à l'absence de pneumothorax. Par contre, le diagnostic devient plus difficile en cas d'adhérences pleurales, figure 238, puisqu'il aura été nécessaire de les cliver, voire de les disséquer, pour réaliser l'éviscération du thorax.

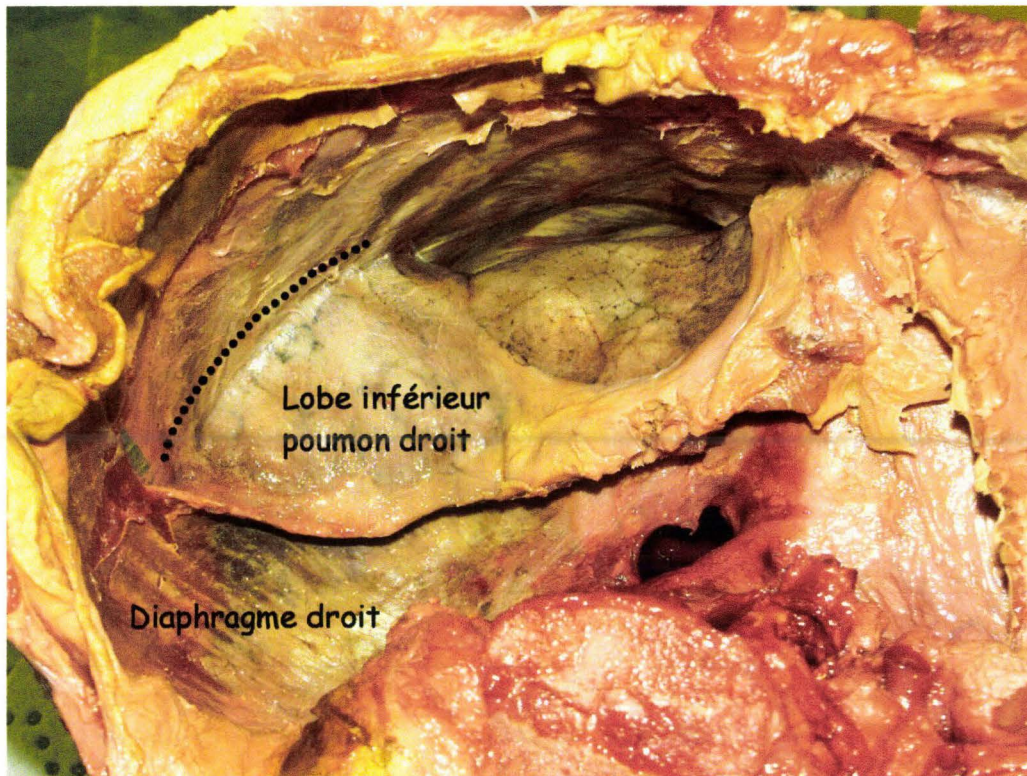


Figure 238. Adhérence pleurale localisée à la partie postérieure du lobe inférieur droit (sous la ligne noire pointillée).

Dans bon nombre de cas, cette action compromet l'intégrité de la plèvre viscérale. Pour que le bilan lésionnel puisse malgré tout être documenté, il faut prendre la précaution d'examiner les adhérences pleurales avant de les cliver. En effet, la périphérie de ces adhérences est fréquemment constituée de haubanages de plèvre graciles et fragiles à la sollicitation. Si cette organisation ne présente pas de signes de déchirure, il est sans doute possible de conclure à l'absence de solution de continuité aérienne à ce niveau. Pour ce qui est du reste de la plèvre viscérale, l'insufflation

maintenue à l'aide d'un petit compresseur à membrane (à cause des fuites sur les territoires pleuraux disséqués) permet l'examen du poumon insufflé et le repérage de lésions pleurales même punctiformes. De plus, et ceci sur des poumons dont l'intégrité semble à première vue conservée, il est fréquent d'observer des bulles sous-pleurales d'importance variable. Dans ce cas particulier, il est très difficile de conclure à la responsabilité de l'essai du fait qu'elles sont aussi rencontrées en l'absence de sollicitation thoracique. Peut-être sont-elles dans certains cas induites ou dans d'autres majorées (pneumatocèle préexistante) au cours de l'essai? Néanmoins, il existe des éléments d'orientation sur l'historique de ces remaniements parenchymateux. Tout d'abord, la déformation locale de la plèvre qui, du fait de ses limites d'élasticité, ne pourrait présenter une telle déformation instantanée sans déchirure. Enfin, si l'incision des bulles montre une disparition quasi totale du parenchyme remplacé par des cavités cicatricielles, l'interprétation s'oriente vers des pneumatocèles préexistants (figure 241). Celles-ci sont en communication avec l'arbre respiratoire, ainsi que le montre l'insufflation pulmonaire qui entraîne leur expansion (figure 239). L'incision des bulles, elle, entraîne l'affaissement du poumon.

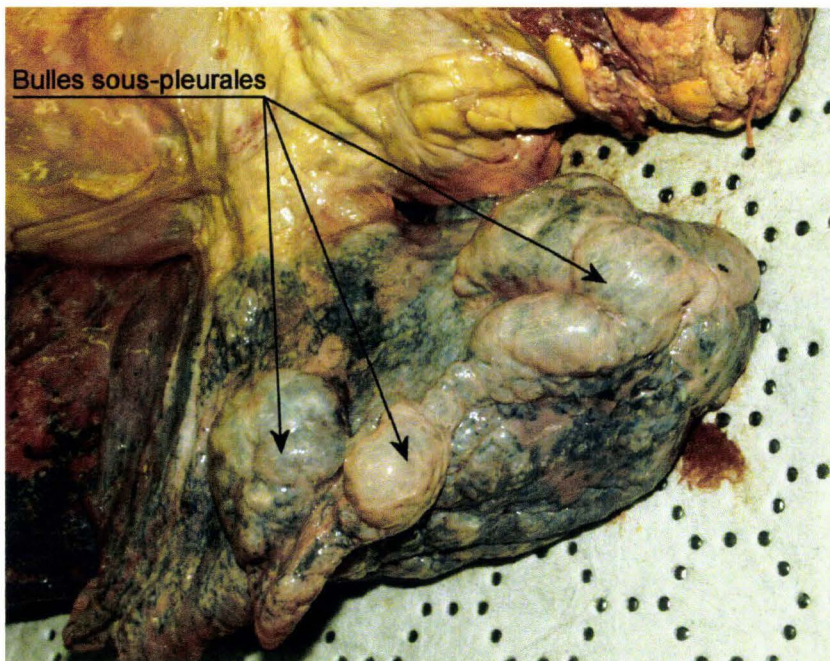


Figure 239. Volumineuses bulles visibles au niveau du lobe supérieur du poumon gauche.

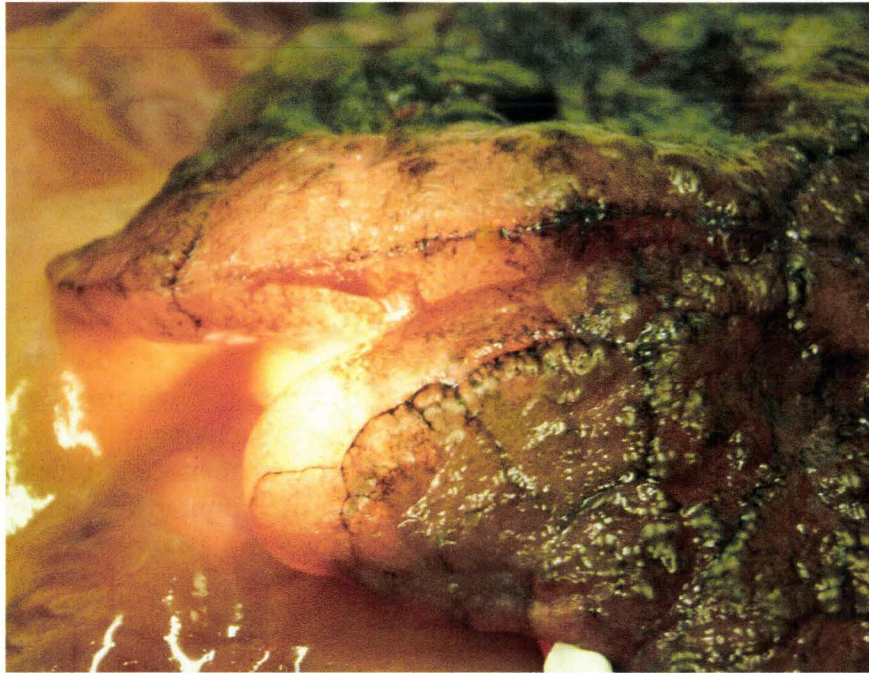

Figure 240. Pneumatocèle.

La figure 240 montre une transillumination de pneumatocèles en périphérie du poumon. La disparition totale du parenchyme rend la transillumination possible à l'aide d'une simple ampoule de lampe de poche.

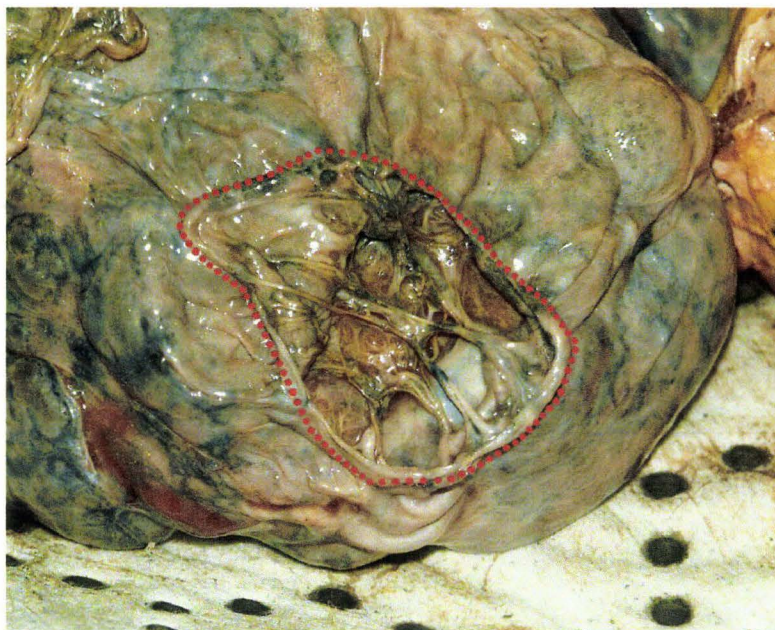


Figure 241. Pneumatocèle incisée localisée au sommet du poumon.

La figure 241 montre une pneumatocele après incision. La fuite d'air entraîne alors l'affaissement du poumon ce qui confirme la communication avec l'arbre bronchique. L'organisation interne évoque d'avantage un processus cicatriciel qu'une destruction parenchymateuse traumatique.

Dans certains cas assez rares pour les configurations d'essai réalisées, des lésions majeures du poumon peuvent être rencontrées. Ces lésions peuvent être visibles, soit dès l'ouverture de la cavité thoracique, soit à la section du parenchyme, allant de déchirures de la plèvre avec une implication plus ou moins importante du parenchyme, jusqu'à la disparition complète de la structure parenchymateuse qui semble liquéfiée.

Les lésions pulmonaires observées sont cotées selon l'OIS.

- **Médiastin :** Les différents éléments vasculaires sont progressivement isolés des tissus graisseux, l'ampleur de la tâche étant en relation avec la corpulence du sujet. Dans un premier temps, la résection des tissus de remplissage permet d'exposer les éléments anatomiques, puis, dans un deuxième temps, d'évaluer leurs rapports ainsi que l'état de leurs connexions. Dans un second temps, les éléments anatomiques sont individualisés permettant de réaliser un bilan lésionnel détaillé. Le travail sur le médiastin commence par le dégagement de la veine cave inférieure de son hiatus au niveau du diaphragme. Puis, la dissection remonte en arrière du péricarde jusqu'à l'atrium gauche où se drainent les quatre veines pulmonaires. La moitié inférieure de l'aorte thoracique est isolée, ainsi que l'œsophage. Le diaphragme est réséqué jusqu'aux ligaments phréno-cardiaques. La veine cave supérieure ainsi que ses branches sont libérées de leurs adhérences. La dissection se poursuit par la face antérieure de l'aorte, puis par sa face latérale droite pour se terminer en arrière par le dégagement du flanc droit de la trachée et de la bronche souche droite. Le tronc artériel brachiocéphalique droit et ses branches (carotide primitive droite et artère subclavière droite) sont dégagés ainsi que la carotide primitive gauche et l'artère subclavière gauche. La tâche suivante consiste à dégager l'artère pulmonaire gauche pour descendre ensuite vers le tronc pulmonaire puis sa branche droite en prenant soin de respecter le ligament artériel. Les derniers gestes consistent à isoler la trachée et la bronche souche gauche. Une fois que le bilan global est réalisé, chaque composant anatomique est prélevé et exploré. Le péricarde est ouvert à la recherche d'un épanchement d'encre de Chine qui, alors, impose d'identifier la lésion responsable : atteinte coronaire ou myocardique (localisation et type). Une fois le péricarde réséqué, l'aorte et les artères pulmonaires sont prélevées et détubulées à la recherche de ruptures incomplètes. La maladie athéromateuse aortique est évaluée dans son stade et ses localisations, permettant de documenter une rupture à son origine ou au niveau de l'isthme. La présence du capiton d'insertion du ligament artériel, (figure 242), sur l'artère pulmonaire est identifiée afin d'éviter toute confusion avec une production fibreuse exacerbée.

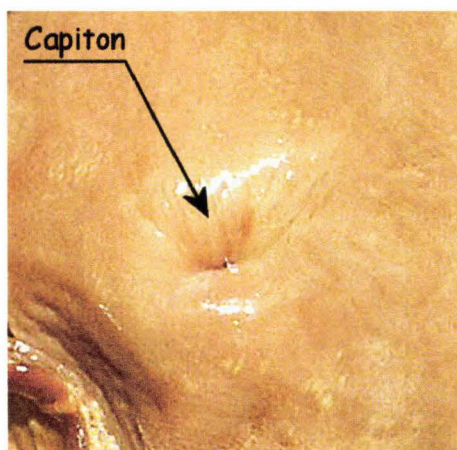


Figure 242. Vue de la lumière de l'artère pulmonaire détubulée. La présence du capiton d'insertion du ligament artériel est notée.

L'œsophage est isolé de la trachée, prélevé et éventuellement détubulé. La trachée et les bronches souches sont prélevées et examinées à la recherche de rupture de continuité. Les cavités cardiaques sont ouvertes, autorisant alors l'examen des valves aortique, pulmonaire, tricuspide et mitrale. L'état des piliers et cordages est aussi évalué.

Au début de ce travail sur le médiastin, l'inondation d'encre de Chine peut sembler rédhibitoire. Cependant, des nettoyages à l'alcool à 90° permettent d'obtenir un champ relativement propre et par conséquent une bonne évaluation de l'état des différents éléments anatomiques ainsi que le montre la figure 244 comparativement à la figure 243.

La figure 243 montre une dissection du médiastin en vue ventrale chez un sujet non injecté. Tous les éléments vasculaires sont individualisés ainsi que la trachée et l'œsophage. Le péricarde a été préservé et incisé à sa partie supérieure.

La figure 244 montre une dissection du médiastin en vue ventrale chez un sujet injecté avec de l'encre de Chine. Des sondes de Foley ont été introduites dans certains vaisseaux, en particulier les axes vasculaires : branche gauche/branche droite de l'artère pulmonaire ainsi que l'axe veine cave supérieure/veine cave inférieure. Malgré l'injection d'encre de Chine, il est possible d'obtenir un champ de dissection quasiment aussi propre que celui de la figure 243. Le péricarde a été réséqué. L'absence d'encre de Chine dans la cavité permet d'éliminer un hémopéricarde.

Une fois que toutes les étapes précédentes ont été menées à leur terme, il est possible de produire un bilan lésionnel précis qui décrit les lésions dans leurs types et leurs localisations afin de les classer selon l'OIS.

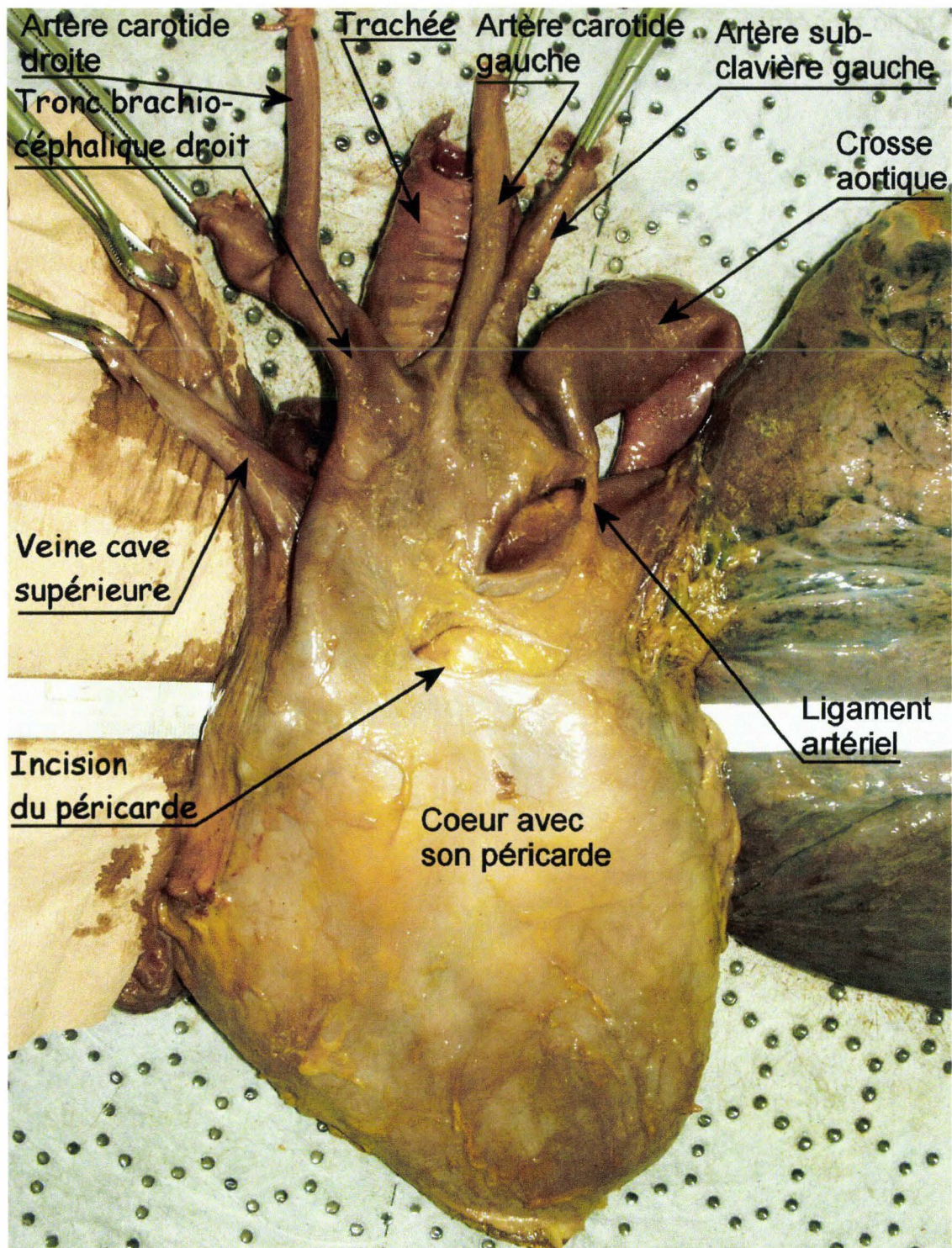


Figure 243. Dissection du médiastin d'un **sujet non injecté** en vue ventrale. Dans un second temps tous les éléments anatomiques sont prélevés et font l'objet d'un examen détaillé.

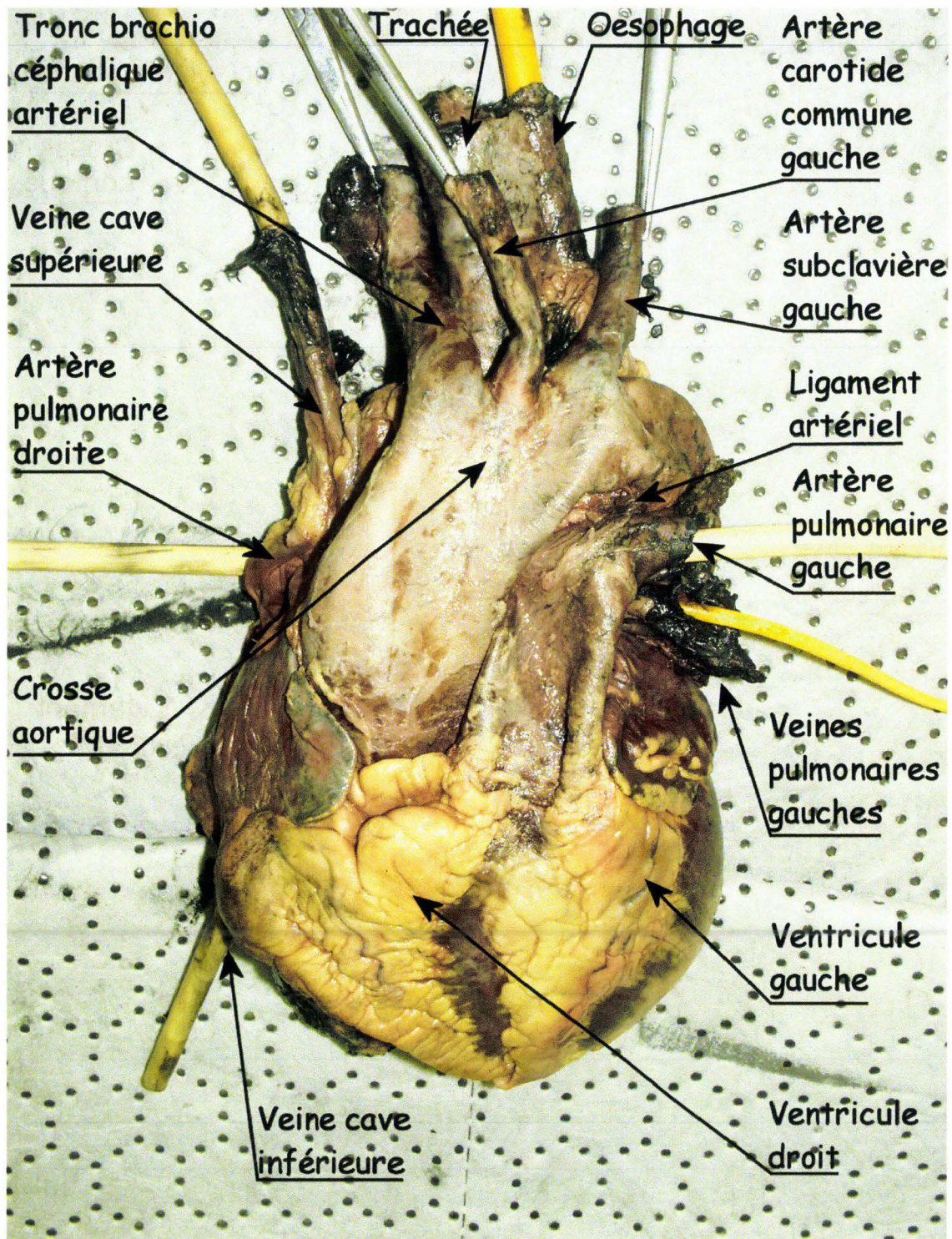


Figure 244. Dissection du médiastin d'un sujet injecté en vue ventrale.

Bilan lésionnel osseux du tronc

Objectifs :

Cette dernière étape de l'autopsie permet d'identifier les lésions du squelette. Les éléments squelettiques sont séparés en 3 parties : le bassin, le rachis lombaire et le squelette thoracique.

Technique :

Le bassin est séparé du reste du squelette à proximité de la charnière lombo-sacrée dans une zone exempte de lésions. La même technique est appliquée pour séparer le rachis lombaire du squelette thoracique, toutes les sections étant réalisées à l'aide d'une scie oscillante.

- Le bassin. Une fois le bassin décharné, l'examen est relativement simple, se focalisant en particulier sur les branches ilio-pubiennes et ischio-pubiennes, la symphyse, les cotyles et les articulations sacro-iliaques. Les lésions observées sont décrites dans leur type et leur localisation.
- Le rachis lombaire. Si l'essai réalisé n'implique pas le rachis lombaire au premier chef, un examen simple à la recherche de mouvements anormaux peut suffire pour identifier des lésions majeures au niveau des corps vertébraux, des disques et des ligaments. Si l'essai réalisé a pour cible le rachis lombaire, des explorations plus fines s'imposent. Ces explorations se déroulent en trois étapes:
 - *Radiographie du rachis de profil sur corps entier ou radiographie du rachis isolé* à la recherche de signes de fractures/tassements et de spondylolisthésis. La radiographie après l'essai du sujet toujours en place, permet de disposer d'un cliché précoce qui peut être comparé au cliché réalisé avant le tir dans les mêmes conditions. De plus, le cliché précoce (figure 245) constitue un cliché radiographique de référence particulièrement utile lorsque les essais se déroulent sur un site extérieur. En effet, plusieurs mobilisations et transports ayant été nécessaires au retour du sujet au laboratoire, il existe un risque de majoration des lésions rachidiennes (mobilisation des fragments du corps vertébral fracturé, constitution d'un spondylolisthésis par déplacement d'une fracture des colonnes zygapophysaires).

La radiographie du rachis isolé permet de disposer d'un cliché de bonne qualité (absence de diffusé, figure 246) représentant plutôt un support de communication et un document d'archive.



Figure 245. Radiographie d'un rachis lombaire après essai sur catapulte.

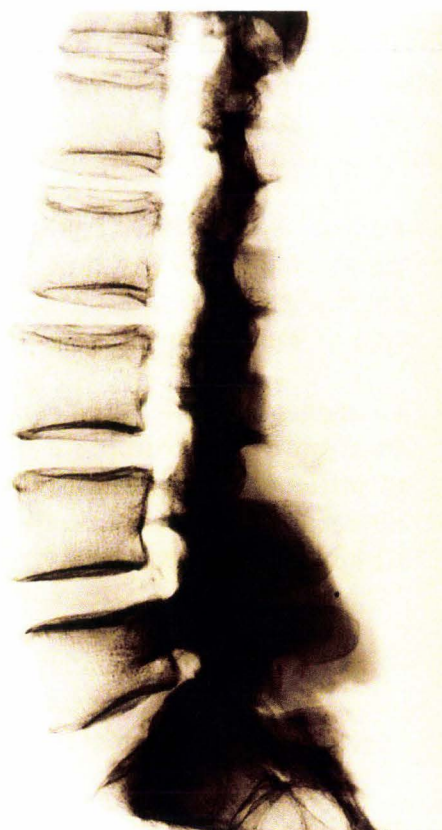

Figure 246. Radiographie d'un rachis lombaire isolé.

- *Décharnement, puis examen* des ligaments supraépineux, interépineux, jaunes et longitudinal ventral, le ligament longitudinal dorsal, lui, n'étant pas accessible. L'examen concerne les disques à la recherche de signes de décollement, les corps vertébraux à la recherche de fractures/tassements ainsi que des défauts d'alignement antérieur, expression d'un spondylolisthesis.
- *Cuisson puis décapage dans l'eau de javel.* Le décapage du rachis permet un bilan lésionnel osseux exhaustif sans nécessiter un investissement de temps aussi conséquent qu'un nettoyage manuel à la rugine. De plus, le rachis peut être reconstruit par collage des articulations zygapophysaires permettant, suite à une désinfection poussée à l'eau de javel, d'être manipulé sans précaution d'hygiène contraignante. La première étape consiste à faire bouillir le rachis pendant 24 heures soit 3 journées de huit heures car il est nécessaire d'être présent pour faire régulièrement le complément d'eau. Avant de mettre le rachis à bouillir, il est utile de pratiquer des incisions du ligament longitudinal ventral en regard des disques, car l'expansion de ces deniers ainsi que la rétraction du ligament entraîne des contraintes et donc un risque de majoration des lésions. La deuxième étape consiste à laisser tremper le rachis dans un bain d'eau de javel concentrée tiède (15 berlingots pour 10 litres) pendant 4 heures. Un premier nettoyage est réalisé après rinçage. Les vertèbres sont alors séparées. Un deuxième bain est préparé avec le même dosage d'eau de javel pour un trempage de huit heures. Un deuxième nettoyage est effectué à la rugine pour éliminer les derniers tissus mous, les ligaments jaunes représentant les éléments les plus résistants à tous les traitements. Un dégraissage est réalisé

soit à l'aide d'acétone passé au pinceau, soit à l'aide de bombes aérosol de produits dégraissants. Un troisième bain d'eau de javel concentrée est préparé pour une dernière séance d'immersion permettant d'obtenir un blanchissement homogène des vertèbres ainsi qu'une désinfection de l'os spongieux en profondeur. Pour finir, les vertèbres trempent dans un bain d'eau pure renouvelé environ trois fois sur 24 heures, puis sont mises à sécher à l'air libre pendant plusieurs jours. Il faut noter que, le traitement à l'eau de javel étant particulièrement agressif, il peut arriver que des abrasions de corticale laissent apparaître l'os spongieux dans des territoires fragiles tels que les processus transversaires. L'aspect étant différent d'une fracture, il ne se pose pas, malgré tout, de problème diagnostique. De par son spectre d'action large, incluant en particulier le prion, l'eau de javel concentrée reste le seul désinfectant permettant de respecter les objectifs d'hygiène.

La figure 247 montre un rachis lombaire nettoyé et assemblé. Au cours de la cuisson, tous les fragments antérieurs de L4 se sont dispersés alors qu'initialement les ligaments assuraient une bonne contention avec comme seul donnée perceptible un mouvement anormal du rachis localisé à L4. La persistance de la partie postérieure du corps vertébral de L4 fait évoquer un mécanisme lésionnel de type flexion/compression avec effondrement initial de la corticale antérieure.

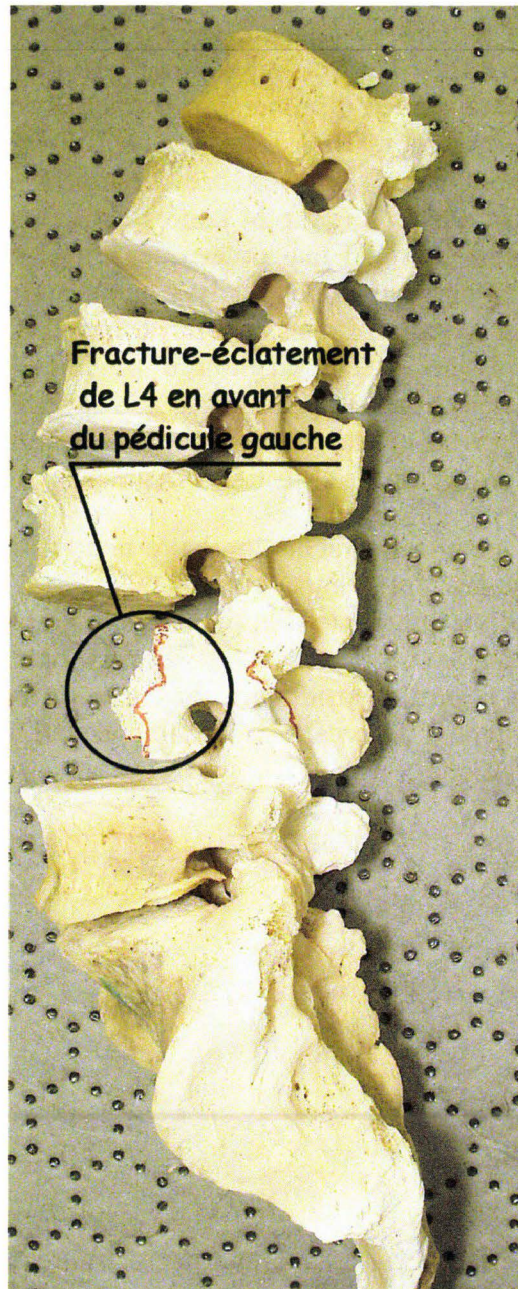


Figure 247. Vue latérale gauche d'un rachis lombaire nettoyé, désinfecté et assemblé par collage des zygapophyses.

La figure 248 montre une vue dorsale du rachis présenté sur la figure 247. On peut noter des lésions associées, mais sans déplacement, au niveau de l'arc postérieur de la vertèbre L4. L'absence de fracture des zygapophyses met à l'abri d'un spondylolisthesis.

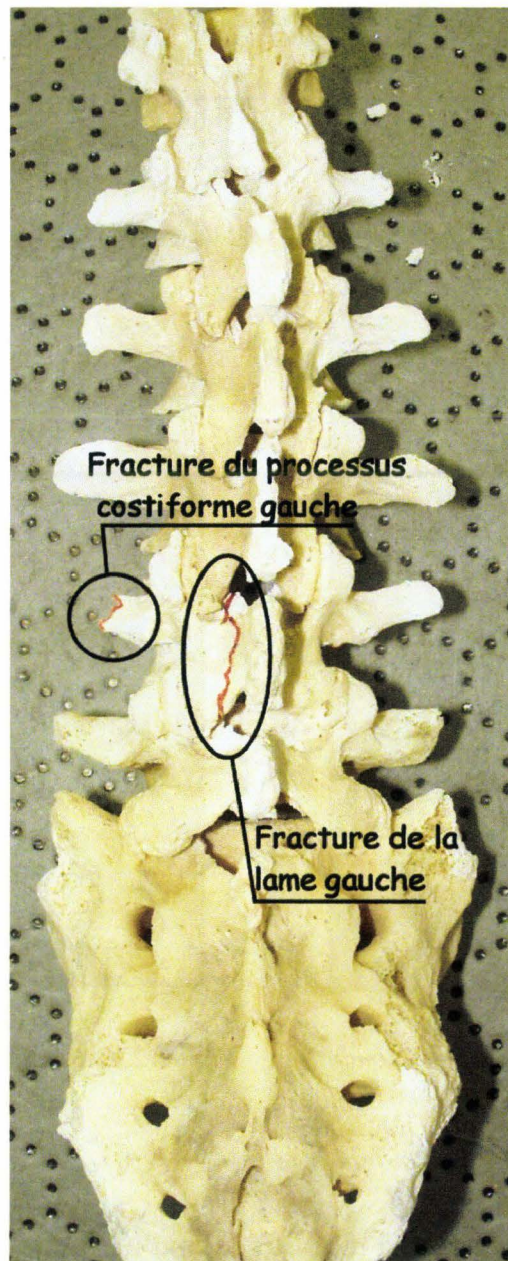


Figure 248. Vue dorsale du rachis présenté sur la figure 247.

La technique de nettoyage/désinfection ne permet pas seulement une identification exhaustive des lésions osseuses du rachis, elle permet aussi de comparer les pièces osseuses avec les reconstructions réalisées avant les essais à partir des coupes obtenues par TomoDensitoMétrie. Ainsi, la confrontation « pièce osseuse décapée/pièce osseuse reconstruite » constitue un outil de contrôle des reconstructions, et par conséquent un moyen d'évaluer les traitements automatiques et manuels des coupes. Les pièces osseuses les plus pertinentes sont celles qui présentent le plus d'anomalies (ostéophytose dans le cas du rachis), ce qui les éloigne d'une reconstruction générique au résultat trompeur.

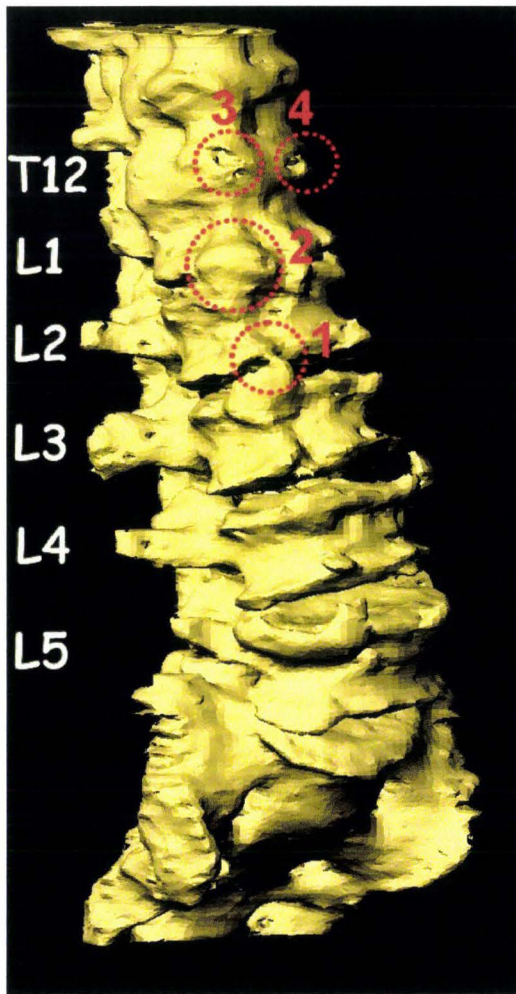


Figure 249. Reconstruction d'un rachis lombaire réalisée à partir de coupes tomодensitométriques, (reconstruction à partir de coupes TDM, BDD TDM CEESAR, Hôpital Cochin Radiologie B, ENSAM, LAB), (Mimics 2009).

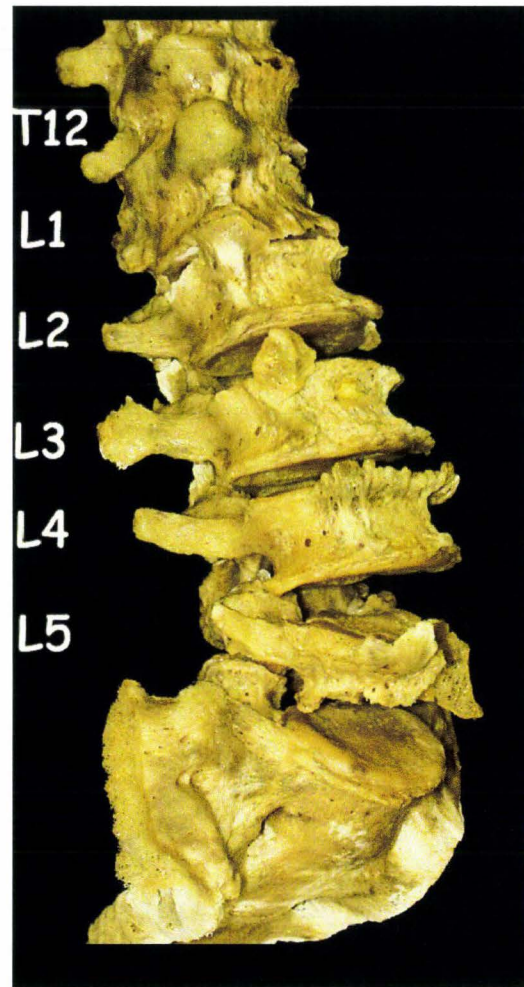


Figure 250. Rachis lombaire bouilli et décapé à l'eau de javel.

La figure 249 montre la reconstruction d'un rachis lombaire réalisée à partir de coupes tomодensitométriques. Après l'autopsie, ce même rachis a été décapé puis assemblé (figure 250). Il est alors possible d'évaluer la qualité de la reconstruction hormis pour ce qui est des segments lésionnels. Dans le cas présent, la reconstruction est fidèle pour l'essentiel. Il est néanmoins possible de relever quelques défauts :

- Les ostéophytes droits entre L1 et L2 sont soudés (cercle rouge 2) alors qu'ils n'ont pas encore atteint ce stade sur la pièce anatomique. Il en est de même pour L2 et L3 (cercle rouge 1).
- Les ostéophytes droits entre L1 et T12 présentent des défauts de surface (cercles rouges 3 et 4).

Initialement, il a été nécessaire de nettoyer manuellement les coupes du fait d'un important bruitage en rapport avec deux prothèses de hanche. Malheureusement, cette action est en elle-même génératrice d'incertitudes. De

plus, la résolution des coupes axiales 512x512 n'offre pas toujours une précision suffisante pour respecter les interlignes articulaires ou ostéophytiques. Quoiqu'il en soit, la reconstruction a besoin d'être reprise pour en améliorer sa fidélité. La correction des défauts de surface ne présente pas vraiment de difficultés. Par contre, pour ce qui est des interlignes, il est possible que la résolution des coupes impose des limites, impliquant alors un changement de stratégie. Celle-ci pourrait consister à reconstruire les pièces osseuses individuellement pour les assembler dans un second temps.

- Le squelette thoracique. Le bilan concerne les clavicules, les scapula, les côtes, le sternum et le rachis thoracique.

L'autopsie de segment corporel commence par la résection des téguments.

Les articulations sterno-claviculaires sont examinées à la recherche de laxités anormales, puis désarticulées. Les articulations acromio-claviculaires subissent le même sort. La clavicule est prélevée, toute fracture étant décrite dans son type et sa localisation. La scapula est isolée de ses insertions musculaires et prélevée. Toute fracture est aussi décrite dans son type et sa localisation.

Les muscles sont examinés en surface et en profondeur par la pratique de crevées à la recherche d'hématomes, puis réséqués. Le rachis cervical est décharné à son tour, l'exploration des éléments vasculaires et musculaires étant menée de façon concomitante. La figure 251 et la figure 252 montrent une vue latérale droite et une vue dorsale d'un thorax décharné. Les jauges de déformation ont été préservées. Les muscles intercostaux ont été réséqués. Le rachis cervical a été prélevé. A ce stade, des mesures sont réalisées sur la cinquième côte (diamètres antéro-postérieur et transversal) ainsi que sur T5 (distance entre les deux processus transversaires). Ces mesures, associées à la mesure de la largeur du sternum réalisée plus tard, permettent de documenter le cinquième arc costal qui correspond habituellement au niveau de l'impact sur l'axe X du sujet.



Figure 251. Vue latérale droite d'un thorax décharné. Les jauges du cinquième arc costal droit sont entourées de rouge. Le cercle le plus antérieur correspond à une jauge placée sur le cartilage.

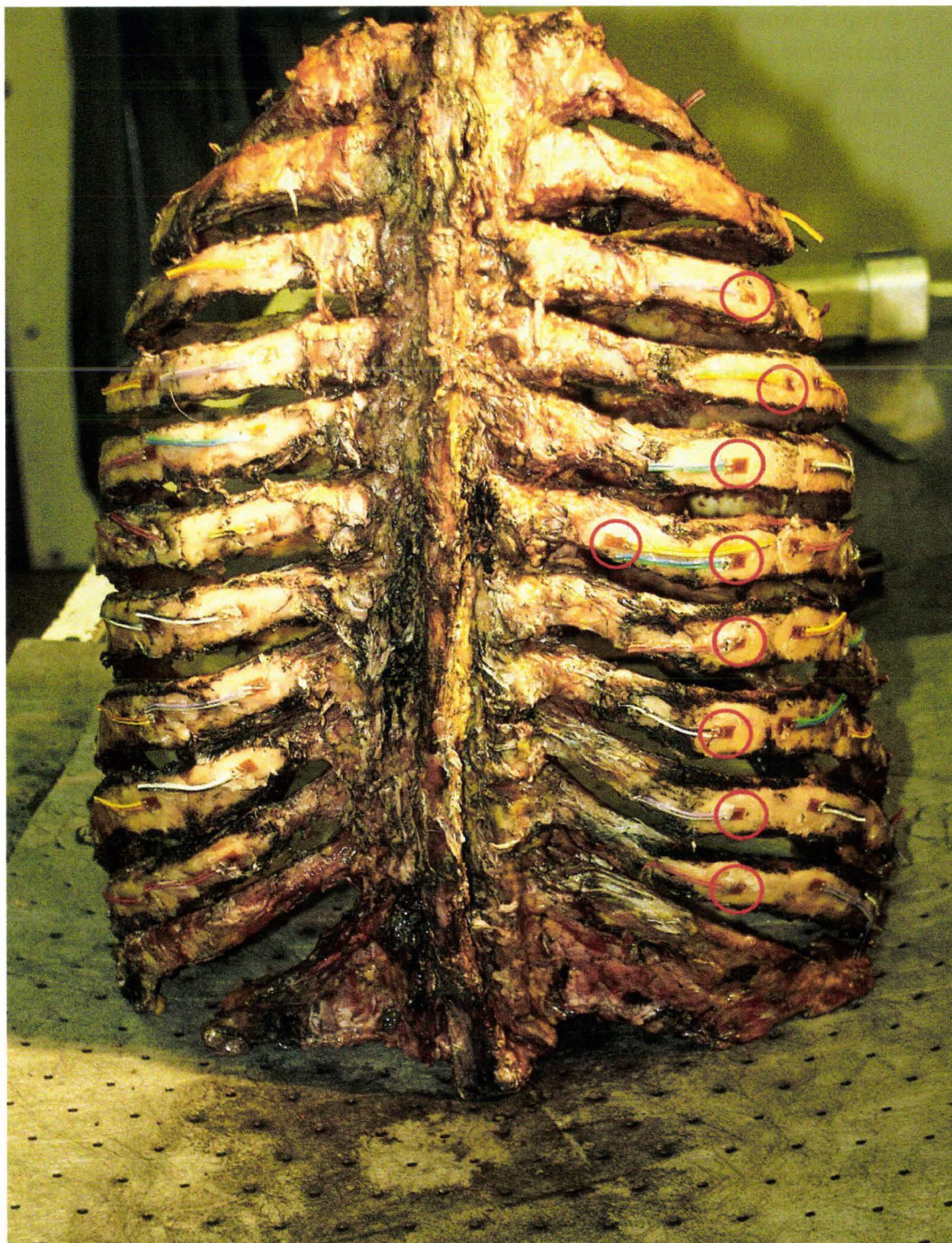


Figure 252. Vue dorsale d'un thorax décharné. Les jauges postérieures sont entourées de rouge. La cinquième côte est équipée d'une jauge postérieure supplémentaire.

La stabilité du thorax est une nouvelle fois évaluée avant de passer à l'étape suivante. Celle-ci consiste à sectionner les cartilages costaux dans un territoire exempt de fracture afin de prélever le sternum. Différentes mesures sont alors réalisées sur ce dernier : mesure de largeur en regard de chaque espace intercostal, mesure des largeurs entre les sections gauche et droite pour chaque cartilage, mesure d'épaisseur des cartilages à proximité de leur insertion et mesure de l'épaisseur du sternum au niveau de l'insertion de la cinquième côte. L'ensemble de ces mesures permet de documenter l'anthropométrie interne des sujets et constitue un référentiel de validation pour les données obtenues à partir des

coupes tomodensitométriques. Une fois le sternum prélevé, les côtes ne sont plus maintenues et peuvent être le siège d'affaissement au niveau de certaines fractures. En conséquence, la désarticulation postérieure se doit d'être peu mobilisatrice afin de ne pas aggraver le bilan lésionnel costal. Une fois que les côtes ont été prélevées, elles font l'objet de mesures de distance sur leur axe longitudinal, dont l'origine est constituée par le cartilage de l'articulation costo-transversaire. Ces mesures consistent à indiquer la position des événements rencontrés à partir de l'origine. Ces derniers se présentent de la façon suivante :

1. N° et position de la jauge
2. Type de fracture et position
3. Position de la jonction chondro-costale
4. Position de la section du cartilage

Les fractures sont classées en trois catégories :

1. Les fractures bicorticales disjointes (figure 253). Celles-ci sont caractérisées par une atteinte associée des systèmes de contention qui se manifeste soit par deux fragments disjoints, soit, en cas de faible mobilité relative des moignons, par une infiltration associée des muscles limitrophes et/ou de la plèvre pariétale en regard. Ces éléments expriment un état de disjonction résiduelle même si les tissus environnant maintiennent encore les moignons en contact. Du fait d'une discontinuité corticale, ces fractures sont susceptibles d'être détectées en radiographie conventionnelle si l'incidence des rayons est correcte.

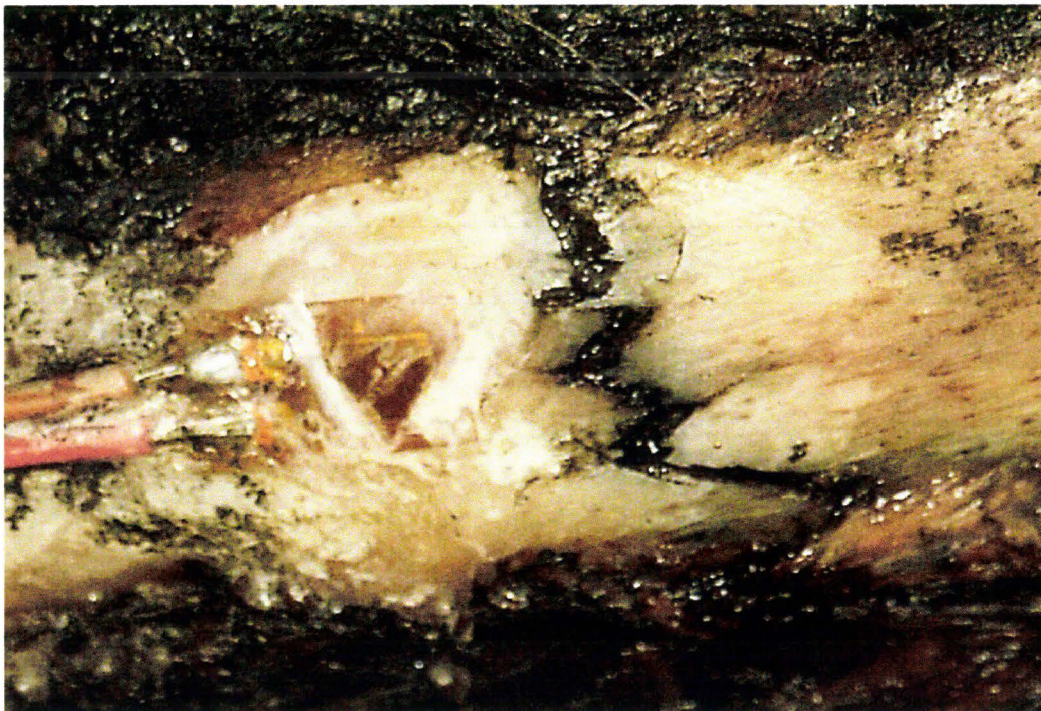

Figure 253. Fracture bicorticale disjointe en avant d'une jauge.

2. Les fractures bicorticales non disjointes. Les deux corticales sont le siège d'une discontinuité sans aucun signe d'accompagnement périphérique. En effet, macroscopiquement, la continuité de la côte semble parfaite et participe à la stabilité du thorax en compression. Il est nécessaire d'exercer une sollicitation manuelle en flexion sur la côte isolée pour faire apparaître la fracture et de pratiquer un décapage interne et externe pour objectiver la perte de continuité corticale. Du fait de la contiguïté des moignons, la détection de ces fractures se situe au delà des capacités de détection de la radiographie conventionnelle et de la tomodensitométrie.
3. Les fractures monocorticales internes ou externes. La discontinuité ne touche qu'une des deux corticales. Elles participent à la stabilité du thorax et ont davantage un sens biomécanique que clinique. Leur mise en évidence nécessite un décapage des deux corticales afin de ne pas l'identifier en tant que bicorticale non disjointe. Tout comme cette dernière, les capacités de la radiographie conventionnelle et de la tomodensitométrie ne permettent pas leur identification.

Les derniers éléments à explorer sont le rachis thoracique et le rachis cervical. L'inspection et la mobilisation permettent l'identification d'atteintes ligamentaires et articulaires sévères. La détersion par la cuisson et le traitement par l'eau de javel peuvent représenter la dernière étape pour une identification fine des lésions osseuses.

Codage AIS (AAAM 1998) et discussion

Les lésions, décrites et organisées à l'aide de l'OIS (Organ Injury Scale), vont être codées selon l'Abbreviated Injury Scale (AIS) afin d'évaluer le risque vital sur une échelle allant de 1 à 6. L'objectif est de pouvoir s'articuler avec d'autres sources de résultats ainsi qu'avec l'accidentologie. Cependant, l'utilisation d'un substitut tel que le cadavre pose certaines difficultés pour trois raisons :

- Premièrement, la nécessité de déduire certaines pathologies telles que les épanchements (aériens ou liquides), ce qui ne permet pas d'en déterminer le volume.
- Secondairement, l'exhaustivité du bilan lésionnel autopsique qui majore le bilan osseux pour les côtes.
- Enfin, la pressurisation vasculaire qui ne reproduit des conditions hémodynamiques artérielles que pendant une minute seulement, stigmatisant ainsi les lésions des tissus mous dans l'instantanéité du choc.

En pratique, l'élaboration du bilan lésionnel amène à faire face à deux types de situations :

- **Lésions objectives.** La description ne pose pas de difficultés particulières, que ce soit pour les lésions osseuses ou pour les lésions des tissus mous. Ce n'est pas non plus le codage qui présente des difficultés, sauf le cas particulier des fractures des cartilages costaux qui n'est pas pris en compte par l'AIS. C'est au niveau de l'articulation avec les bilans d'accidentologie qu'apparaît une distorsion. En effet, pour des conditions de choc comparables, le bilan lésionnel costal produit par l'autopsie est généralement plus sévère que le bilan lésionnel costal des traumatisés

produit par l'hôpital (Kent, Crandall et al. 2002). Différentes hypothèses sont recevables :

- *Différence d'âge moyen entre les deux populations.* Cette situation n'explique pas totalement les résultats, pas plus que les tests de minéralisation réalisés par calcination sur les côtes 4 et 5 de chaque sujet.
- *Techniques d'explorations différentes et surtout objectifs des explorations différents.* En effet, à l'admission d'un polytraumatisé, ce n'est pas un bilan lésionnel costal exhaustif qui est visé. Ce qui importe, c'est de connaître la capacité du patient à respirer. L'objectif de la radiographie du thorax est d'identifier un pneumothorax (absence de respiration pulmonaire) ou un pneumomédiastin (rupture de bronche souche). Un bilan lésionnel costal précis n'est pas fondamental. C'est pourtant le bilan lésionnel de l'hôpital qui vient documenter les études d'accidents. Ce faisant, il est détourné de son objectif initial et, par conséquent, sorti de son contexte. En conséquence, le bilan des fractures de côtes présente des insuffisances en matière d'exhaustivité en comparaison avec une autopsie. Des essais réalisés en radiographie conventionnelle sur des grills costaux isolés présentant des fractures franches montrent l'impossibilité de toutes les détecter. Dans ce cas, pourtant, les conditions sont optimales :
 - Absence de diffusé lié aux tissus mous
 - Utilisation d'incidences centrées sur des fractures connues, les rayons étant orientés selon le plan de la fracture

Les seules fractures identifiables sont celles qui présentent une disjonction susceptible d'induire une image de radiotransparence sur le cliché (si l'incidence est convenable). Les fractures bicorticales non disjointes et monocorticales ne présentant pas de discontinuité, il n'y a pas de signature radiographique. Les bilans lésionnels hospitaliers et autopsiques ne sont donc pas superposables. Ces constatations font naître le besoin d'une différenciation sémantique entre la cotation d'un bilan hospitalier qui est alors nommé **AIS clinique** et la cotation d'un bilan autopsique qui est alors nommé **AIS autopsique**. Cette situation induit alors le désir de disposer d'une passerelle entre les deux AIS. Cette dernière va se construire de la façon suivante (figure 254):

Dans un premier temps, le bilan costal autopsique est coté en prenant en compte toutes les fractures de côtes, afin de produire un **AIS autopsique**. Dans un second temps, une nouvelle comptabilisation des fractures de côtes est effectuée en excluant les fractures non détectables en radiographie conventionnelles ou tomodensitométrie (bicorticales non disjointes et monocorticales). Ce nouveau bilan est sensé représenter le bilan que fournirait l'hôpital après exploration du thorax testé. Là encore, il est considéré que toutes les fractures détectables seraient identifiées, ce qui ne représente pas l'objectif principal des explorations engagées devant un traumatisé du thorax. Ce nouveau bilan peut, par conséquent, se révéler dans un certain nombre de cas encore un peu péjoratif, mais il s'approche considérablement d'un bilan clinique. Les effets de la conversion de l'**AIS autopsique** en **AIS clinique** sont

variables. Pour certains essais produisant des fractures nettes avec disjonction, les AIS clinique et autopsique sont identiques. Pour d'autres essais produisant de nombreuses fractures partielles, les AIS clinique et autopsique sont très différents. L'AIS clinique a réellement un sens clinique puisqu'il évolue avec la stabilité thoracique, elle-même liée au nombre de fractures disjointes. Quant à l'AIS autopsique, son sens biomécanique est basé sur la prise en compte de toutes les ruptures franches des matériaux, même si elles ne participent pas à l'instabilité du thorax. A ce jour, tous les bilans thoraciques sont accompagnés d'une cotation en AIS autopsique et AIS clinique. Si l'outil est en place, il est encore en attente de validation.

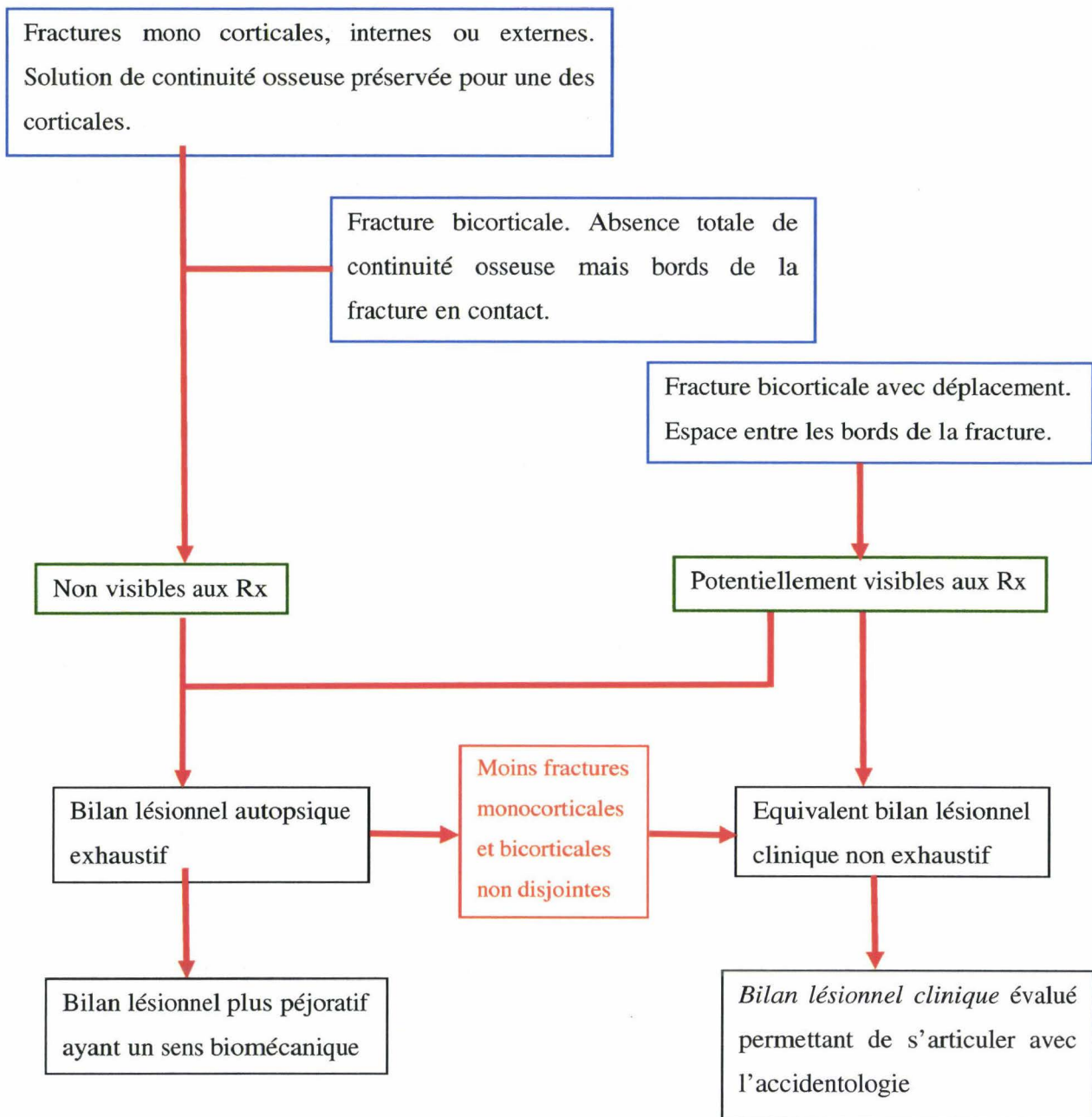


Figure 254. Méthode d'évaluation des AIS clinique et autopsique à partir du bilan lésionnel autopsique.

- **Pathologies déduites.** Certaines données du bilan lésionnel ne découlent pas uniquement d'observations directes. C'est le cas des pneumothorax, hémithorax, pneumomédiastin, pneumopéritoine, hémopéritoine et spoliation sanguine.
 - Pneumothorax. L'existence d'un pneumothorax se déduit de la mise en évidence d'une solution de continuité aérienne avec la cavité pleurale. Celle-ci peut être due, soit à une perforation de la plèvre viscérale entraînant une communication avec l'arbre aérien pulmonaire (traumatisme fermé), soit à une perforation de la paroi thoracique entraînant une communication avec l'air extérieur (traumatisme ouvert). Un pneumothorax peut être secondairement associé à un pneumomédiastin.

- Hémothorax. En l'absence d'instrumentation de la plèvre, la présence d'encre de Chine dans la cavité pleurale est un bon indicateur d'hémothorax. Par contre, si un capteur de pression pulmonaire parenchymateuse périphérique a été installé, l'incision de la paroi thoracique peut induire un écoulement d'encre de Chine dans la cavité pleurale au cours de la pressurisation du système artériel. Il est alors essentiel d'identifier une autre origine d'épanchement pour diagnostiquer un hémothorax dans le cas d'un traumatisme fermé. Les lésions en cause sont essentiellement de deux types : 1) déchirure de la plèvre pariétale en regard d'une fracture de côte, 2) déchirure de la plèvre viscérale associée à une contusion pulmonaire.
- Pneumomédiastin. Celui-ci peut se déduire de la rupture des bronches souches. Un pneumothorax peut être associé à un pneumomédiastin.
- Pneumopéritoine. Celui-ci peut se déduire de la perforation d'un organe creux de la cavité abdominale.
- Hémopéritoine. En l'absence d'instrumentation, la présence d'encre de Chine dans la cavité péritonéale est un bon indicateur d'hémopéritoine. En pratique, la plupart du temps, la cavité péritonéale fait l'objet d'une instrumentation et présente des incisions pouvant être à l'origine d'écoulements pendant la pressurisation artérielle. Cependant, l'inondation reste superficielle et ne remet pas en cause l'identification d'hémorragies en profondeur (mésentère, anses grêles). C'est pourquoi l'examen initial de la cavité abdominale se doit d'être méthodique et prudent. En conséquence, la présence d'un écoulement hémorragique localisé permet, malgré tout, de diagnostiquer un hémopéritoine.
- Spoliation sanguine. Le seuil de 20% de réduction de masse sanguine est un seuil critique influençant la valeur de l'AIS. L'examen d'un état hémorragique correspondant à une minute d'injection ne permet pas de préjuger de l'évolution de la spoliation sanguine dans les minutes ou les heures à venir. En effet, l'environnement de l'hémorragie est essentiel et va conditionner plus ou moins son confinement. A part une brèche artérielle ouverte dans une cavité volumineuse (abdomen) et sans cloisonnement (adhérences, brides) pour laquelle il est possible de conclure à une spoliation sanguine supérieure à 20%, les questions restent en suspens dans la plupart des autres situations:
 - Quel est le devenir d'un hématome sous-capsulaire hépatique ou d'une déchirure parenchymateuse de grade I ou II (OIS) ? La question se pose de la même façon pour la rate.
 - Quel est le devenir des hémorragies intramurales de l'intestin ?
 - Quel est le devenir d'une hémorragie mésentérique ?
 - Quel est le devenir d'une hémorragie du rétropéritoine ?

Ces questions représentent autant d'axes de recherche susceptibles de faire progresser les techniques. Certaines avancées passeront par des expérimentations, en particulier l'injection prolongée d'organes isolés. D'autres réponses seront

plutôt à rechercher auprès des praticiens qui ont une authentique expérience dans ce domaine, en particulier les chirurgiens traumatologues et urgentistes.

Pour conclure, l'AIS ne représente pas seulement un outil d'échange performant, il a en plus le mérite de pointer de façon récurrente les limites de l'utilisation du cadavre comme substitut de l'être humain.

Conclusion

L'autopsie biomécanique systématisée consiste à démonter successivement des ensembles anatomiques qui font secondairement l'objet d'un examen et d'une exploration détaillée. Ce faisant, l'ensemble des territoires distincts de ces prélèvements est aussi exploré sans que l'injection d'encre de Chine ne pose de réelles difficultés. En fonction des besoins futurs, la technique peut s'adapter ou encore s'affiner sans bouleverser la stratégie initiale. Enfin, les observations faites au cours de l'autopsie permettent d'apporter des indications sur la qualité des mesures ainsi que sur l'efficacité de l'injection. C'est pourquoi, l'autopsie biomécanique constitue une réponse adaptée et évolutive aux besoins en bilans lésionnels après les expérimentations dans le champ de la biomécanique des chocs. La principale difficulté est représentée par le codage AIS qui vient pointer les limites de l'expérimentation sur cadavre, mais constitue aussi le moteur nécessaire pour engager des actions de recherche.

Conclusion

Chaque technique ou méthodologie décrite dans ce travail peut être appréhendée individuellement et exploitée de façon isolée. Ceci correspond à un premier niveau de lecture qui correspond à la recherche de solution dans un exposé qui participe à la description de l'état de l'art dans le champ de l'expérimentation sur cadavre.

Il existe un deuxième niveau de lecture qui prend du recul par rapport à la « boîte à outils » afin d'appréhender les expérimentations dans leur globalité et ainsi de les recentrer sur le cadavre. Cette vision s'appuie sur les liens indéfectibles qui existent entre toutes les étapes nécessaires à la conduite des expérimentations sur cadavre :

- **Conservation préservation et conditionnement des sujets.** Si ces actions ont pour objectif de préserver la biofidélité et de restaurer l'anatomofidélité des sujets, elles ne permettent pas pour autant de considérer que le comportement du cadavre peut devenir superposable au comportement du sujet vivant. Néanmoins, le cadavre reste le meilleur substitut permettant de mener les recherches en biomécanique des chocs. Ce dont il est question, c'est de limiter la dégradation des tissus, de corriger les conséquences de certains phénomènes post-mortem et de pallier l'arrêt de certaines fonctions (circulatoire et respiratoire). Ce faisant, cette première étape est intimement liée à la deuxième, l'instrumentation, ainsi que les exemples suivants le montre :
 - Association de la pressurisation artérielle (conditionnement) à la mesure de pression aortique (instrumentation)
 - Association de l'insufflation pulmonaire (conditionnement) à la mesure de pression trachéale (instrumentation)
 - Association de la pressurisation de la veine cave inférieure (conditionnement) à la mesure de pression veineuse centrale (instrumentation)
 - Association de l'assèchement de la plèvre (conditionnement) à l'implantation des capteurs de mesure de pression pulmonaire parenchymateuse périphérique (instrumentation), etc.
- **Instrumentation.** Son objectif consiste à mettre en œuvre des techniques et méthodologies permettant de réaliser des mesures physiques revendicables. Celles-ci permettent de documenter le comportement des sujets en situation de choc, d'améliorer la compréhension des mécanismes lésionnels et d'identifier les seuils lésionnels. La qualité des résultats, dépendante des moyens de conservation et de reconditionnement en amont, conditionne la conduite de l'autopsie en aval.
- **Autopsie biomécanique.** Au fil de l'expérience, l'autopsie s'est détachée de la culture médico-légale pour acquérir sa propre identité, liée aux objectifs et au contexte expérimental. Sa conduite impose de s'appuyer sur la connaissance des deux étapes précédentes.

L'expérience a montré la nécessité de lier les activités autour du point de convergence qu'est le cadavre, si l'on souhaite tirer le meilleur parti possible d'expérimentations longues et complexes. Cette démarche ne répond pas seulement à une recherche de résultats, mais aussi à un engagement éthique vis-à-vis du Centre du Don des Corps à la Science. Les sujets étant précieux, il faut garder à l'esprit la nécessité, pour chaque expérimentation, de produire le plus de recherche possible.

Enfin, il existe un dernier niveau de lecture commun à toute expérimentation, quelque soit le domaine d'activité. Les éléments qui s'en dégagent correspondent à des principes généraux qui mettent en avant le souci de maîtrise des conditions d'essais afin d'assurer une bonne reproductibilité et de limiter le risque d'échec.

Le fait de nommer le domaine d'activité « thanatomécanique » et « thanatométrie » permet de border le champ d'expérience et de poser ses limites tout en focalisant l'attention sur le cadavre. Contrairement à ce que cela semble signifier en terme de contrainte, cela apporte, au contraire, de l'autonomie par rapport à d'autres domaines de recherche et donc plus de liberté. Il ne faut cependant pas se méprendre, autonomie ne signifie pas isolement. Ainsi, en sachant mieux se positionner, il est plus facile de mettre en perspective les actions à mener. La vision d'ensemble de l'état de l'art que ce travail a apportée a permis d'identifier des axes de recherche dans le domaine expérimental. Pour exemples :

- La conduite d'une veille bibliographique sur la congélation des tissus humains pourrait permettre d'adapter les techniques de travail et les méthodologies dans un souci constant d'étayage des résultats et des analyses.
- Des mesures de température réalisées en cours de décongélation sur un sujet d'environ 100kg permettraient, en complément des mesures existantes, de mieux définir les délais de décongélation totale.
- Des essais comparatifs d'injection à pression croissante de portions d'intestin grêle/mésentère ayant été congelé ou non permettraient de façon simple de mieux appréhender les conséquences de la congélation sur les artères et artérioles.
- Des tests complémentaires de pourrissement avec étude de la flore bactérienne permettraient de mieux objectiver les effets positifs de l'injection d'antibiotiques.
- L'analyse fréquentielle des instrumentations pourrait permettre de border le champ d'application des techniques d'ancrage.
- La réduction des « hémorragies » d'encre de Chine/alcool pendant l'essai permettrait une meilleure maîtrise de la pression d'injection artérielle. La fulguration des plans d'incision au bistouri électrique pendant l'instrumentation est une technique relativement simple à mettre en œuvre, susceptible de réduire la perte de charge vasculaire périphérique.
- Le développement de nouvelles techniques de mesure et de nouvelles méthodologies pourrait permettre d'affiner la connaissance du comportement du corps humain en situation de choc afin de soutenir le développement des modèles numériques et de les rendre plus anatomofidèles et plus prédictifs sur le plan lésionnel.
- L'amélioration des connaissances sur le devenir des lésions tissulaires immédiates (bilan lésionnel autopsique) permettrait un meilleur codage AIS et donc une meilleure articulation avec les bilans d'accidentologie. Deux sources de documentation sont susceptibles d'apporter des informations utiles :
 - Certains bilans lésionnels détaillés d'accidentologie qui décrivent les lésions initiales (à l'admission aux urgences), leur évolution ainsi que les interventions chirurgicales secondaires.

- Les comptes-rendus d'interventions chirurgicales sur les traumatisés de la route.

La liste n'est pas exhaustive, il reste beaucoup de chemin à parcourir et les projets en cours laissent augurer d'avancées majeures dans la compréhension et la simulation des mécanismes lésionnels grâce aux modèles d'êtres humains numériques.

Bibliographie

AAAM (1998). Abbreviated Injury Scale AIS 1998.

Ackerman, M. (1995). "Accessing the Visible Human Project." D-Lib Magazine 1.

Ackerman, M. (1998). "The Visible Human Project." Proceedings of the IEEE 86(3): 504-511.

Agur, A. M. R. (1991). Grant's Atlas of Anatomy. Baltimore, Williams & Wilkins.

Anne M. R. Agur, B. S. O., M.Sc Grants Atlas of anatomy. Baltimore, Williams & Wilkins.

Applied Technology associates, A. (2009). Angular rate sensors, <http://www.atasensors.com/>.

Bates, J., T. Abe, et al. (1989). "Measurement of alveolar pressure in closed-chest dogs during flow interruption." Journal of Applied Physiology 67(1): 488-492.

Benditt, J. O. (2004). Use of Ventilator Waveforms and Mechanics in the Management of Critically Ill Patients. 34th Respiratory Care Journal Conference, Applied Respiratory Physiology, Cancun, Mexico.

Bertholon, N. (1999). Modélisation 3D du cou humain en situation de chocs omnidirectionnels. Analyse cinématique et aspects lésionnels. Ecole Nationale Supérieure d'Arts et Métiers. Thèse.

Campbell, E. J. M. and J. H. Green (1953). "The variation in intra-abdominal pressure and the activity of the abdominal muscles during breathing; A study in man." J. of Physiology.

Cavanaugh, J. M. (1993). Injury and response of the thorax in side impact cadaveric tests. 37th Stapp Car Crash Conference, San Antonio, Texas, USA.

Chang, H. and J. Mortola (1981). "Fluid dynamic factors in tracheal pressure measurement." Journal of Applied Physiology 51(1): 218-225.

- Circuit-shop (2006). Simulation de circuits électroniques analogiques et digitaux, Cherrywood Systems.
- Crandall, J. (1994). The Preservation of Human Surrogates for Biomechanical Studies, University of Virginia.
- Da Silva, R., J. Matera, et al. (2004). "Preservation of Cadavers for Surgical Technique Training." *Veterinary Surgery* 33(6): 606-608.
- Daly, W. and S. Bondurant (1963). "Direct measurement of respiratory pleural pressure changes in normal man." *Journal of Applied Physiology* 18(3): 513-518.
- Deng, B., P. C. Begeman, et al. (2000). Kinematicsof human cadaver cevical spine during low speed rear-end impacts. 44 Stapp Car Crash Conference, Atlanta, Georgia, USA.
- Denton (2009). Sensors products, <http://www.dentonatd.com/>.
- De Silva, H. R. (1942). *Why We Have Automobile Accidents*. New York, John Wiley & Sons, inc.
- Dodds, W. J., J. Dent, et al. (1982). "Mechanisms of gastroesophageal reflux in patients with reflux esophagitis." *N Engl J. Med.*
- Durigon, M. (2004). *Pratique médico-légale*, Elsevier Masson.
- Fayon, A., C. Tarriere, et al. (1975). Thorax of 3-Point Belt Wearers During a Crash (Experiments With Cadavers) - SAE Paper n°751148. 19th Stapp Car Crash Conference, San Diego, SAE.
- Fogg, Q. (2006). "The Virtual Human Dissector by Touch of Life Technologies and University of Colorado, www.toltech.net." *Clinical Anatomy* 20(2): 226-227.
- Foster, C., W. Hardy, et al. (2006). High-speed seatbelt pretensioner loading of the abdomen. Paper n°2006-22-0002. 50th Stapp Car Crash Conference, Dearborn, Michigan.
- Funk, J. R. and J. Crandall (2004). Calculation of Long Bone Loading Using Strain Gauges. 32th Annual International Workshop on Human Subjects for Biomechanical Research, Nashville, Tennessee, USA.
- Garnier, M., V. Delamare, et al. (2002). *Dictionnaire des termes de médecine*, Maloine.
- Gray, H. (1918). *Anatomy of the Human Body*, 1918. New York, Bartleby.com.
- Guez-Chailloux, M. and P. Puymérail (2005). "La thanatopraxie: état des pratiques et risques professionnels." *Dossier medicotechnique* 104TC105, INRS: 449-469.
- Guillemot, H., B. Besnault, et al. (1997). Pelvic injuries in side impact collisions: a field accident analysis and dynamic tests on isolated pelvic bones. 41st Stapp Car Crash Conference, Lake Buena Vista, Florida, USA.
- Hardy, W., C. Shah, et al. (2008). "Mechanisms of traumatic rupture of the aorta and associated peristhmic motion and deformation." *Stapp Car Crash Journal* 52: 233.

- Higgs, Z., D. Macafee, et al. (2005). "The Seldinger technique: 50 years on." *The Lancet* 366(9494): 1407-1409.
- Hodgson, V. R., W. A. Lange, et al. (1965). Injury to the facial bones. Ninth Stapp Car Crash Conference, Minneapolis, Minnesota, USA.
- Hodgson, V. R. and L. M. Thomas (1980). Mechanisms of cervical spine injury during impact to the protected head. 24th Stapp Car Crash Conference, Troy, Michigan, USA.
- Jackson, D. (1991). "The effects of in situ freezing on the anterior cruciate ligament. An experimental study in goats." *The Journal of Bone and Joint Surgery* 73(2): 201-213.
- Kallieris, D. and R. Mattern (1994). Preparation, cardiopulmonary pressurization and rigor mortis in cadaver testing. 22th International Workshop on Biomechanics Research, Fort Lauderdale, Florida, USA.
- Kamina, P. (2003). "Précis d'anatomie clinique, Tome 2." Les nerfs du membre inférieur. Maloine éditeur, Paris: 527-541.
- Kamina, P. (2003). Précis d'anatomie clinique, Tome 3, Maloine éditeur, Paris.
- Kemper, A., C. McNally, et al. (2009). Load Transfer and Deformation Characteristics of the Pelvis in Non-destructive Side Impact Testing. Enhanced Safety of Vehicles.
- Kemper, A., C. McNally, et al. (2006). Controlling Boundary Conditions and Specimen Preparation for Testing Human Ribs: Effects of Periosteum, Hydration, and Strain Gages. 34th International Workshop on Injury Biomechanics Research, Dearborn, Michigan, USA.
- Kennedy, E., D. Tordonado, et al. (2007). "Effects of freezing on the mechanical properties of articular cartilage." *Biomed Sci Instrum* 43: 342-7.
- Kent, W, R. Crandall, J. Patrie, J. Fertile, J. (2002). "Radiographic detection of rib fractures: a restraint-based study of occupants in car crashes". *Traffic injury prevention* 3: 1, 49-57.
- L.Manuila, A. M., M. Nicoulin (1977-1980). Petit dictionnaire médical. Paris, Masson.
- Lai-Fook, S. and J. Rodarte (1991). "Pleural pressure distribution and its relationship to lung volume and interstitial pressure." *Journal of Applied Physiology* 70(3): 967-978.
- Lamielle, S. (2008). "Contribution à la Compréhension du Comportement de l'Abdomen lors d'un Chargement Dynamique Frontal par une Ceinture de Sécurité." Université Claude Bernard - LYON 1. Thèse.
- Lawrence, E. and I. Turner (2005). "Materials for urinary catheters: a review of their history and development in the UK." *Medical Engineering and Physics* 27(6): 443-453.
- Lebarbe, M., P. Potier, et al. (2005). "Thoracic Injury Investigation using PMHS in Frontal Airbag Out-of-Position Situations." *Stapp Car Crash Journal* 49: 323.
- Leport, T., P. Baudrit, et al. (2007). "Assessment of the pubic force as a pelvic injury criterion in side impact." *Stapp Car Crash Journal* 51: 467.

- Mayoux-Benhamou, A. (2003). "Nomenclatures d'anatomie." Pocket Med-Line.
- McMahon, S., S. Permutt, et al. (1969). "A model to evaluate pleural surface pressure measuring devices." *Journal of Applied Physiology* 27(6): 886-891.
- Mead, J. and E. Gaensler (1959). "Esophageal and pleural pressures in man, upright and supine." *Journal of Applied Physiology* 14(1): 81-83.
- Milic-Emili, J., J. Mead, et al. (1964). "Improved technique for estimating pleural pressure from esophageal balloons." *Journal of Applied Physiology* 19(2): 207-211.
- Mimics (2009). Transformation de données tomographiques en 3D, Materialise.
- Moon, D., S. Woo, et al. (2006). "The effects of refreezing on the viscoelastic and tensile properties of ligaments." *Journal of Biomechanics* 39(6): 1153-1157.
- Moore, E., T. Cogbill, et al. (1992). "Organ injury scaling III: Chest wall, abdominal vascular, ureter, bladder and urethra." *The Journal of Trauma: Injury, Infection, and Critical Care* 33(3): 337.
- Moore, E., T. Cogbill, et al. (1995). "Organ Injury Scaling: Spleen and Liver (1994 Revision)." *The Journal of Trauma: Injury, Infection, and Critical Care* 38(3): 323.
- Moore, E., T. Cogbill, et al. (1990). "Organ injury scaling II: Pancreas, duodenum, small bowel, colon, and rectum." *J Trauma* 30(11): 1427-9.
- Moore, E., G. Jurkovich, et al. (1995). "Organ Injury Scaling VI: Extrahepatic Biliary, Esophagus, Stomach, Vulva, Vagina, Uterus (Nonpregnant), Uterus (Pregnant), Fallopian Tube, and Ovary." *The Journal of Trauma: Injury, Infection, and Critical Care* 39(6): 1069.
- Moore, E., M. Malangoni, et al. (1996). "Organ Injury Scaling VII: Cervical Vascular, Peripheral Vascular, Adrenal, Penis, Testis, and Scrotum." *The Journal of Trauma: Injury, Infection, and Critical Care* 41(3): 523.
- Moore, E., M. Malangoni, et al. (1994). "Organ Injury Scaling IV: thoracic vascular, lung, cardiac and diaphragm." *The Journal of Trauma: Injury, Infection, and Critical Care* 36(3): 299.
- National Library of medicine, B. o. R. (1990). *Electronic imaging: Report of Regents*. Washington DC, US Department of Health and Human Services, National Institute of Health. NIH Pub.
- Nusholtz, G. (1977). *Vascular and respiratory pressurization of the thorax*. 5th International Workshop on Biomechanics Research, New Orleans, Louisiana, USA.
- Nusholtz, G., P. S. Kaiker, et al. (1988). *Steering system abdominal impact trauma. Final report. Final Report to: Motor Vehicle Manufacturers Association* 320 New Center Building Detroit, Michigan 48202. T. U. o. M. T. R. Institute.
- Nusholtz, G., R. Stalnaker, et al. (1976). *Vascular system pressurization techniques*. 4th International Workshop on Biomechanics Research, Dearborn, Michigan, USA, Highway Safety Research Institute.
- Nusholtz, G. S., J. W. Melvin, et al. (1981). *Response of the cervical spine to superior-inferior head impact*. 25th Stapp Car Crash Conference, San Francisco, California, USA.

- Nyquist, G. W. and L. M. Patrick (1976). Lumbar and pelvic orientations of the vehicle seated volunteer. Stapp Car Crash Conference.
- Petitjean, A., M. Lebarbe, et al. (2002). "Laboratory Reconstructions of Real World Frontal Crash Configurations using the Hybrid III and THOR Dummies and PMHS." Stapp Car Crash Journal 46: 27.
- Plowman, S. and D. Smith (2003). Exercise Physiology for Health. Fitness and Performance (2 nd Ed.) Allyn and Bacon.
- Potier, P. (2003). Detection of Rib Fracture Occurrence During Crash Test. 31th International Workshop on Injury Biomechanics Research, San Diego, California.
- Potier, P., A. Jaffredo, et al. (1998). A Multipurpose Sternum Instrumentation. 26th International Workshop on Biomechanics Research, USA, Tempe, Arizona.
- Potier, P. and J. Lassau (2000). Instrumentation of the Cervical Spine by Fixing sensors on the anterior Part of the Vertebra. 28th International Workshop on Injury Science Research, Atlanta, Georgia, USA.
- Potier, P. and G. Vallancien (2004). Instrumentation of the Lumbar Vertebrae. 32nd International Workshop on Injury Biomechanics, Nashville, Tennessee, USA.
- Roberts, V. (1965). Strain-gages techniques in biomechanics. Second SESA International Congress on Experimental Mechanics, Washington DC, USA.
- Rosner, M. K., D. W. Polly, et al. (2003). "Thoracic pedicle screw fixation for spinal deformity." Neurosurg. Focus 14.
- Rouvière, H. (2002). Anatomie humaine descriptive, topographique et fonctionnelle, 15 e éd. en 4 volumes révisée par V. Delmas, Paris, Masson.
- Santoni, B. G., R. A. Hynes, et al. (2008). "Cortical bone trajectory for lumbar pedicle screws." The Spine Journal.
- Shaw, J. M., R. G. Herriott, et al. (2005). Biomechanical Response of the Human Thorax to Oblique and Lateral Impacts. 33th Annual International Workshop on Human Subjects for Biomechanical Research, Washington, DC, USA.
- Silbernagl, S., A. Despopoulos, et al. (1992). Atlas de poche de physiologie, Flammarion.
- Sparks, J. L., J. Stammem, et al. (2004). An Intravascular Pressure Measurement Technique Applied to Impact Testing of Unembalmed Human Liver Specimens. 32rd International Workshop on Injury Biomechanics Research, Nashville, Tennessee, USA.
- Spitzer, V., M. Ackerman, et al. (1996). "The visible human male: a technical report." Journal of the American Medical Informatics Association 3(2): 118-130.
- Tarriere, C. (1985). Head injury prevention. Past and present research. Wayne state University Symposium.
- Tarrière, C. (1974). Control of thoracic volume of cadavers. 2th International Workshop on Biomechanics Research, Ann Arbor, Michigan, USA.

Tarrière, C. (1985). "Head injury prevention, past and present reseach." Wanyne State University Symposium: 11.

Thoinot (1910). "L'autopsie médico-légale." Annale d'hygiène publique et de médecine légale série 4, n° 13: 26-42.

TolTech (2006). VH Dissector Pro based on the Visible Human Project.

Trosseille, X., P. Baudrit, et al. (2008). "Rib cage strain pattern as a function of chest loading configuration." Stapp Car Crash Journal 52: 205.

Van Ee, C., A. Chasse, et al. (2000). "Quantifying Skeletal Muscle Properties in Cadaveric Test Specimens: Effects of Mechanical Loading, Postmortem Time, and Freezer Storage." Journal of Biomechanical Engineering 122: 9.

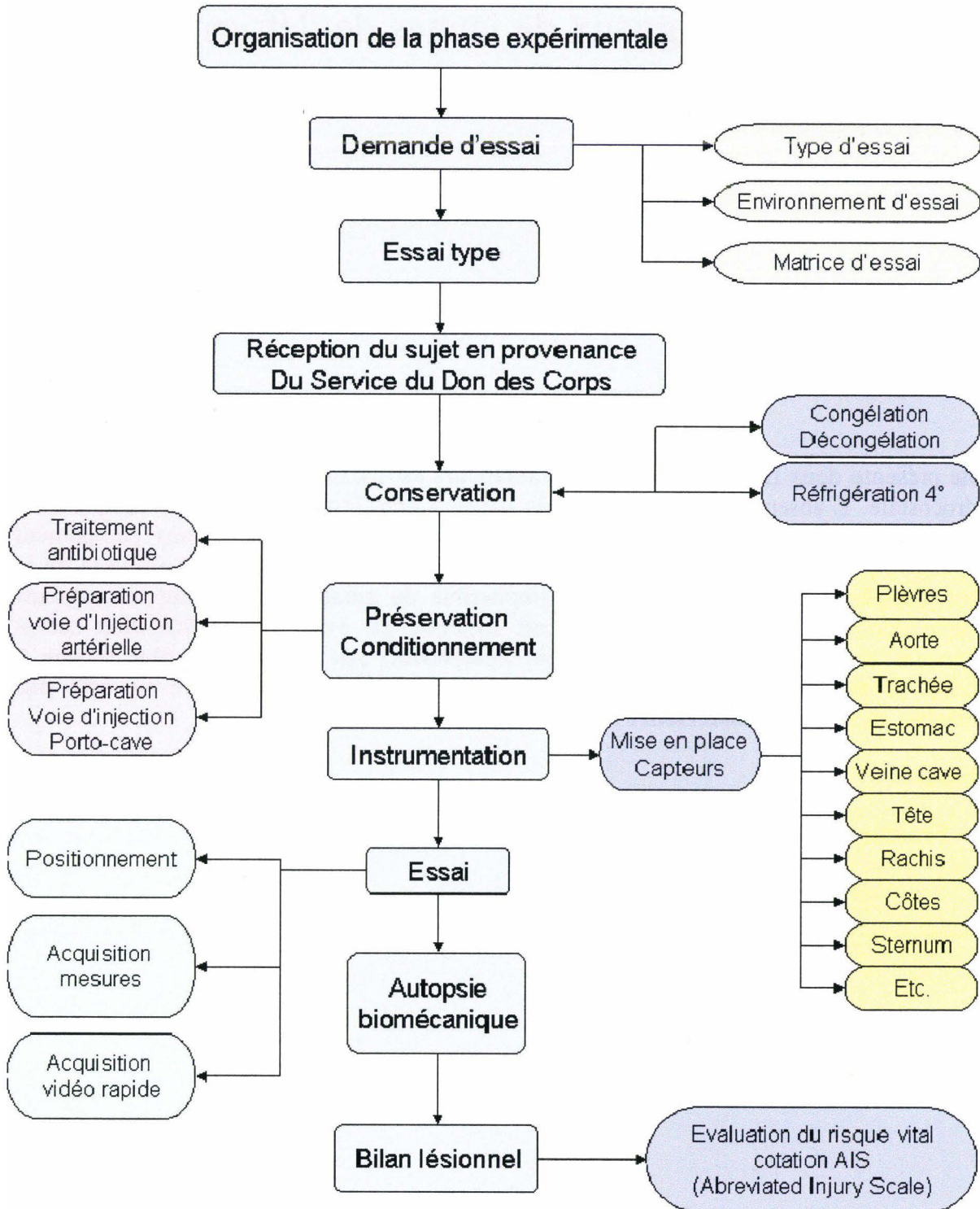
Venkatasubramanian, R., E. Grassl, et al. (2006). "Effects of Freezing and Cryopreservation on the Mechanical Properties of Arteries." Annals of Biomedical Engineering 34(5): 823-832.

Vézin, P., K. Bruyère-Garnier, et al. (2002). Comparison of Hybrid III, Thor-alpha and PMHS Response in Frontal Sled Tests. Stapp Car Crash Journal, Vol. 46, Pointe Verdra Beach, Florida, USA.

Winkler, G., Ed. (1974). Manuel d'anatomie topographique et fonctionnelle, Paris, Masson.

Annexes

Annexe 1



Annexe 2

Analyse des signaux de jauges de déformation

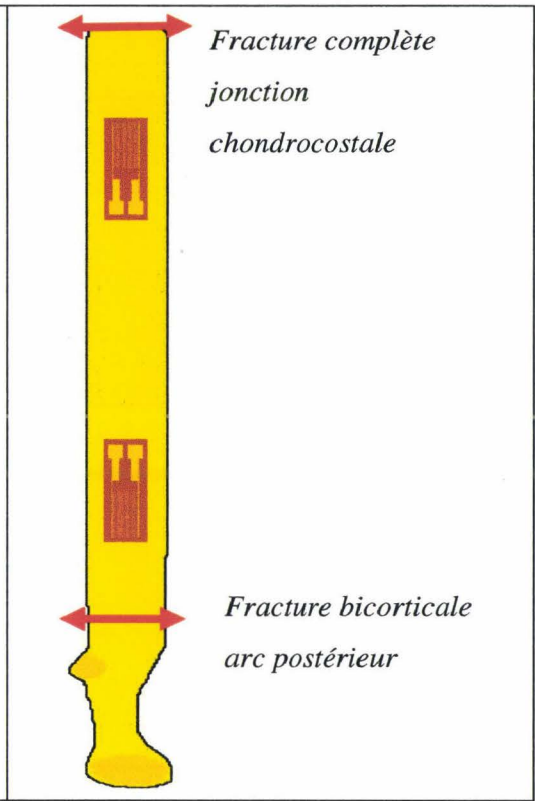
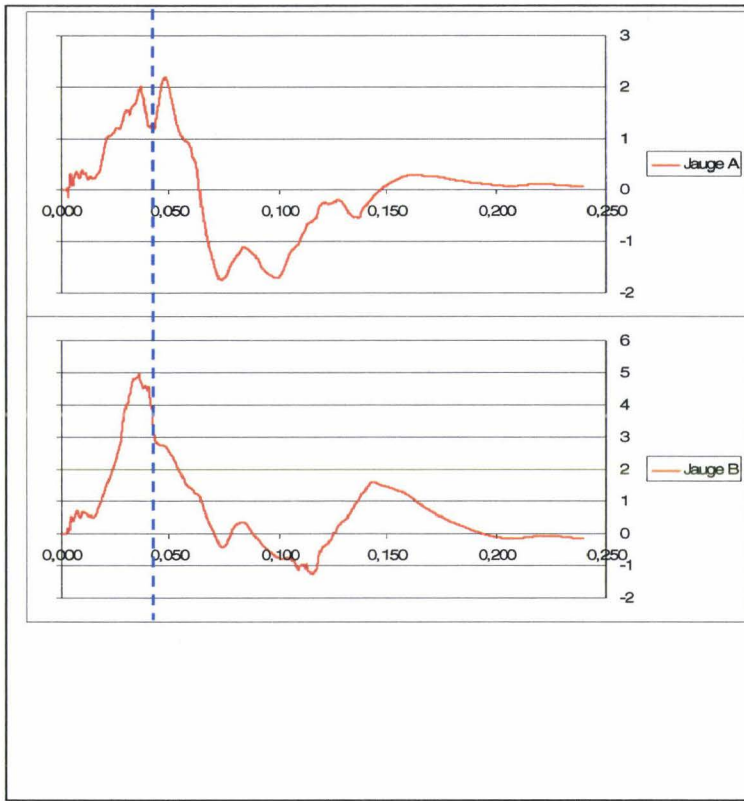
Chaque graph est placé en regard de la jauge correspondante sur la côte. Chaque double flèche rouge correspond à une fracture.

Côte 1 gauche

La côte présente deux fractures. La fracture antérieure est localisée au niveau de la jonction chondrocostale. L'absence de signature sur la jauge A peut être expliquée par une possible laxité préexistante. En effet, au cours d'autopsies suivant des essais sans chargement impliquant la première côte, il a été parfois remarqué une certaine mobilité au niveau de la jonction chondrocostale. Il est cependant impossible de garantir que c'était le cas dans l'exemple décrit. La fracture postérieure est localisée en avant de l'articulation costo-transversaire entraînant une signature (front descendant) sur la jauge la plus proche à T0+42ms. **Il est donc probable que le temps de fracture antérieure ne soit pas identifiable, la fracture postérieure survenant à 42ms.**

Synthèse :

- **Fracture antérieure non identifiable**
- **Fracture postérieure à T0+42ms (hypothèse)**

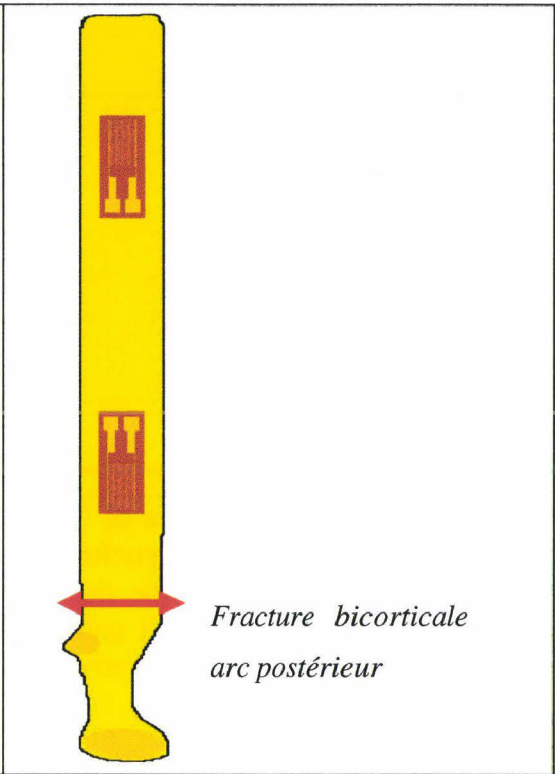
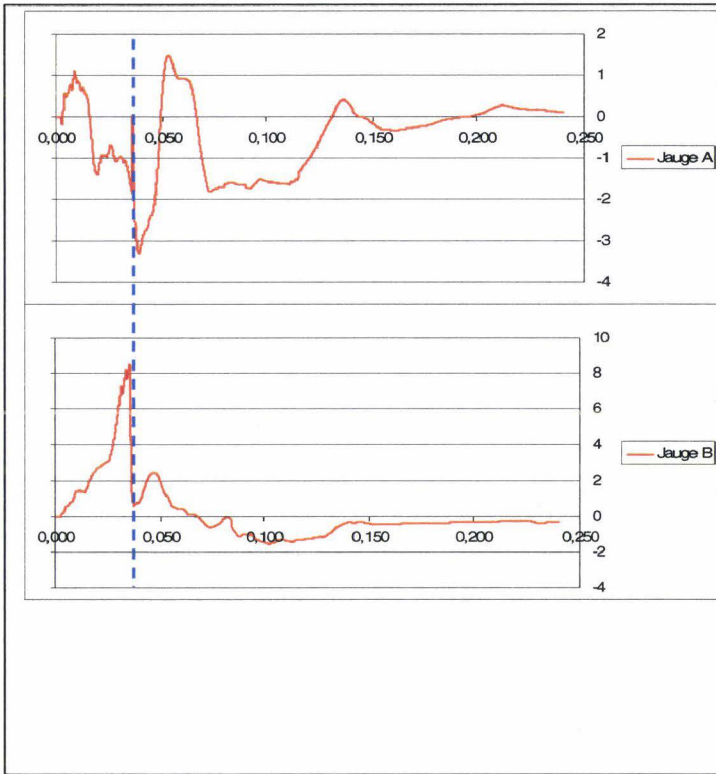


Côte 2 gauche

La côte présente une fracture postérieure en avant de l'articulation costo-transversaire entraînant des **signatures nettes et synchrones sur les deux courbes à T0+36ms** (curseur pointillé bleu).

Synthèse :

- **Fracture postérieure à T0+36ms**



Côte 3 gauche

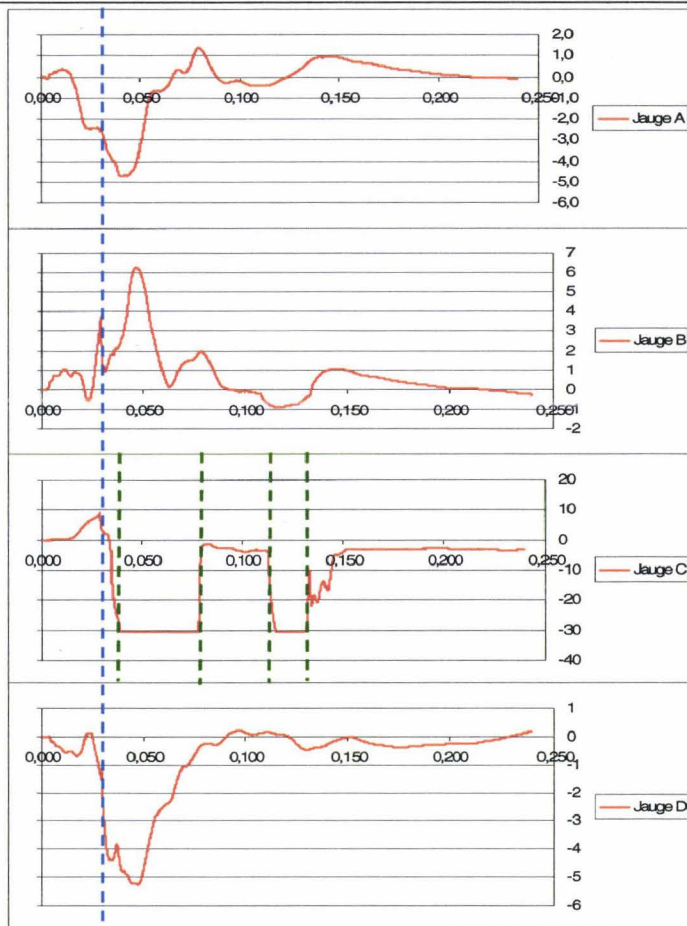
La côte présente une fracture de l'arc moyen entre les jauges B et C. Les courbes B, C, et D présentent des **fronts synchrones à 30ms** (curseur pointillé bleu). L'anomalie correspondante sur la courbe de la jauge A prend l'aspect d'un plateau. Il a été noté à l'autopsie une rupture de la gaine des fils avec possibilité de court-circuit. Ceci permet d'expliquer les saturations négatives aléatoires du signal (curseur pointillé vert):

- Court-circuit à 36ms
- Disparition du court-circuit à 78ms
- Reprise du court-circuit à 115ms
- Disparition du court-circuit à partir de 133ms

En l'absence de données détaillées d'autopsie (état des gaines et des fils), l'allure du signal pourrait faire évoquer un dépassement de l'étendue de mesure (-30mDef). En pratique, sur plus de 2000 jauges installées, les déformations des côtes n'ont jamais été capables de produire des signaux d'une telle amplitude même lorsque la fracture se produit sous la jauge. En conclusion, les saturations sont en relation avec une anomalie de fonctionnement.

Synthèse :

- **Fracture moyenne à T0+30ms**



Fracture bicorticale
arc moyen

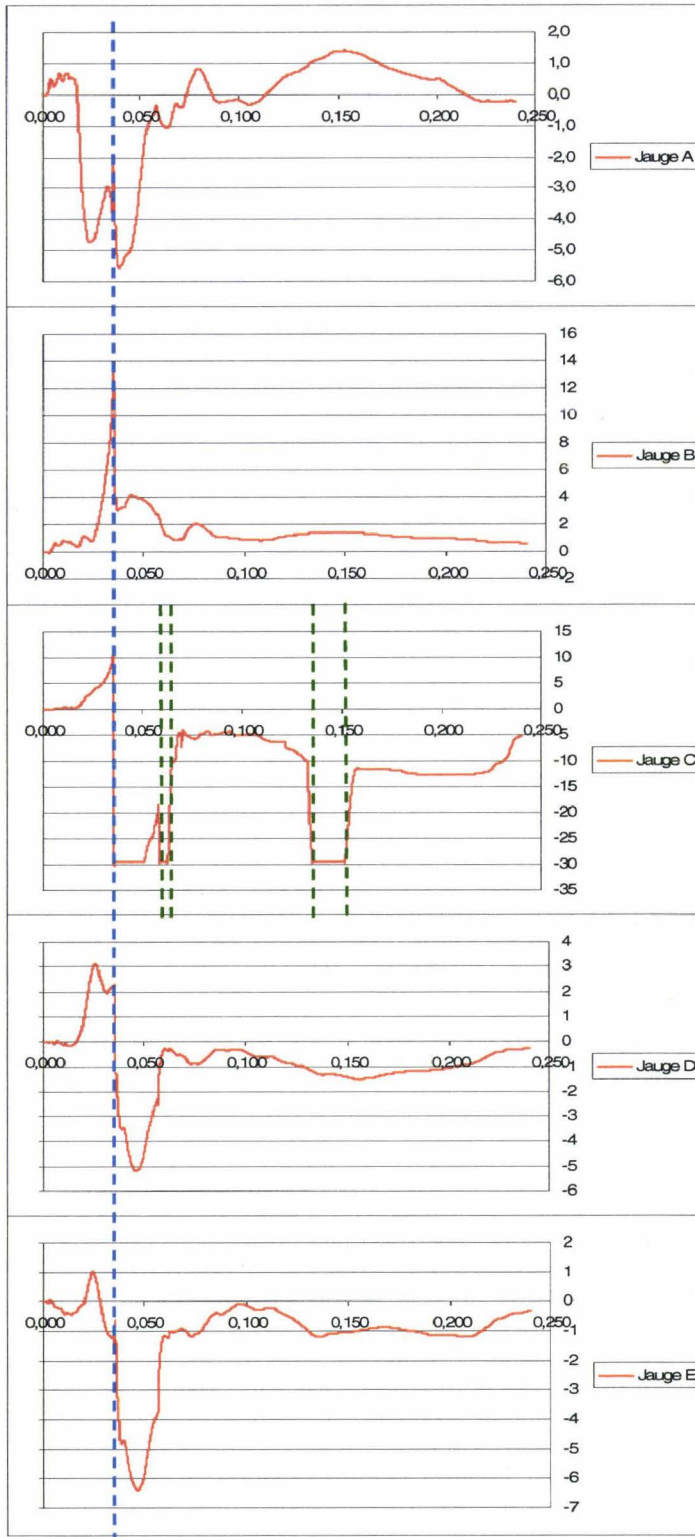
Côte 4 gauche

La côte présente une fracture au niveau de l'arc moyen entre les jauges B et C. Sur toutes les courbes il existe un **front synchrone à T0+35ms** (curseur pointillé bleu). A l'autopsie, il a été noté une section des fils de la jauge C en regard de la fracture. Ceci permet d'expliquer la saturation négative du signal synchrone du temps de fracture. Le court-circuit est aléatoire (curseur pointillé vert) :

- Début à 35ms
- Brève disparition du court-circuit à 52ms
- Réapparition du court-circuit à 59ms
- Disparition du court-circuit à 64ms
- Réapparition du court-circuit à 134ms
- Disparition du court-circuit à 152ms

Synthèse :

- **Fracture moyenne à T0+35ms**




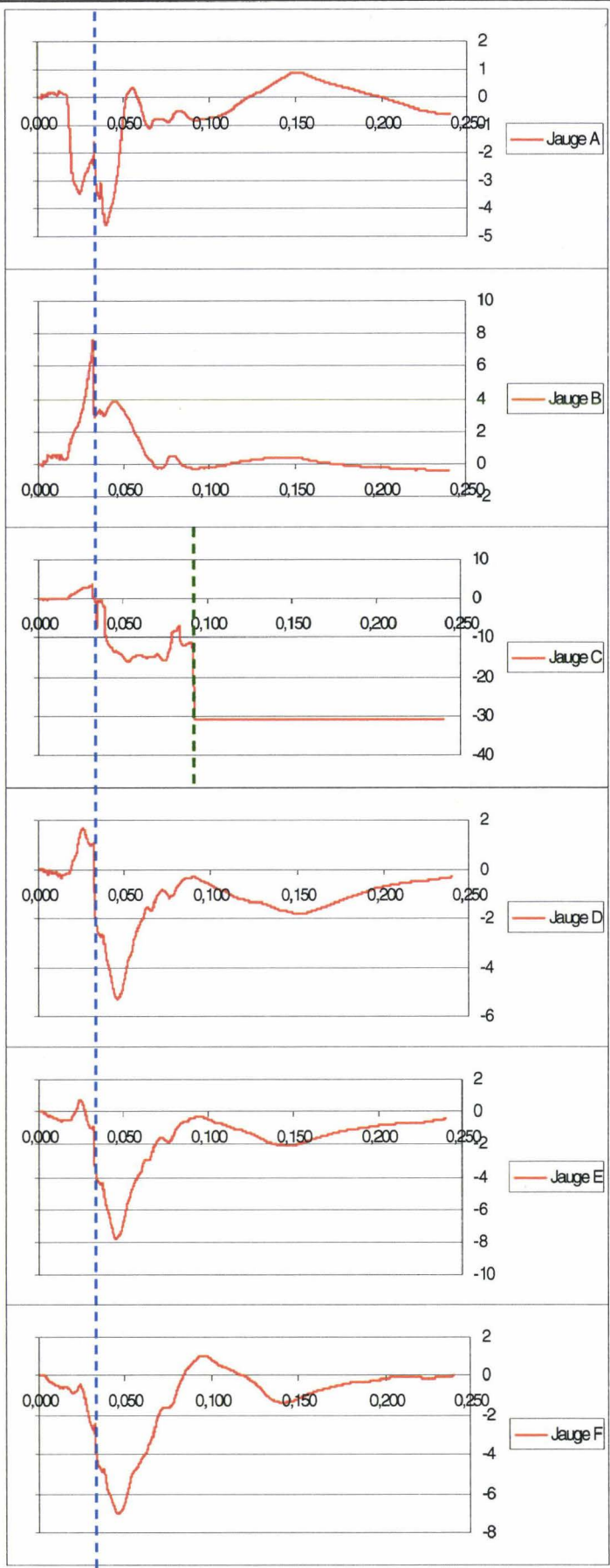
**Fracture
bicortical arc**

Côte 5 gauche

La côte présente une fracture au niveau de l'arc moyen entre les jauges B et C. Sur toutes les courbes il existe un **front synchrone à T0+32 ms** (curseur pointillé bleu). A l'autopsie, il a été noté une section des gaines des fils de la jauge C en regard de la fracture. Ceci permet d'expliquer la saturation négative du signal à 92ms (curseur pointillé vert). Le signal reste stable à -30mDef. Le court-circuit est définitif.

Synthèse :

- **Fracture moyenne à T0+32ms**



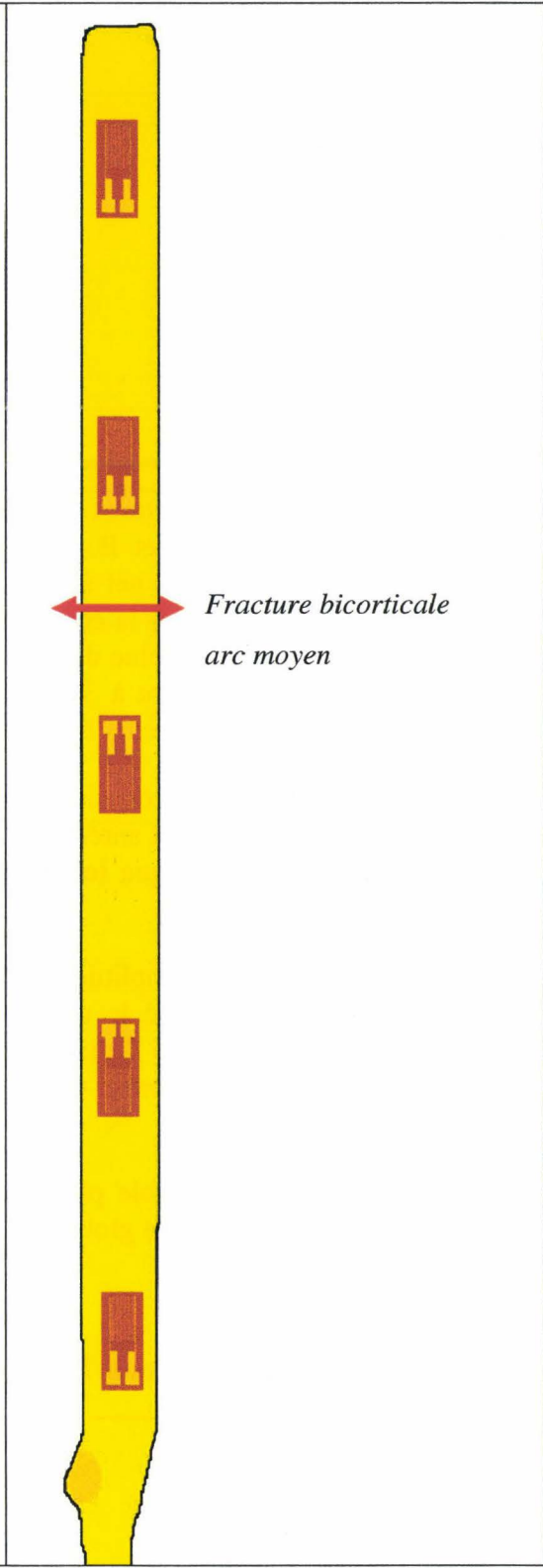
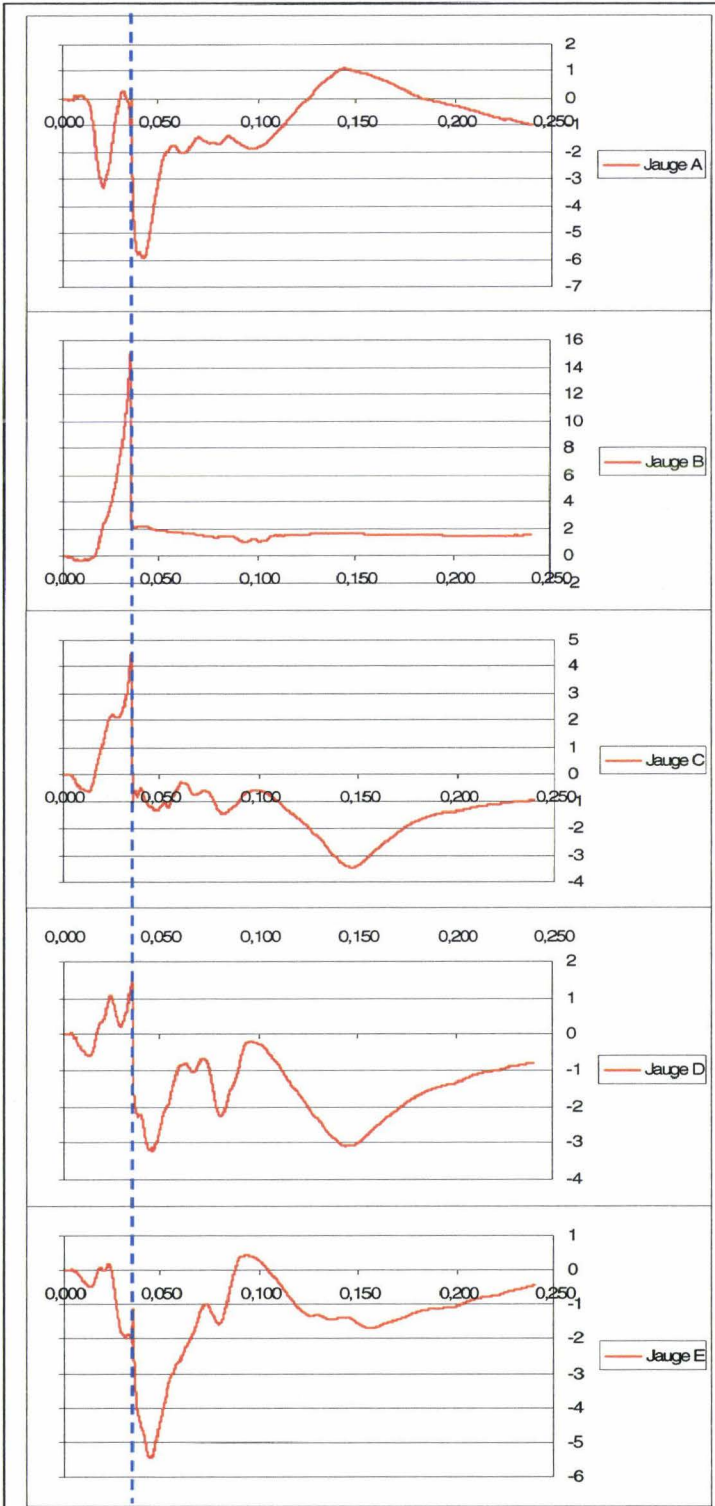
*Fracture bicorticale
arc moyen*

Côte 6 gauche

La côte présente une fracture au niveau de l'arc moyen entre les jauges B et C. Sur toutes les courbes il existe un **front synchrone à T0+36 ms** (curseur pointillé bleu).

Synthèse :

- **Fracture moyenne à T0+36ms**



Côte 7 gauche


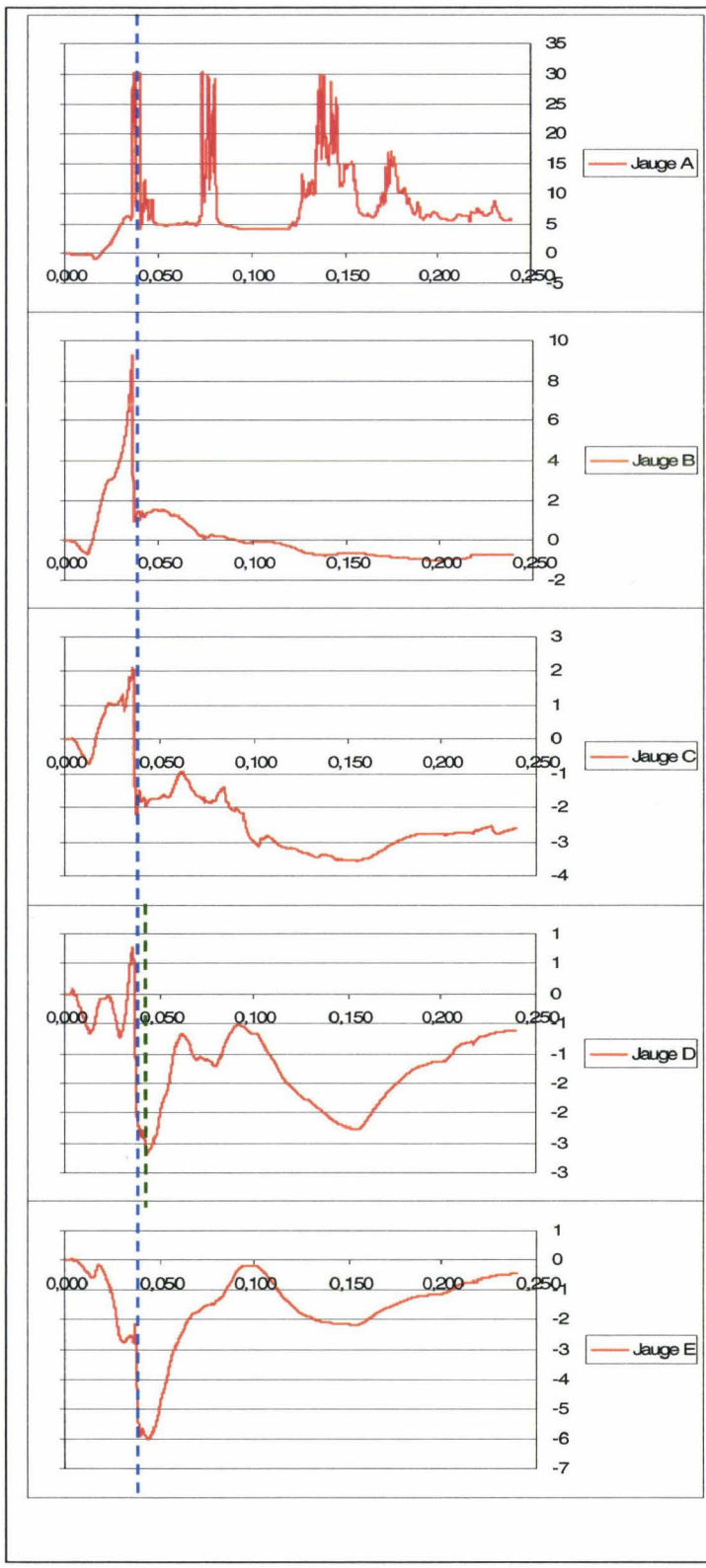
La côte présente deux fractures au niveau de l'arc antérieur. La fracture postérieure est localisée entre la jauge A et B. la fracture antérieure est localisée sous la jauge A. Les courbes présentent un front net à T0+37ms (curseur pointillé bleu). Il existe un deuxième front de faible amplitude sur la courbe de la jauge D à T0+46ms (curseur pointillé vert). La courbe de la jauge A est exclue de l'analyse car le circuit présente une rupture de continuité aléatoire (saturation aléatoire à 30mDef). L'ensemble des fractures de côte survenant entre T0+30ms et T0+46ms, plusieurs hypothèses peuvent être envisagées :

- 3) Le chargement par coussin gonflable étant particulièrement rapide, en particulier au niveau de l'arc costal antérieur, les deux fractures étant seulement espacées de 8,5cm, il est envisageable que **les signatures des deux événements soient confondues à T0+38ms.**
- 4) Le front de faible amplitude présent à T0+47ms sur la courbe de la jauge D pourrait être en relation avec le deuxième temps de fracture. Cependant, il n'y a aucune signature sur la jauge B distante de seulement 1,5cm de la fracture la plus postérieure. Les temps de survenue de chaque fracture sont impossibles à définir de façon certaine.

La première hypothèse semble plus acceptable et présente l'avantage d'être simplificatrice pour la poursuite de l'analyse globale.

Synthèse :

- **Fractures antérieures à T0+38ms**

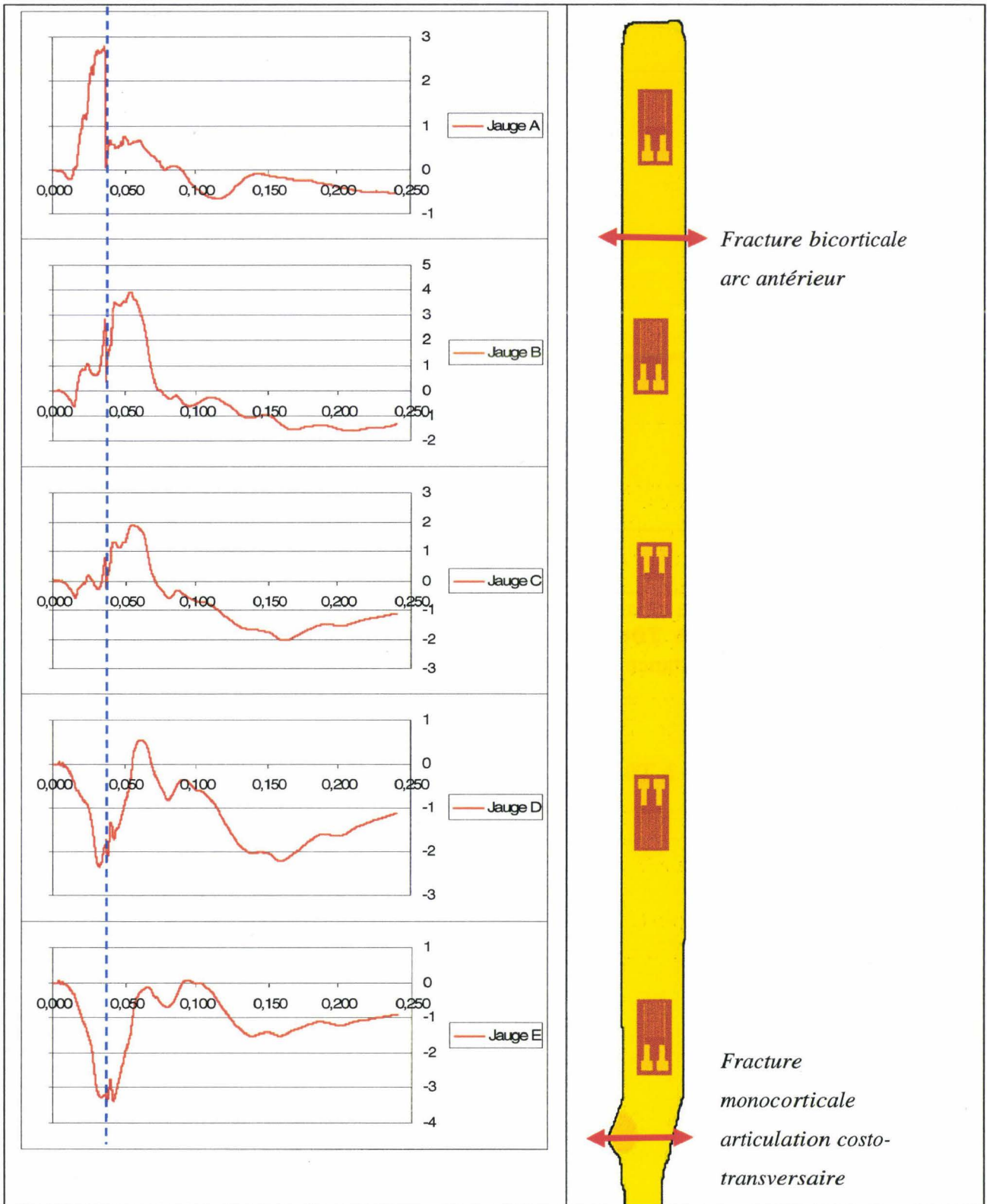


Côte 8 gauche

La côte présente deux fractures. L'une d'elle est localisée à l'arc antérieur entre la jauge A et la jauge B, l'autre au niveau de l'articulation costo-transversaire, en arrière de la jauge E. Les courbes présentent un front à T0+36ms. Ce front est très net sur la courbe de la jauge A puis s'atténue progressivement en fonction de l'éloignement des jauges par rapport à la fracture antérieure. Malgré la présence de deux fractures, il n'y a pas d'autre évènement remarquable sur les courbes. Ceci peut s'expliquer par les caractéristiques de la fracture postérieure dont le positionnement est costo-transversaire et le type monocortical. Ces conditions ne sont pas favorables à l'apparition d'une signature de fracture sur les courbes des jauges. Le temps de fracture n'est pas identifiable. En conclusion, seule **la fracture antérieure produit une signature à T0+36ms.**

Synthèse :

- **Fracture antérieure à T0+36ms**
- **Temps de fracture postérieure non identifiable**


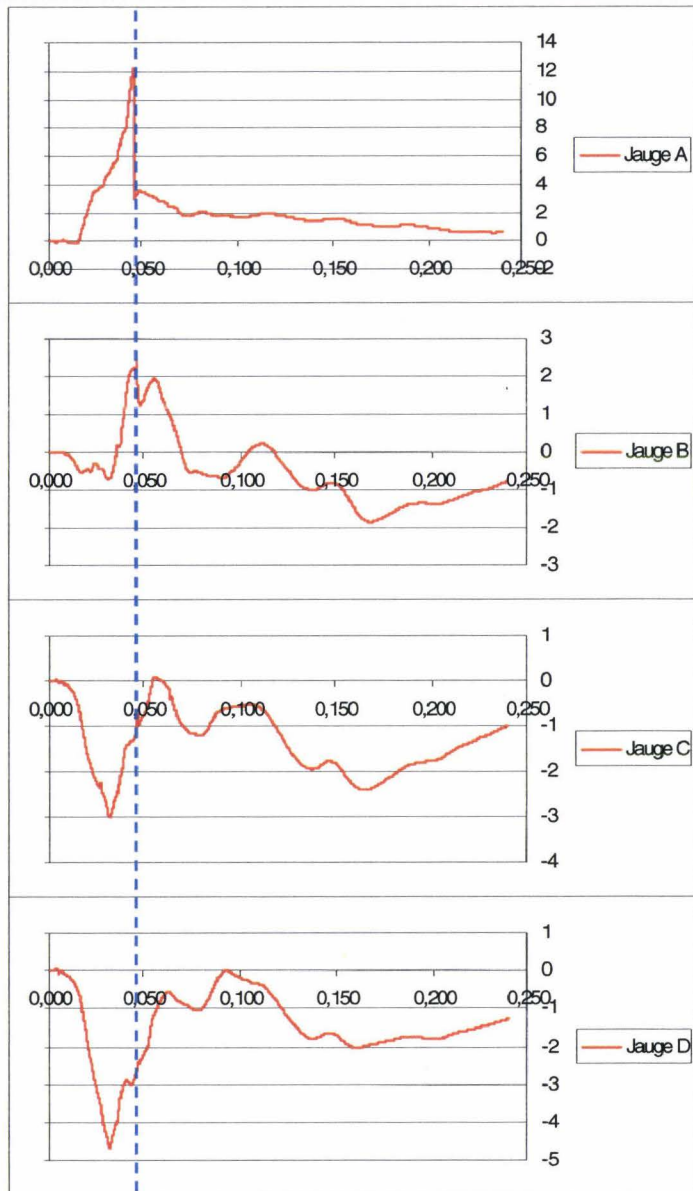


Côte 9 gauche

La côte présente une fracture en arrière de la jonction chondrocostale. **La courbe de la jauge A présente un front net à T0+47ms.** Ce front s'atténue progressivement sur les autres courbes en fonction de la distance par rapport à la fracture antérieure.

Synthèse :

- **Fracture antérieure à T0+47ms**




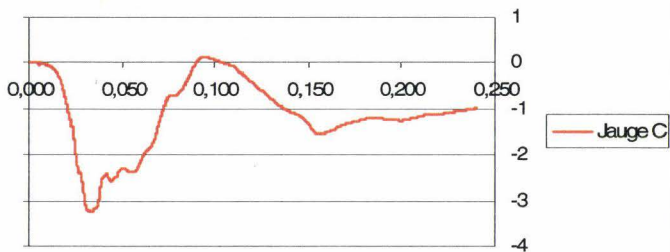
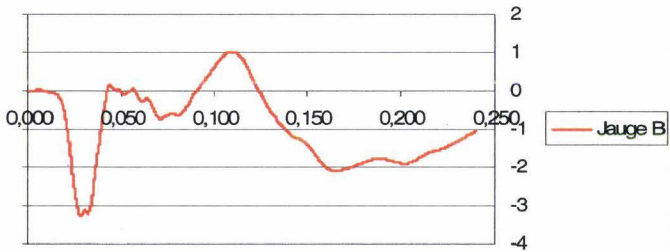
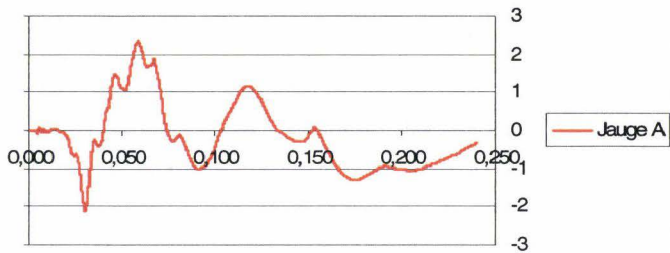
*Fracture bicorticale
en arrière de la
jonction
chondrocostale*

Côte 10 gauche

Absence de fracture. Absence d'évènement remarquable.

Synthèse :

- **Pas de fracture**



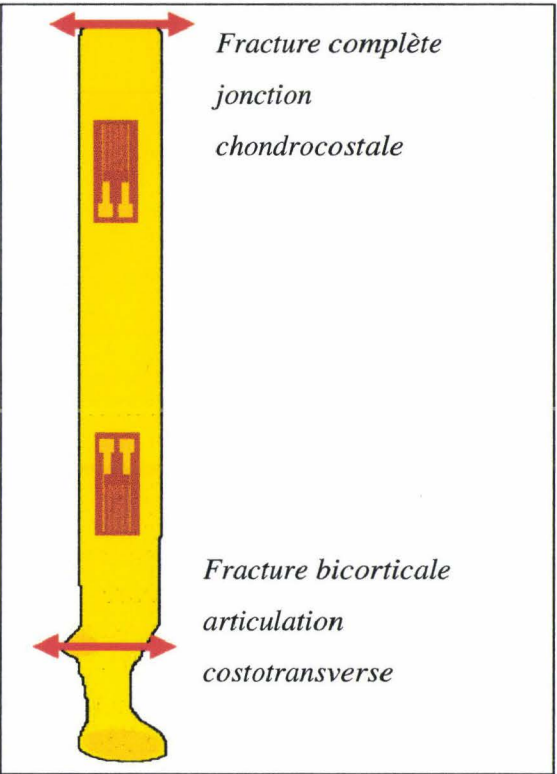
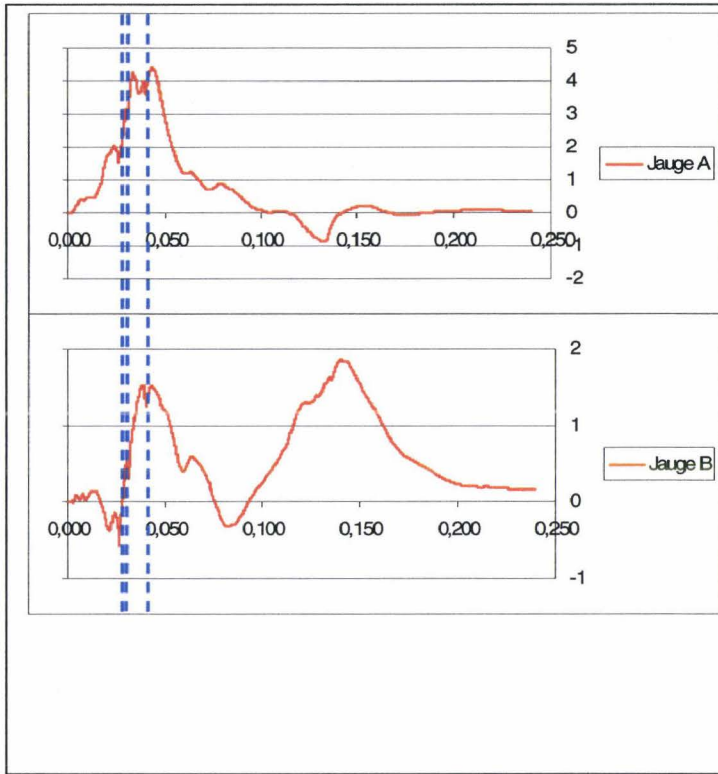
Côte 1 droite

La côte présente deux fractures. La fracture antérieure est localisée à la jonction chondrocostale. Cette localisation peut ne pas entraîner de signature en cas de laxité avant essai. La fracture postérieure est localisée à l'articulation costo-transversaire. Cette localisation aussi peut ne pas entraîner de signature. Sur les deux courbes, il existe 3 événements remarquables : T0+26ms, T0+32ms et T0+41ms (curseurs en pointillé bleu). L'aspect des courbes ne permet pas d'avoir de certitude sur les temps de fractures. Il est cependant possible d'émettre des hypothèses :

- 1) T0+26ms : ce premier évènement semble un peu précoce pour représenter un temps de fracture, les fractures de l'ensemble du thorax survenant entre T0+30ms et T0+47ms.
- 2) **T0+32ms : ce deuxième évènement est compatible avec la survenue de la fracture antérieure** qui est localisée dans une zone de fragilité. Ce temps est compatible avec les temps de fracture des autres côtes.
- 3) **T0+41ms : ce troisième évènement est compatible avec la survenue de la fracture postérieure** qui est localisée dans une zone très résistante. Ce temps est compatible avec les temps de fracture des autres côtes.

Synthèse :

- **Fracture antérieure à T0+32ms (hypothèse)**
- **Fracture postérieure à T0+41ms (hypothèse)**

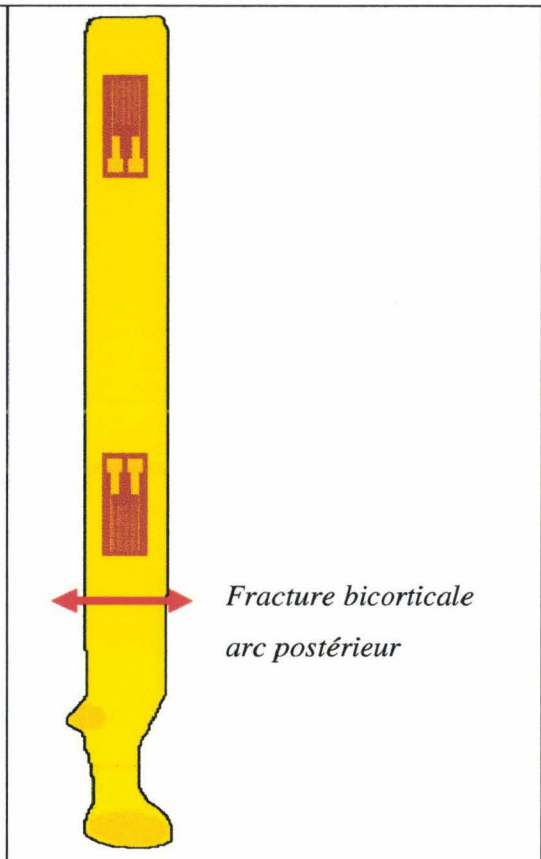
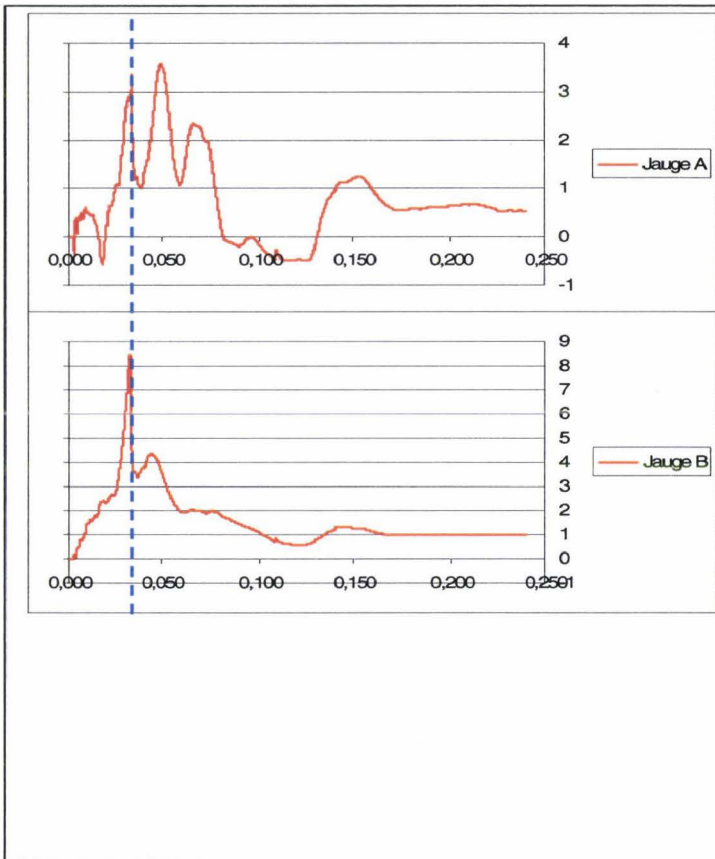


Côte 2 droite

La côte présente une fracture en arrière de la jauge B. **Les deux courbes présentent un front net à T0+33ms.**

Synthèse :

- **Fracture postérieure à T0+33ms**

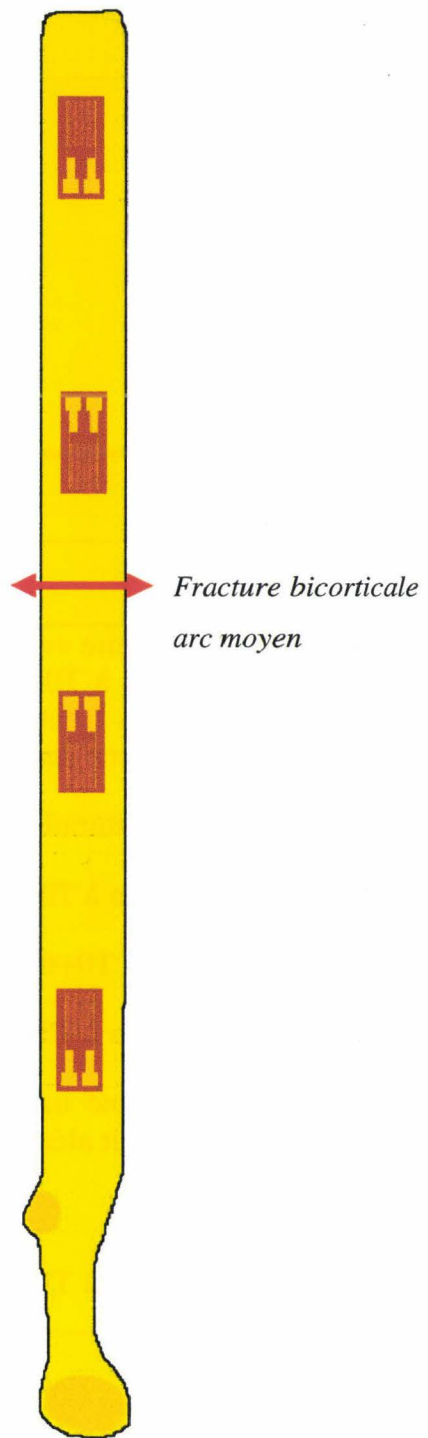
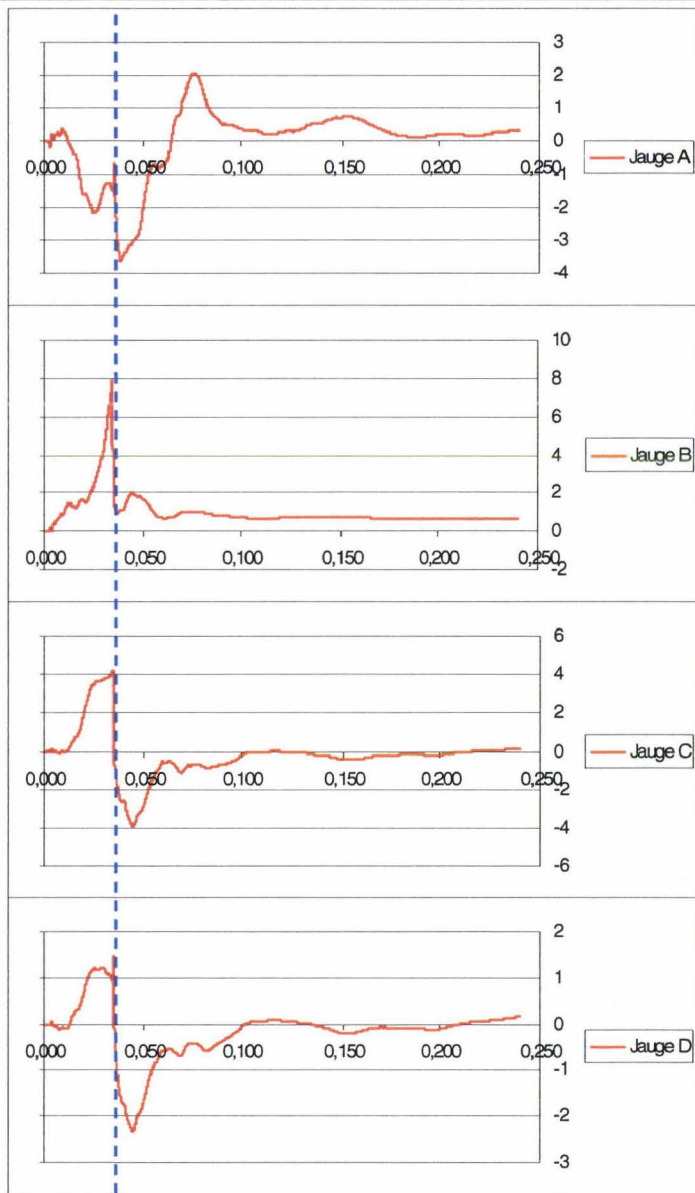


Côte 3 droite

La côte présente une fracture entre la jauge B et la jauge C. **Les quatre courbes présentent un front net à T0+35ms.**

Synthèse :

- **Fracture moyenne à T0+35ms**



Côte 4 droite

La côte présente une fracture entre la jauge B et la jauge C. Les courbes des jauges B, C et D présentent des fronts nets à T0+31ms (curseur pointillé bleu). La jauge E présente un petit décrochage synchrone des fronts des jauges précédentes. La jauge A présente un évènement remarquable (pic) synchrone des fronts des jauges précédentes.


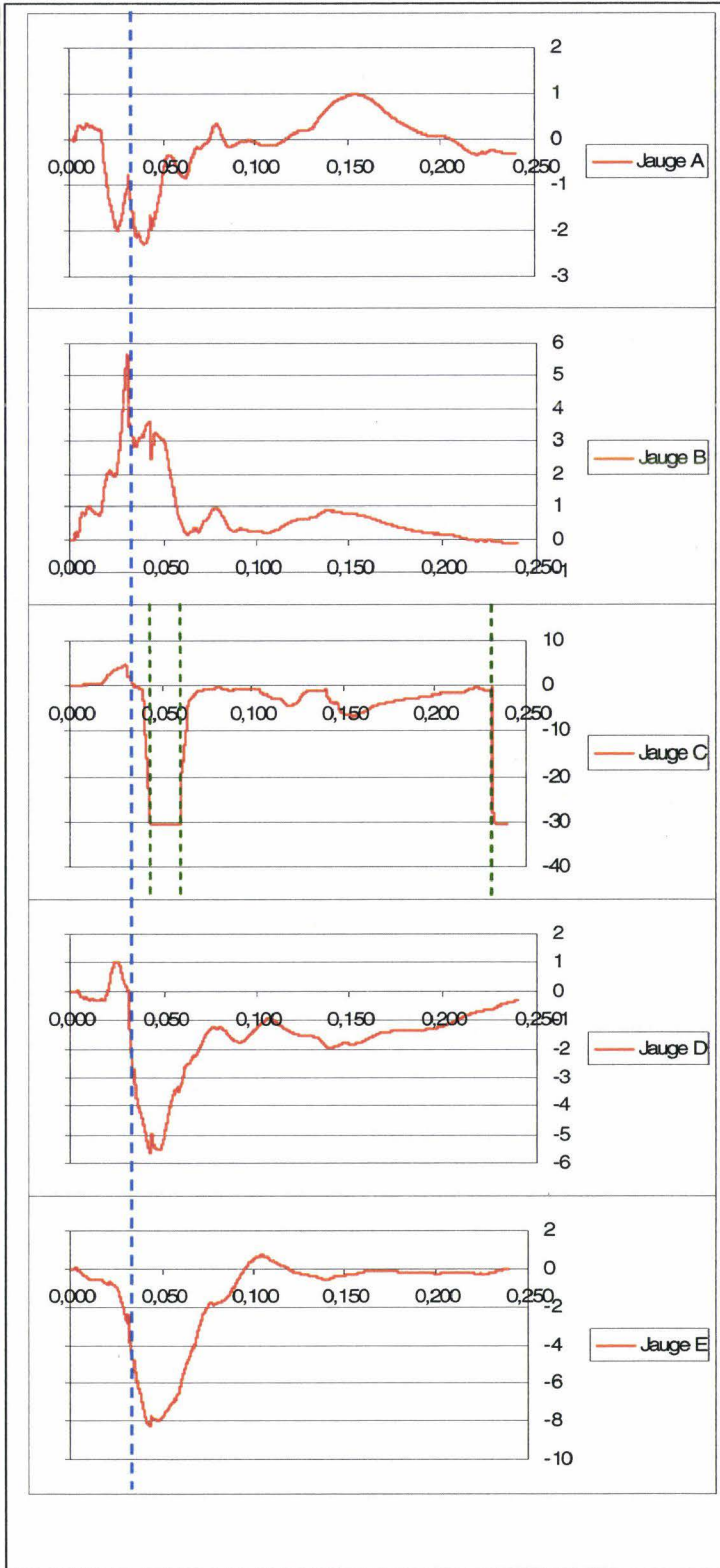
La jauge C présente des saturations négatives aléatoires (curseurs pointillés verts) :

- 1) Début de saturation à T0+46ms
- 2) Fin de saturation à T0+61ms
- 3) Début de saturation à T0+232ms

A l'autopsie, il a été noté une rupture de la gaine des fils de la jauge C. Ceci permet d'expliquer un court-circuit aléatoire responsable de la saturation négative de la jauge.

Synthèse :

- **Fracture moyenne à T0+31ms**


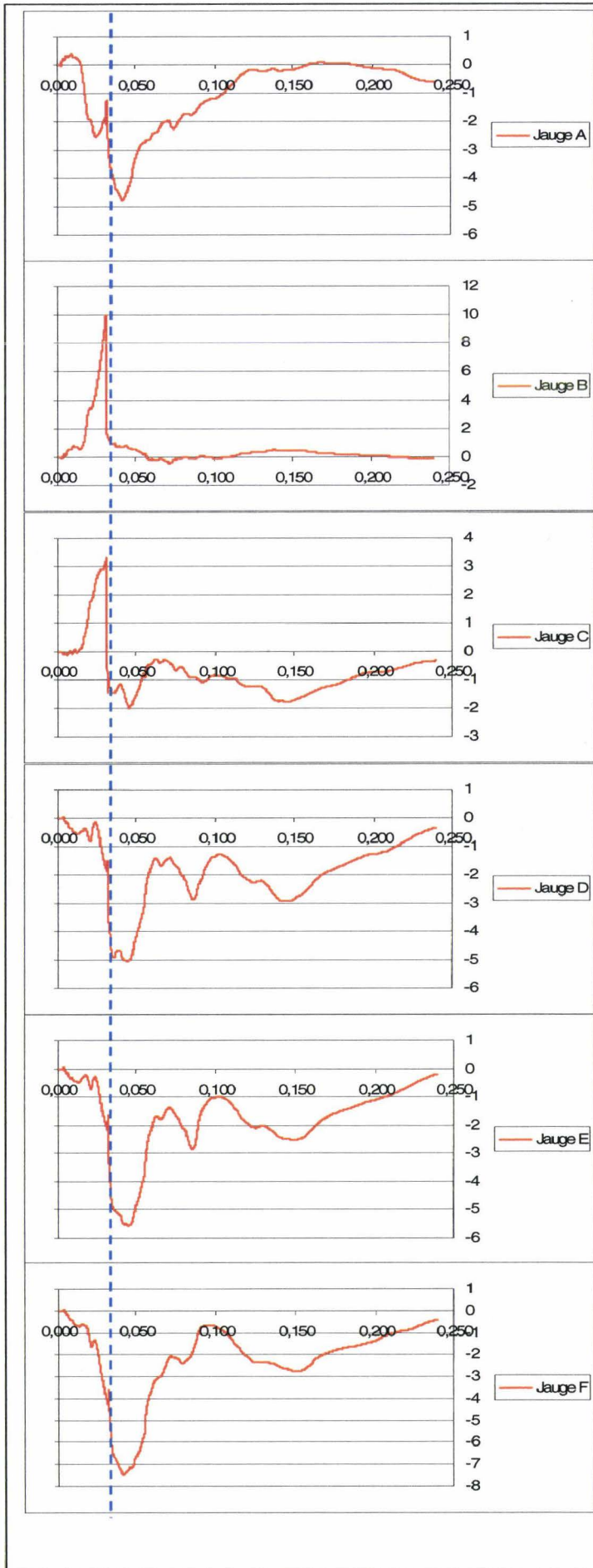


Côte 5 droite

La côte présente une fracture entre la jauge B et la jauge C. Toutes les courbes des jauges présentent un front net à T0+32ms (curseur pointillé bleu)

Synthèse :

- **Fracture moyenne à T0+32ms**




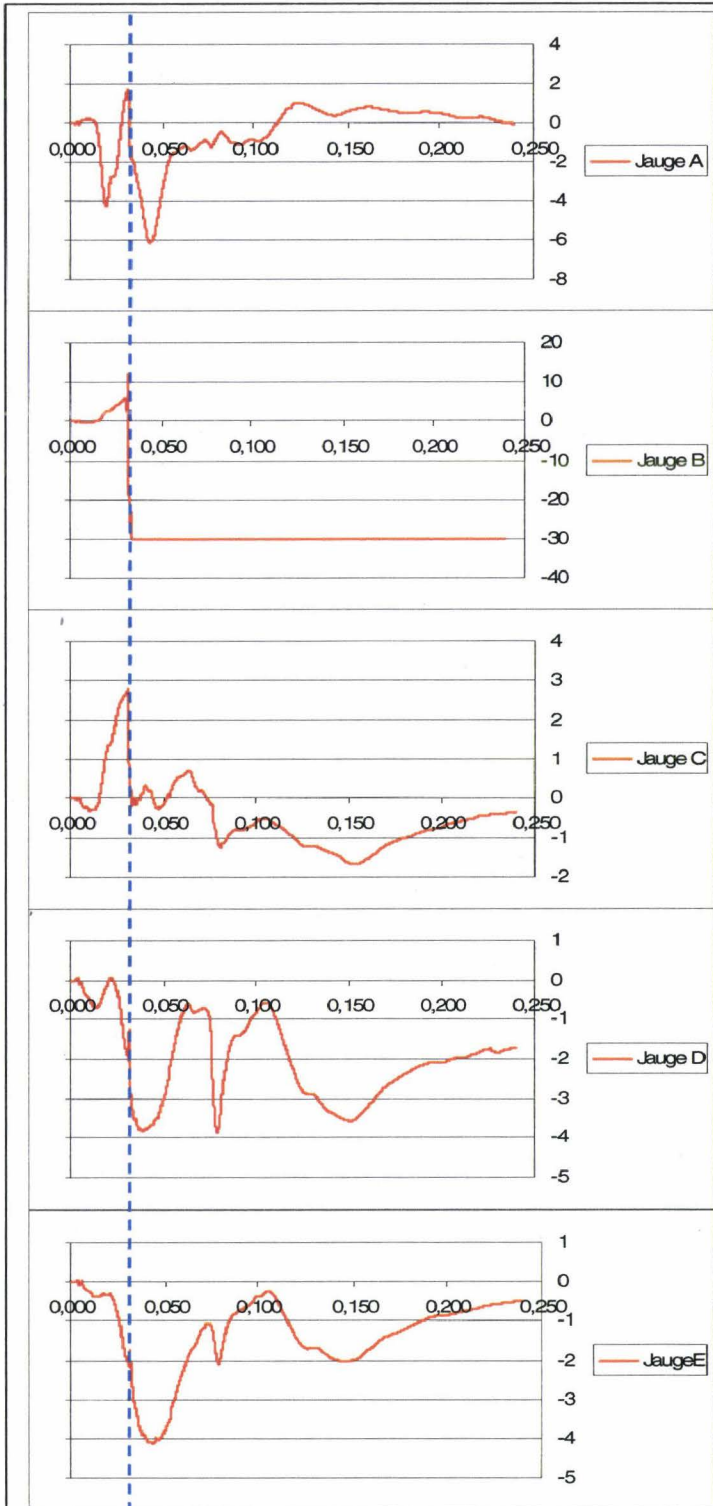
*Fracture bicorticale
arc moyen*

Côte 6 droite

La côte présente une fracture au niveau de l'arc antérieur. Les jauges C et D présentent un front net à T0+31ms (curseur pointillé bleu). La jauge A présente un évènement remarquable (pic) synchrone des fronts des jauges C et D. La jauge B présente une saturation négative synchrone des évènements remarquables précédents. L'autopsie note une rupture des gaines des fils de la jauge B en regard de la fracture pouvant expliquer le court-circuit. La jauge E présente un petit décrochage synchrone des évènements précédents à T0+31ms.

Synthèse :

- **Fracture antérieure à T0+31ms**


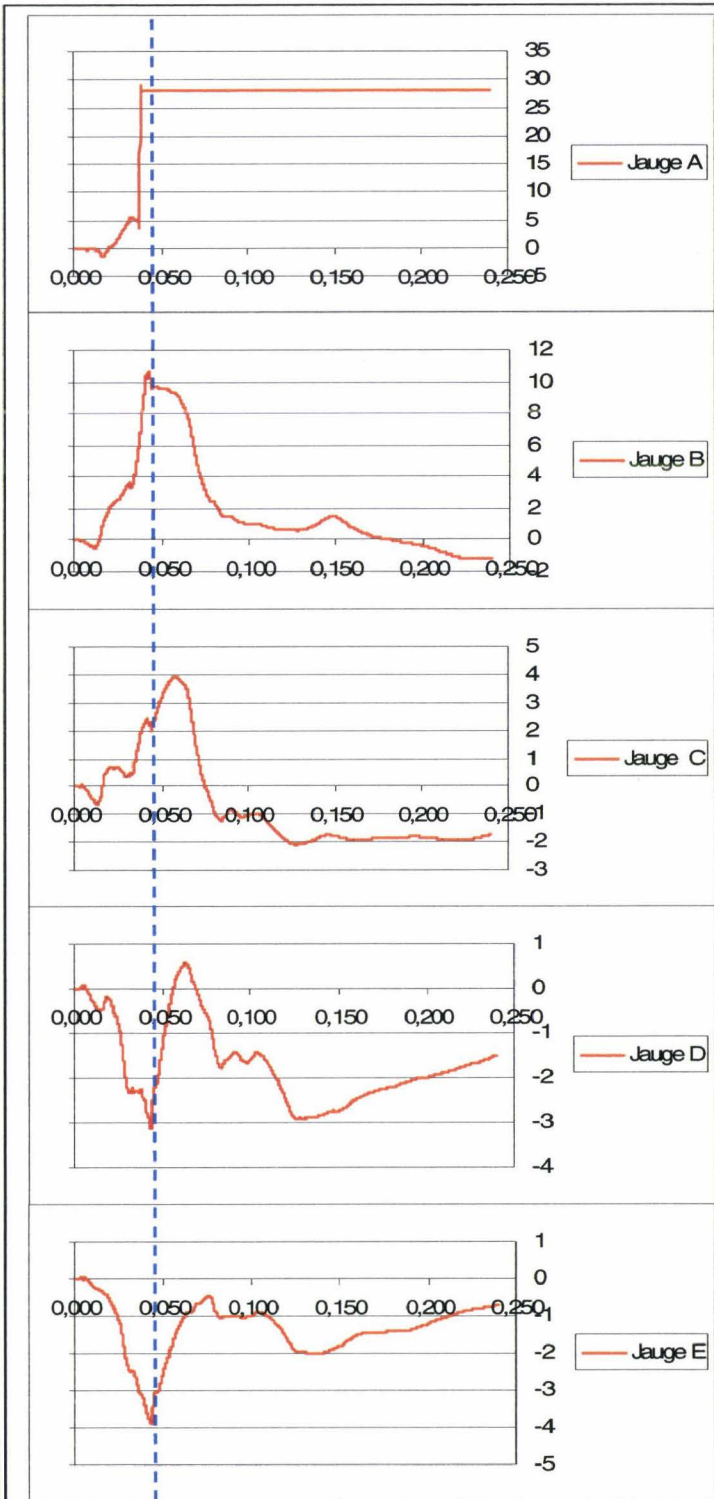


Côte 7 droite

La côte présente une fracture complexe au niveau de l'arc antérieur. En avant de la jauge A, il existe une fracture monocorticale externe. En arrière de la jauge A, il existe une fracture monocorticale interne. Ces fractures sont en continuité par les bords supérieur et inférieur pour constituer une variante de fracture bicorticale non disjointe. Les événements susceptibles de témoigner d'une fracture sont peu nets. Il est possible que cela soit en relation avec le type complexe de la fracture. La jauge A présente une rupture de continuité entraînant une saturation positive du signal. Les autres jauges présentent des signaux remarquables synchrones à T0+44ms (curseur pointillé bleu). Le temps de ces signaux est compatible avec la position basse de la côte 7. Il existe un événement de faible amplitude à T0+34ms sur les jauges B, C, D et E.

Synthèse :

- **Fracture antérieure à T0+44ms**


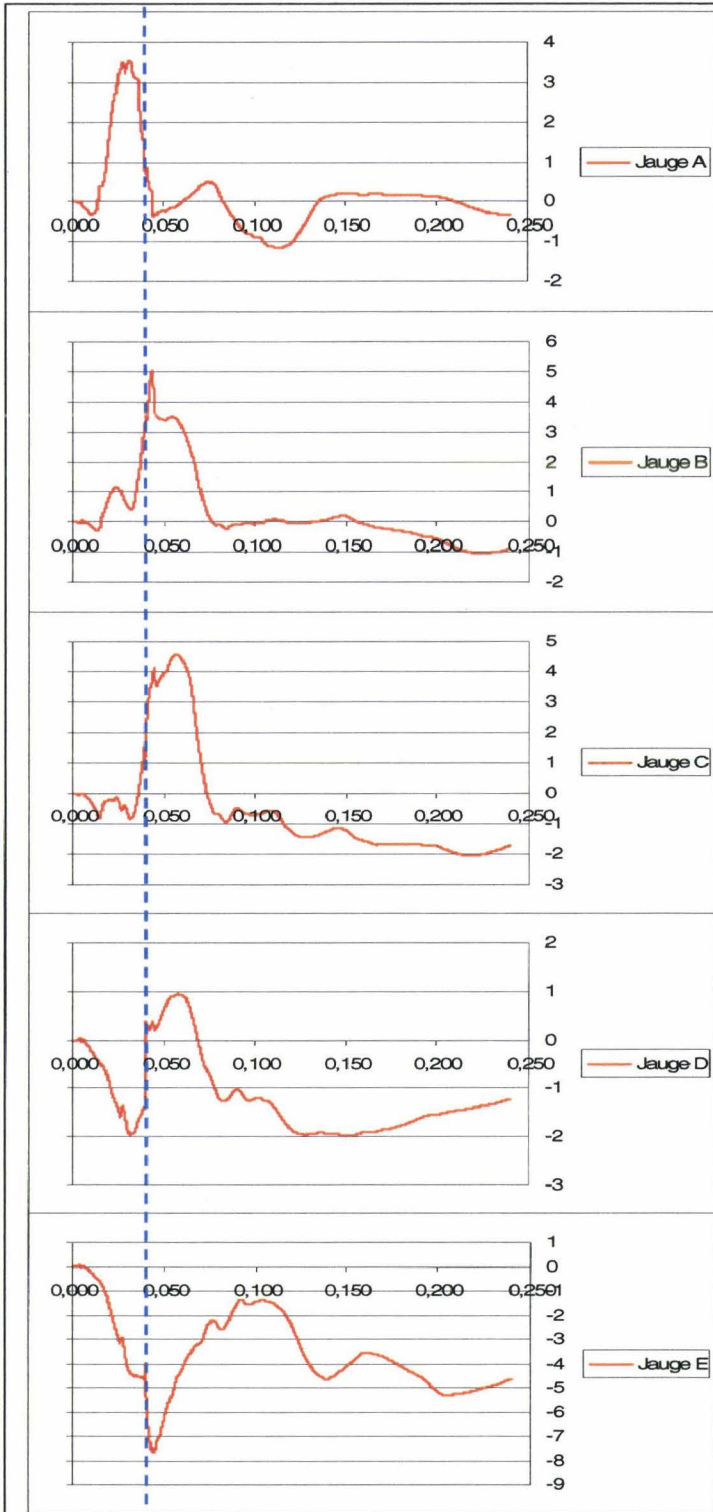


Côte 8 droite

La côte présente une fracture au niveau de l'arc antérieur. L'ensemble des jauges présente un front net à T0+40ms.

Synthèse :

- **Fracture antérieure à T0+40ms**

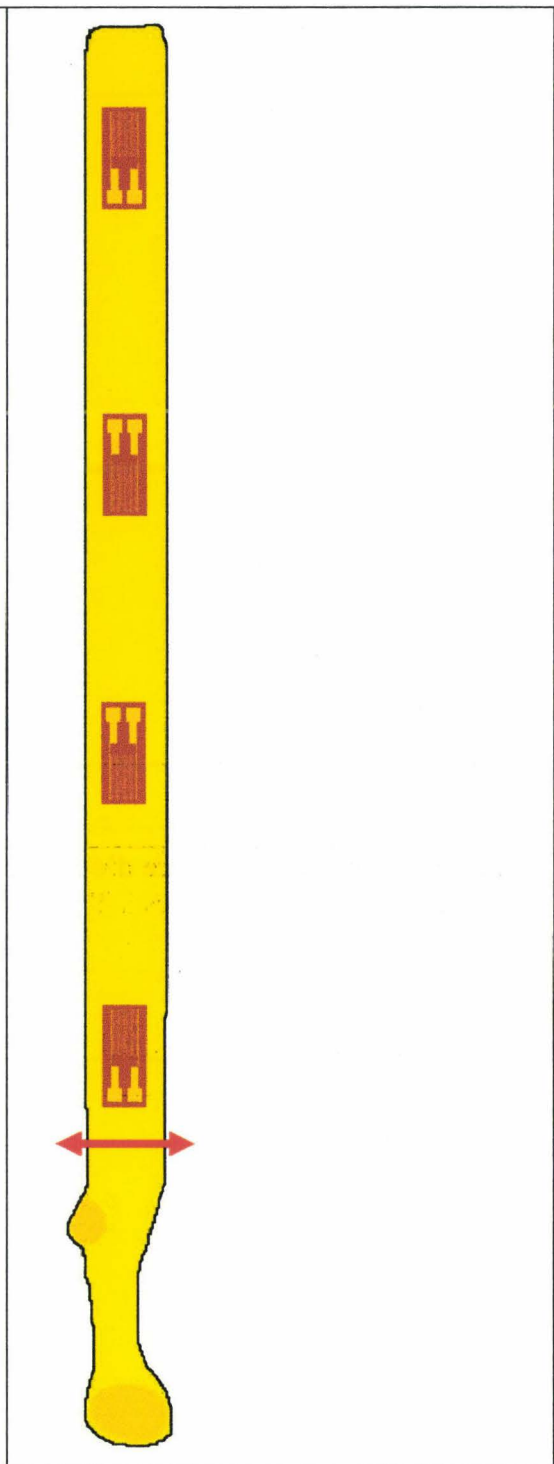
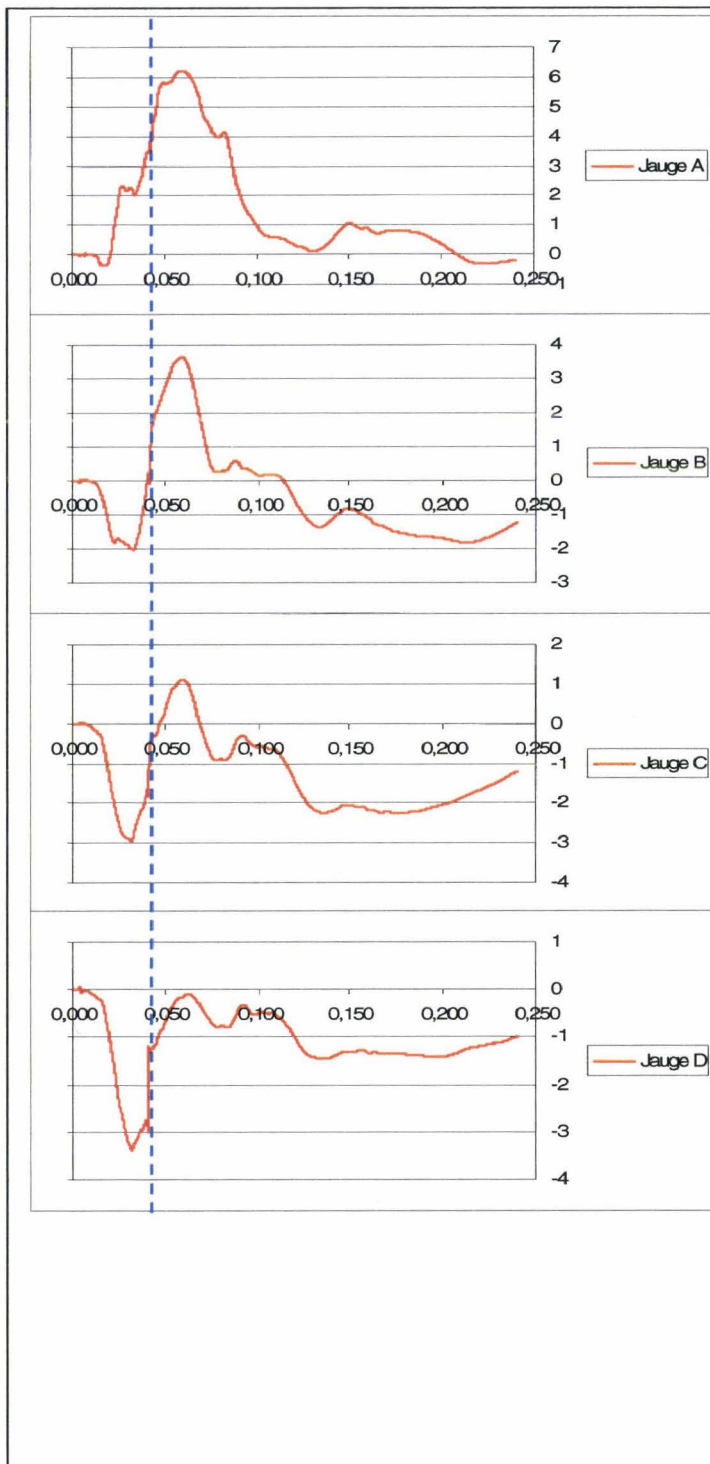


Côte 9 droite

La côte présente une fracture au niveau de l'arc postérieur. L'ensemble des jauges présente des évènements remarquables à T0+42ms.

Synthèse :

- **Fracture postérieure à T0+42ms**

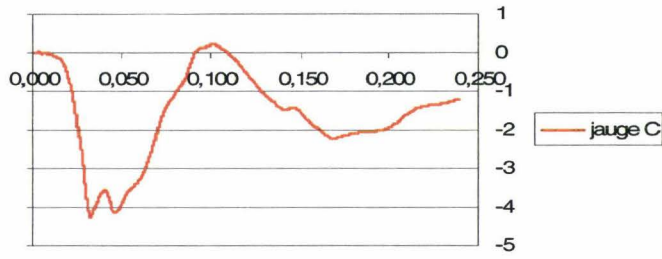
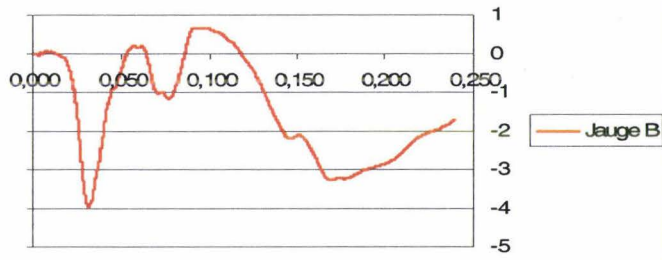
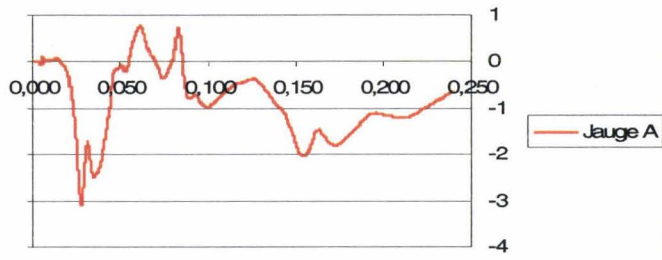


Côte 10 droite

Absence de fracture. Absence d'évènement remarquable.

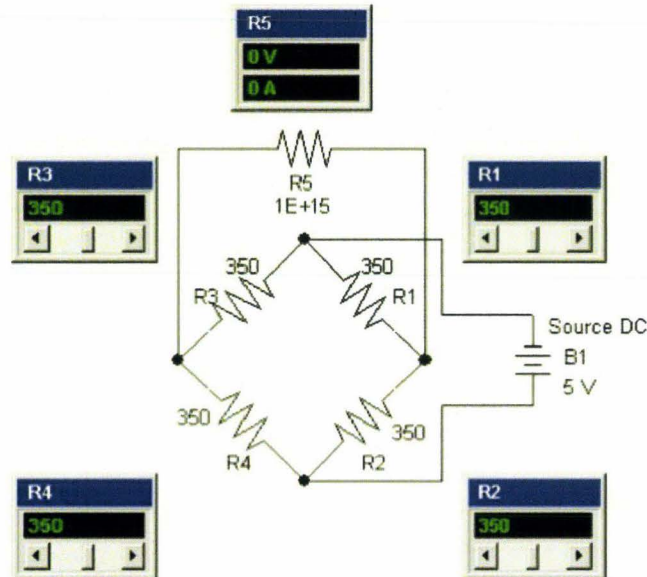
Synthèse :

- **Pas de fracture**



Annexe 3

Simulation d'un pont équilibré

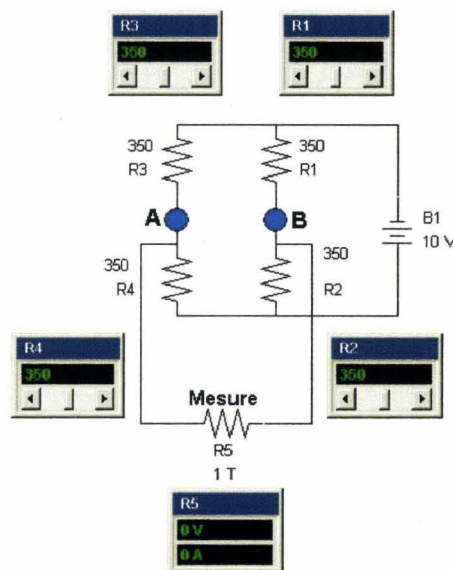


Simulation d'un pont équilibré, (Circuit-shop 2006).

R5 représente l'impédance d'entrée de l'instrument de mesure. Celle-ci, fixée à $1E+15$ ohms, tend à rendre négligeable l'interférence de l'appareil de mesure avec le pont. L'alimentation du circuit est fixée à 5Volts DC dans l'exemple de la figure précédente. Les quatre résistances du pont ont pour valeur 350,0 ohms, valeur caractéristique de certaines jauges de déformation. Cette valeur ohmique détermine la valeur du courant circulant dans le pont et par conséquent l'intensité de l'effet joule. Celui-ci doit être pris en compte car il va entraîner un échauffement jusqu'à l'obtention d'un équilibre conditionné par la capacité de dispersion du capteur dans son environnement. En conséquence, il est toujours utile d'attendre un délai de stabilisation de la température du capteur avant de réaliser une acquisition. Le pont de la précédente étant équilibré, le multimètre indique que la DDP aux bornes du circuit de mesure est égale à 0.

Le pont de Wheatstone appliqué à la mesure peut se décliner de quatre façons :

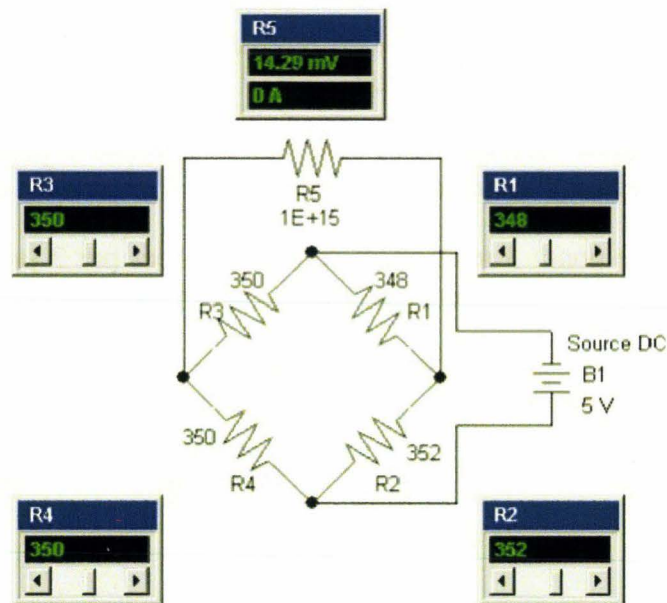
- 1) Montage en $\frac{1}{4}$ de pont : 1 résistance est remplacée par 1 jauge de déformation, celle-ci travaillant en traction ou compression.
- 2) Montage en $\frac{1}{2}$ pont : 2 résistances sont remplacées par 2 jauges de déformation, 1 travaillant en traction, l'autre en compression.
- 3) Montage en $\frac{3}{4}$ de pont : 3 résistances sont remplacées par 3 jauges de déformation, 2 travaillant en compression, l'autre en traction ou vis et versa.
- 4) Pont complet : Les 4 résistances sont remplacées par des jauges de déformation, 2 travaillant en compression, les 2 autres en traction.



Représentation de type double curseur d'un pont de Wheatstone, (Circuit-shop 2006).

La figure précédente montre une représentation plus intuitive du fonctionnement d'un pont de Wheatstone sous un format de type « double curseur » (A et B), chaque curseur fonctionnant comme un potentiomètre. En $\frac{1}{2}$ pont, si c'est le curseur A qui est actif, lorsque R3 augmente R4 diminue dans les mêmes proportions. En pont complet, lorsque le curseur A monte, le curseur B descend

Montage ½ pont



Simulation d'un montage en ½ pont, (Circuit-shop 2006).

Ainsi que le montre la simulation de la figure précédente, l'utilisation d'un ½ pont multiplie la sensibilité par deux. La tension de sortie V_s est donnée par la formule simplifiée suivante:

$$\frac{V_e \Delta R}{2 R} \text{ avec } V_e \text{ égale à la tension d'entrée et } \Delta R \text{ faible par rapport à la valeur de } R .$$

Pour une variation d'impédance de 2 ohms des jauges R1 et R2, le déséquilibre du pont fait passer la tension de sortie à 14,29 mV, soit le double de la valeur obtenue avec le montage en ¼ de pont (7,123 mV). Cela implique qu'une jauge travaille en traction alors que l'autre travaille en compression de façon symétrique. Il faut donc disposer d'un corps d'épreuve dont la géométrie est maîtrisée. Cette technique a été envisagée dans le cadre de l'instrumentation des côtes, chaque jauge collée sur la face externe ayant en regard une jauge collée sur la face interne. En pratique, le gain en sensibilité serait obtenu au prix de délabrement anatomique important, en particulier au niveau des muscles intercostaux. En conséquence, bien que réalisable sur les côtes, le principe du montage en ½ pont a été abandonné.

Contribution méthodologique à la Thanatomécanique et à la Thanatométrie

Résumé :

L'expérimentation sur cadavre accompagne les recherches en biomécanique des chocs depuis les années 70. Ce travail s'inscrit dans la continuité de ces travaux avec, pour objectifs :

Conservation et conditionnement des corps. L'objectif est d'une part de mettre en place des techniques de conservation afin de limiter la dégradation des tissus (traitement antibiotique), d'autre part de reconditionner les sujets afin de corriger certains phénomènes post-mortem qui dégradent l'anatomofidélité (drainage des épanchements, pressurisations vasculaires).

Instrumentation des corps. Les techniques, soit au travers d'avancées, soit au travers de développements originaux, permettent d'acquérir des mesures internes et externes aussi fiables que possible afin de comprendre les mécanismes lésionnels, de définir des seuils lésionnels et de disposer d'une passerelle avec les essais sur mannequins réalisés dans des conditions identiques.

Autopsie biomécanique. Historiquement prise en charge par des médecins légistes, l'autopsie aujourd'hui a besoin de s'adapter à la biomécanique des chocs. Sa systématisation et sa logique ont pour but de coller aux conditions expérimentales (injection d'encre de chine, instrumentation, mesures, type de chargement). La technique actuelle découle d'un ajustement permanent soutenu par la réalisation de plus de 80 autopsies.

Les résultats obtenus permettent non seulement de décrire des techniques et méthodologies détaillées mais aussi de dégager une vision d'ensemble de ce champ d'activité au travers des interconnexions établies entre les trois thèmes abordés.

Mots clés. Biomécanique des chocs / Cadavre / Conservation / Instrumentation / Autopsie

Dissertation title

Contribution to Thanathomechanics and Thanatometry Methodology

Abstract

Cadaver experiments underlay research in impact biomechanics since the Seventies. This work was performed as a contribution to this field for the following topics:

Bodies' preservation and conditioning. The objective is, on one hand to propose preservation techniques in order to limit the tissue degradation (e.g. antibiotic injection), on the other hand to recondition the subjects in order to correct some post-mortem phenomena resulting in a lack of anatomofidelity (fluid drainage, vascular pressurization).

Bodies' instrumentation. Techniques, either through improvements, or through original developments, allow acquiring internal and external measurements as reliable as possible in order to: (1) better understand the injury mechanisms, (2) define injury thresholds and (3) establish relationships with dummy tests performed under identical conditions.

Biomechanical autopsy. Historically performed by pathologists, the autopsy needs, today, to be specifically adapted to impact biomechanics. Its systematization and its logic intend to fit to the experimental conditions (Indian ink injection, instrumentation, measurement, loading types). The current technique results from permanent improvements supported by more than 80 autopsies.

Results obtained through this approach allow not only describing techniques and detailed methodologies but also proposing an overview of cadaver experiments.

Keywords. Impact biomechanics / Cadaver (PMHS) / Conservation / Instrumentation / Autopsy

Bibliothèque Universitaire de Valenciennes



00900685